UNIVERSIDAD DE COSTA RICA
SISTEMA DE ESTUDIOS DE POSGRADO

TÉCNICAS DE BLOQUEOS REGIONALES EN ANESTESIOLOGÍA PEDIÁTRICA, PARA NERVIOS PERIFÉRICOS DEL MIEMBRO SUPERIOR: ABORDAJES INTERESCALÉNICO, SUPRACLAVICULAR, INFRACLAVICULAR, Y AXILAR

Trabajo final de investigación aplicada sometido a la consideración de la Comisión del Programa de Estudios de Posgrado en Anestesiología Pediátrica para optar al grado y título de Maestría Profesional en Anestesiología Pediátrica

JAVIER ENRIQUE SEVILLA ESPINOZA

Ciudad Universitaria Rodrigo Facio, Costa Rica

2017

Dedicatoria

El presente trabajo, marca el final de una etapa académica en mi vida. Es el resultado de múltiples horas de trabajo, estudio, y arduo esfuerzo. Dedico este trabajo a dos personas. La primera, mi esposa, Jacqueline Díaz Leandro, ella con su amor y su sonrisa, siempre me impulsan a seguir adelante y buscar ser mejor persona. Sin ella, nada de esto sería realidad. Y la segunda, a mi abuelo, Edwin Espinoza Espinoza, quien me enseñó el valor del trabajo, la humildad, y me dijo que nunca debía ser conformista. Él siempre va a estar a mi lado, aunque ahora vea la vida desde otro punto de vista.

Agradecimientos

El interés por este tema, surgió como una curiosidad, y terminó siendo de mis campos favoritos en Anestesiología. Agradezco a todas las personas que he conocido durante estos 4 años, profesores y compañeros, que de una u otra forma, hicieron su aporte. Pero en especial a dos amigos: Alejandra Delgado Gamboa, quien fue la primera en introducirme a este campo; y Mauricio Arce Villalobos, mi más reciente maestro en el tema. Gracias “Ale”, “gracias viejo”, y gracias a todos.

"Este trabajo final de investigación aplicada fue aceptada por la Comisión del Programa de Estudios de Posgrado en Anestesiología Pediátrica de la Universidad de Costa Rica, como requisito parcial para optar al grado y título de Maestría Profesional en Anestesiología Pediátrica."

Dr. Martín Quiroga Gómez

Profesor Guía

Dr. Mauricio Arce Villalobos

Lector

Dra. Floribeth Parra Sánchez

Coordinador Nacional del Posgrado

Javier Sevilla Espinoza

Sustentante

Tabla de Contenido

Dedicatoria ii

Agradecimientos iii

Tabla de Contenido v

Resumen vi

Lista de Figuras vii

Lista de Abreviaturas viii

Introducción 1

Justificación 3

Objetivos 5

- Objetivo General 5
- Objetivos Específicos 5

Desarrollo 6

- Generalidades 6
- Diferencias anatómicas y fisiológicas con respecto a adultos 11
- Bloqueo Interescalénico 13
- Bloqueo Supraclavicular 18
- Bloqueo Infraclavicular 22
- Bloqueo Axilar 26

Conclusiones 30

Bibliografía 32

Resumen

Técnicas de bloqueos regionales en Anestesiología Pediátrica, para nervios periféricos del miembro superior: abordaje interescalénico, supraclavicular, infraclavicular, y axilar.

En el campo de la Anestesiología, las técnicas de anestesia regional han sido de gran impacto en los últimos años. Cada día se vuelven técnicas más seguras, y más eficientes para el manejo del dolor postoperatorio. Aunque en adultos, es abundante la evidencia científica, que promueve el uso de bloqueos regionales; en el campo de la Anestesiología Pediátrica, este crecimiento ha sido más escalonado. Sin embargo, con la llegado de los equipos de ultrasonido a salas de operaciones, se ha empezado a investigar más sobre los beneficios de la anestesia regional en niños.

El presente estudio, consiste en una revisión bibliográfica de la evidencia científica actual, sobre los bloqueos regionales de miembro superior en Anestesiología Pediátrica. Esto con el fin, de brindarle al lector una base teórica, para incorporarla a su práctica anestésica diaria; que sea completa, pero a la vez, fácil de asimilar.

Uno de los principios básicos de la Anestesiología Pediátrica, consiste en que los niños, no son “adultos pequeños”; por lo cual, se describen las diferencias que existen, aparte de las consideraciones fisiológicas y farmacocinéticas, para la colocación de anestésicos locales en niños.

Actualmente, para las cirugías de miembro superior, las técnicas de anestesia regional, son superiores a cualquier otra modalidad analgésica. En este proyecto, se describen los abordajes interescalénico, supraclavicular, infraclavicular, y axilar; desde sus técnicas de colocación guiadas por referencias anatómicas, pasando por la neuroestimulación, y más recientemente las técnicas ecográficas.

Lista de Figuras

Figura 1 Imagen ecográfica del plexo braquial, a nivel interescalénico. 16

Figura 2 Esquematización de las estructuras a visualizar durante la colocación de un bloqueo interescalénico 17

Figura 3 Imagen ecográfica del plexo braquial, a nivel supraclavicular. 20

Figura 4 Esquematización de las estructuras a visualizar durante la colocación de un bloqueo supraclavicular. 21

Figura 5 Imagen ecográfica del plexo braquial, a nivel infraclavicular. 24

Figura 6 Esquematización de las estructuras a visualizar durante la colocación de un bloqueo infraclavicular. 25

Figura 7 Imagen ecográfica del plexo braquial, a nivel axilar. 28

Figura 8 Esquematización de las estructuras a visualizar durante la colocación de un bloqueo axilar. 29

Lista de Abreviaturas

C: vértebra cervical

cm: centímetros

Hz: Hertz

kg: kilogramos

mA: miliamperios

mg: miligramos

ml: mililitros

mm: milímetros

T: vértebra torácica

µs: microsegundos

Introducción

El ámbito científico, siempre se ha caracterizado por estar en constante cambio y evolución; y en los últimos años ha sido de manera exponencial. La Anestesiología Pediátrica, es un campo de la Medicina, que no escapa a este comportamiento; ya que día a día, se generan distintas intervenciones, las cuales hacen una práctica más segura, y de mayor calidad.

La Anestesia Regional es una de las técnicas anestésicas, que más se ha transformado; y sus múltiples beneficios le ha generado más seguidores. Ofrece entre sus ventajas: menor requerimiento de opioides con disminución de sus efectos adversos, analgesia multimodal, y un mayor grado de satisfacción, tanto del paciente, sus padres, y el personal de salud.[1]

Uno de los avances más significativos, ha sido la incorporación de las máquinas de ultrasonido a sala de operaciones. De esta manera se optimizó, no sólo las intervenciones vasculares, sino también la Anestesia Regional. Dicho impacto, es aún más evidente en Anestesiología Pediátrica, donde la morfología del paciente, ya sea por su menor tamaño o variantes anatómicas, implican un desafío, que demanda a los profesionales mayor destreza, habilidad, seguridad y precisión.[2]

En lo que respecta a cirugías de miembro superior en pacientes pediátricos, la evidencia científica es clara, sobre los beneficios que otorga la Anestesia Regional, tanto como terapia analgésica, así como medida de protección neuronal. Las guías de manejo del dolor postoperatorio del 2016, enfatizan en la necesidad de incorporar la Anestesia Regional a la práctica diaria de los Anestesiólogos, y la urgencia para que las máquinas de ultrasonido sean parte esencial de las salas de operaciones.[2]

Este proyecto, tiene como fin, hacer una revisión científica sobre la anestesia regional en miembros superiores en el paciente pediátrico. Esto con el propósito de ofrecer una información veraz, cómoda, y atractiva para el lector; que logre generar un cambio en su metodología anestésica; abarcando desde las consideraciones anatómicas del paciente pediátrico, pasando por las distintas técnicas anestésicas regionales, y resaltando los beneficios de dichas intervenciones.

Justificación

La Anestesia Regional es un campo de constante innovación y evolución. En sus orígenes, se utilizaban referencias anatómicas para encontrar una zona aproximada para inyectar el anestésico local. Posteriormente, mediante fundamentos electrofisiológicos, se excitaban los nervios con pequeñas descargas eléctricas para mejorar la topografía anatómica, y aumentar la tasa de éxito. Últimamente, con la ayuda del ultrasonido, se revolucionó la Anestesia Regional, ya que permite visualizar los nervios; y a la vez, aumentó la seguridad y calidad de esta práctica.[2, 3]

Debido al auge que ha tenido la Anestesia Regional en la Anestesiología Pediátrica, es fundamental que los profesionales se familiaricen con estas técnicas. Si bien es cierto, requiere que el profesional desarrolle cierta destreza manual y visual; no se exime de la necesidad de tener un sustento teórico que fundamente el acto anestésico.[4]

En lo que respecta a las cirugías de miembros superiores, la evidencia científica actual, señala la anestesia regional, como la técnica anestésica ideal; no sólo por una mayor calidad analgésica, sino también por la disminución en efectos secundarios asociados al uso de opioides, y una menor cronificación del dolor. Por esta razón, los anestesiólogos de hoy en día, deben estar habituados con la colocación de bloqueos del miembro superior, a saber: bloqueo interescalénico, bloqueo supraclavicular, bloqueo infraclavicular, y bloqueo axilar.

Aunque la recomendación de los expertos mundiales, es de utilizar el ultrasonido para estos procedimientos; se debe estar familiarizado con las técnicas guiadas por neuroestimulador; ya que no todos los servicios de Anestesiología

cuentan con los mismos recursos. Además, basado en el consenso de expertos actual, se debe utilizar una técnica dual, es decir ultrasonido y neuroestimulación, para optimizar los bloqueos regionales.[5]

El presente trabajo, busca poder saciar la curiosidad de novatos y expertos; y acortar la brecha entre el desconocimiento y la preparación del profesional. Aportando, no sólo los principios básicos de anatomía y técnicas de anestesia regional; si no también las implicaciones que conlleva este cambio en el acto anestésico; buscando el bienestar y satisfacción para los pacientes pediátricos y sus padres.

Objetivos

Objetivo General

Describir las técnicas anestésicas regionales utilizadas en los miembros superiores y sus implicaciones clínicas; del bloqueo interescalénico, supraclavicular, infraclavicular, y axilar.

Objetivos Específicos

- Señalar las consideraciones anatómicas en el paciente pediátrico, a la hora de colocar un bloqueo regional de miembro superior.
- Explicar las técnicas para la colocación de los bloqueos regionales en miembro superior: interescalénico, supraclavicular, infraclavicular, y axilar.
- Comentar los beneficios de la Anestesia Regional en el paciente pediátrico, en las cirugías de miembros superiores.
- Discutir mitos y realidades de las técnicas anestésicas regionales, aplicadas al campo de Anestesiología Pediátrica.

Desarrollo

Generalidades

El arte de evitar el dolor y el sufrimiento es la principal razón de ser de la anestesiología. La población infantil, se caracteriza por ser vulnerable al dolor, por varios factores, a saber: conceptos erróneos con respecto a la percepción del dolor en niños, dificultad para poder manifestar de forma objetiva el dolor y sus cualidades, y el desconocimiento del personal de salud sobre las terapias farmacológicas analgésicas.

El dolor es definido como una experiencia desagradable, tanto de manera sensorial como emocional; que se asocia con daño real o potencial, a los tejidos, o descrito en términos de dicho daño.[6] Es un problema común en la salud pública, de gran trascendencia, que muchas veces resulta subestimado. Se dice que, en Estados Unidos, 80% de los pacientes experimentan dolor postoperatorio, y 86% de los casos, consiste en una intensidad moderada, o incluso severa.[7]

El tratamiento del dolor perioperatorio en los pacientes pediátricos, ha evolucionado notablemente en los últimos 20 años, con el desarrollo de la analgesia multimodal, para la cual se reconocen las técnicas de anestesia regional, como el eje fundamental. A este cambio se le debe añadir, el desarrollo de técnicas más seguras y efectivas, como la neuroestimulación y la ecografía en la práctica anestésica diaria.[8,9]

Desgraciadamente, el hecho de que la mayoría de las cirugías en niños, consisten en cirugías menores, usualmente ambulatorias, crea el mito de que el dolor que presentan es de menor intensidad. No obstante, producto de varias

investigaciones y cambios en la ideología de los profesionales en salud, el mito ha sido desestimado.[10]

A la hora de realizar técnicas de anestesia regional en los pacientes pediátricos, se deben tener en consideración varios factores, entre los cuales destacan:[11]

- Conocimiento topográfico de la anatomía del paciente pediátrico, y sus consideraciones especiales
- Estar familiarizado con la técnica a ejecutar, y poseer cierto grado de experiencia en Anestesiología Regional
- Dado que el paciente pediátrico no colabora por el temor a las agujas, se debe realizar una sedación, o aplicar anestesia general, para colocar el bloqueo regional.[12]
- Al igual que todos los fármacos en pediatría, es necesario saber las dosis tóxicas de los anestésicos locales, y el cálculo de su dosis según el peso ideal del niño

Sin embargo, pese a sus beneficios, introducir este nuevo concepto en la práctica diaria no resulta tan fácil. Posee varios obstáculos, entre ellos: desconocimiento de las técnicas regionales, tiempo y esfuerzo para adquirir el conocimiento y la destreza necesaria, y el bajo grado de aceptación entre el personal no familiarizado con los beneficios.[13] Una particularidad, propia de la Anestesiología Pediátrica, es que es necesario que el paciente sea sometido a una anestesia general, ya que los niños despiertos no suelen ser tan colaboradores con estas técnicas.[12]

Las técnicas regionales en Anestesiología Pediátrica, son de las herramientas más útiles para la analgesia intra y postoperatoria, principalmente como parte de la analgesia multimodal.[14] Se recomienda el uso de anestesia regional, para cirugías de extremidades y tórax; ya que brindan una analgesia superior a la intravenosa.

De igual manera que en los adultos, el éxito del bloqueo regional, depende de una adecuada distribución del anestésico local, alrededor de las estructuras nerviosas. Inicialmente, dichas técnicas eran aplicadas mediante referencias anatómicas, posteriormente se utilizó la neuroestimulación, y más recientemente la ecografía. Este último, presenta la particularidad de poder visualizar la distribución del anestésico local.[15]

A la hora de elegir el anestésico local, debe tomarse en cuenta la dosis tóxica por kilogramo de peso, a cada uno de los pacientes; y usar esta referencia como el valor máximo a aplicar, y no como la dosis sugerida. En el caso de la Bupivacaína, su dosis tóxica es de 3 mg/kg; y para la Lidocaína de 5 mg/kg. Una ventaja de la incorporación del ultrasonido a la anestesia regional, consiste en la disminución del volumen, y por ende la dosis, de los medicamentos aplicados. Cuando se inyectan estas drogas, debe ser de manera lenta y pausada, aspirando al inicio y cada 1 – 2 ml aplicados; con el fin de disminuir el riesgo de la inyección intravascular inadvertida.

La farmacología es otro aspecto a tomar en cuenta, ya que los lactantes se comportan distinto a los niños, y estos a su vez de los adultos; siendo más susceptibles a presentar toxicidad por anestésicos locales. Lo anterior, es el resultado de las variantes farmacocinéticas, que producen una mayor presencia de anestésicos locales en el torrente sanguíneo, por su vida media prolongada producto de: una

mayor absorción, mayor volumen de distribución, menor metabolismo, menor cantidad de proteínas y unión a las mismas.

Con respecto a las variantes pediátricas para la neuroestimulación, se deben utilizar estímulos de 100 µs, a 2 Hz. Se inicia la búsqueda de la respuesta motora a 0,8 mA; y luego se disminuye a 0,4 mA. La administración del anestésico local, debe hacerse lentamente, para evitar aumentos bruscos en la concentración.

La incorporación del ultrasonido a las técnicas de anestesia regional, ha facilitado la localización de los nervios, mejorado la calidad del bloqueo, y disminuido las complicaciones; entre ellas destacan la punción vascular y pleural inadvertida.[2] Gran parte del éxito, se debe a las características que vuelven desafiante al paciente pediátrico. Al ser más pequeños que los adultos, y estar en proceso de desarrollo, su anatomía es cambiante, y requieren mayor precisión. Es por esto, que se prefieren los transductores lineales de altas frecuencias, ya que brindan una imagen de mejor calidad, a estructuras poco profundas. A la hora de colocar el bloqueo, es recomendable colocar el transductor de manera transversal e ingresar con la aguja en el eje largo, o en plano. Siempre tener en cuenta que una mejor calidad de imagen, se obtiene posicionando el transductor a 90° de la estructura que queremos visualizar.

Ecográficamente hablando, los nervios se observan como estructuras hipo o hiperecoicas, según el grado de mielinización que presenten. A mayor mielinización, más hiperecoicas se verán. Transversalmente, son estructuras redondas u ovaladas. Los vasos corresponden a imágenes anecoicas. Los vasos arteriales se caracterizan por un movimiento pulsátil, y por no ser compresibles; a diferencias de las venas. Cabe destacar que, en niños pequeños, si se aplica una presión moderada, las arterias pueden colapsarse y confundir al operador. Otra particularidad del paciente

pediátrico, es que, dado que su sistema nervioso aún se encuentra en desarrollo, es posible no lograr identificar las estructuras nerviosas claramente, por lo que en ocasiones se debe usar los conocimientos anatómicos, y realizar una administración periarterial de anestésicos locales.[16]

El tejido conectivo de los niños, tampoco tiene las cantidades de colágeno que los adultos, por lo que son tejidos laxos, y el atravesar los mismos con la aguja requiere de una presión firme, sostenida, y precisa. Algunos autores, incluso recomienda el uso de agujas biseladas.[16]

Diferencias anatómicas y fisiológicas con respecto a adultos

Para la colocación de los bloqueos regionales, es fundamental conocer la zona anatómica donde se va a trabajar. Característicamente en los pacientes pediátricos, existen cambios dinámicos del desarrollo infantil, que deben ser tomados en cuenta.[11] Concernientes a este trabajo, podemos citar:

- La mielina que recubre los nervios periféricos, propiamente en los plexos, es más laxa, generando menor delimitación de la distribución del anestésico local. Esto puede provocar una migración del medicamento aplicado, alcanzado a bloquear estructuras nerviosas no deseada, o llegando incluso a nivel neuroaxial. Lo anterior se asocia con mayor frecuencia al bloqueo interescalénico.
- Los nervios periféricos, a nivel distal, poseen menos capas de mielina, y estas a su vez son más delgadas, y de menor diámetro. Por este motivo, los anestésicos locales logran bloquear los canales de sodio más rápidamente, pero a su vez, propicia que se alcance más fácilmente los niveles tóxicos.

En términos fisiológicos, y farmacocinéticos, los niños poseen características, que los hacen más susceptibles a las dosis tóxicas. Este riesgo es inversamente proporcional a la edad del paciente.[11] De esta forma podemos citar:

- Inmadurez metabólica: menores niveles de enzimas y actividad del citocromo P450, además de sus polimorfismos. Lo cual genera que circule durante más tiempo el anestésico local.
- Distribución del agua corporal: los niños poseen mayor agua corporal que los adultos, por ende, un mayor volumen de distribución. Esto produce que los

anestésicos locales, permanezcan en más compartimentos corporales, lo que alarga su metabolismo y eliminación.

- Disminución de la glicoproteína α-1: produce mayores concentraciones séricas de los anestésicos locales; por lo que una menor dosis en niños pequeños, produce efectos similares a las dosis de niños mayores

Bloqueo Interescalénico

Este bloqueo posee como indicación, las cirugías de hombro y el tercio superior del brazo. Aunque en la población pediátrica, no es frecuente la patología de hombro, resulta de utilidad estar familiarizado con su técnica. Dado que es un bloqueo que se coloca a nivel de cuello, con mucha cercanía a estructuras importantes, a saber: arteria carótida, vena yugular, tráquea, esófago, plexo cervical, y nervio frénico; la literatura actual sugiere que este bloqueo debe ser aplicado de forma ecoguiada, para garantizar la seguridad del paciente.[17]

Las raíces nerviosas C5 a C7, son bloqueadas de manera más efectiva, mientras que C8 a T1 puede que no queden bloqueadas. Estas últimas corresponden al territorio del nervio cubital. A nivel en que se coloca este bloqueo, el plexo braquial discurre entre el escaleno anterior y el escaleno medio.

Fue descrito por primera vez en 1970, y se utilizaba para cirugías de hombro y brazo. Inicialmente, se introducía la aguja, hasta producirle parestesias al paciente; pero en 1977, se sugiere que la técnica también puede ser aplicada, buscando la pérdida de la resistencia al atravesar la fascia que delimita el espacio interescalénico.[17]

Con respecto a la posición del paciente, debe estar en decúbito dorsal, con su cabeza extendida y levemente rotada hacia el lado contralateral. A la altura del cartílago cricoides, que corresponde aproximadamente a C6, se localiza el surco interescalénico, delimitado por el escaleno anterior y medio, y se introduce la aguja en ángulo de 45°, hacia caudal, y levemente posterior. Dado que, en los niños, los tejidos no son profundos, se sugiere utilizar agujas de 25mm de largo.[18]

Si se utiliza el neuroestimulador, se confirma la ubicación, con la contractura superficial de los escalenos, y la flexión de la mano y sus dedos. La aguja se inserta hacia medial y caudal. Una respuesta motora del diafragma, sugiere que la aguja se encuentra muy anterior; mientras que una respuesta motora del músculo trapecio, sugiere una ubicación muy posterior. Siempre se debe aspirar previamente a la inyección. No se recomiendan volúmenes superiores a 0,5 ml/kg.

Con respecto a la técnica con ultrasonido, se utiliza el transductor de mayor frecuencia, el cual será ubicado en la cara lateral del cuello, en un eje transversal con el cartílago cricoides. Para comodidad del usuario, se puede girar un poco la cabeza del paciente, en dirección contralateral. No se recomienda girar de manera excesiva la cabeza, ya que esto no mejora la imagen ecográfica de las estructuras; y de hecho podría distorsionar la anatomía, y agregarle dificultad al bloqueo. Inicialmente, se debe identificar la arteria carótida, y lateral a ella, la vena yugular interna. Se debe continuar escaneado la zona de forma lateral y posterior, hasta encontrar los músculos escalenos anterior y medio. Entre ellos, se puede observar las raíces del plexo braquial, que se observan como 3 estructuras redondeadas hipoecoicas. Estas corresponden a los troncos del plexo braquial. Si se observaran 5 estructuras, correspondería a las raíces de los nervios C5 a T1. En ocasiones, puede ser difícil determinar la ubicación del surco interescalénico, por lo que se recomienda descender a la fosa supraclavicular, identificar las estructuras nerviosas, y ascender con el transductor hasta la porción lateral del cuello, e identificar el plexo a nivel interescalénico.[18]

En lo que respecta a contraindicaciones, debemos evitarlo si existen datos de infección local, coagulopatía, o la negativa por parte de los padres o el niño. Cerca de

un 65% de los bloqueos interescalénicos, afectan al nervio frénico, produciendo una hemiparálisis diafragmática ipsilateral, que no posee mayor repercusión clínica, excepto en los pacientes neumópatas. También se puede producir un síndrome de Horner, caracterizado por: ptosis, miosis, y anhidrosis, como resultado del bloqueo de las fibras del ganglio estrellado. Además, también se describen disfonías, por afectación del nervio laríngeo recurrente. Por la zona donde se realiza el bloqueo, se debe tener precaución con la inyección intravascular de anestésicos locales en la arteria vertebral. Estos fenómenos mencionados anteriormente, son reversibles, y se puede evitar utilizando volúmenes pequeños (menor de 0,3 ml/kg). Cabe destacar, que el uso de volúmenes excesivos, aumenta el riesgo de diseminación del anestésico local, a nivel neuroaxial.[19]

La Figura 1, muestra la imagen ecográfica del bloqueo interescalénico, y la Figura 2, esquematiza las estructuras anatómicas. De color rojo, se señala la arteria carótida, de color azul la vena yugular interna, en color café los músculos escalenos, y los círculos amarillos corresponden al plexo braquial.

Figura 1 Imagen ecográfica del plexo braquial, a nivel interescalénico.

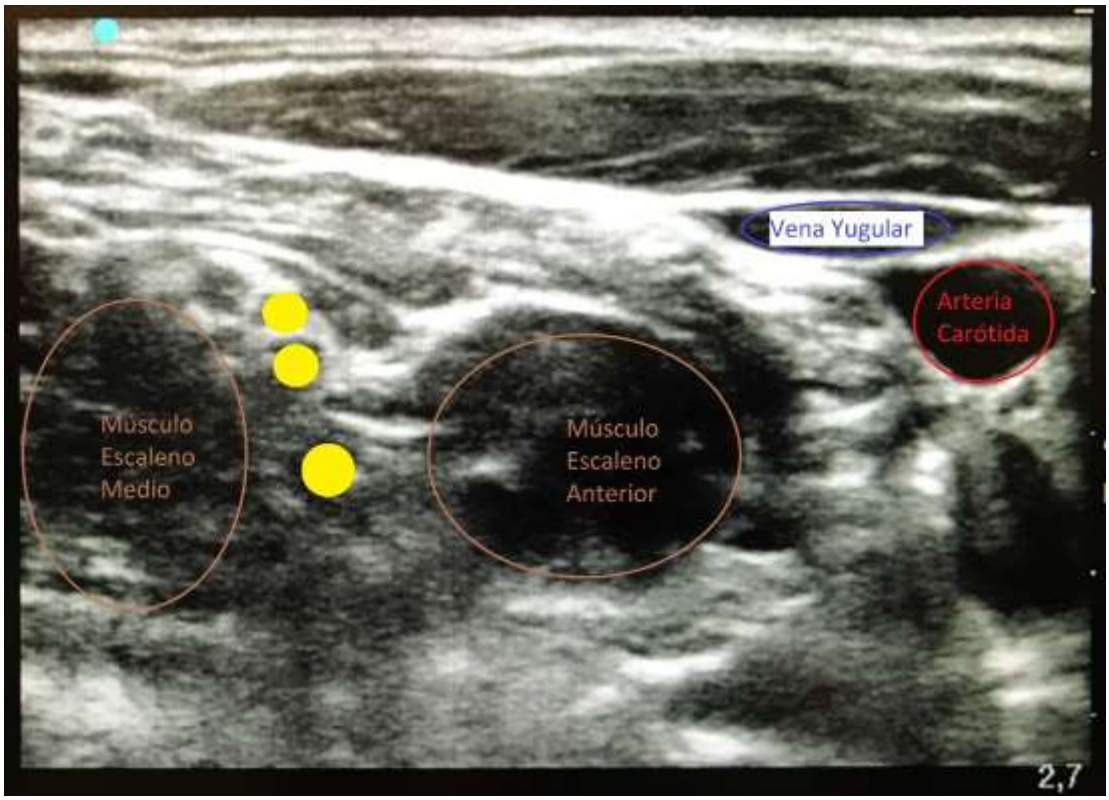

Figura 2 Esquematización de las estructuras a visualizar durante la colocación de un bloqueo interescalénico

Bloqueo Supraclavicular

El bloqueo supraclavicular, destaca como uno de los bloqueos más efectivos y fáciles de aprender, para las anestesias regionales de miembro superior. Incluso es llamado por algunos autores, como el “bloqueo espinal del miembro superior”, por la rapidez de instauración y la efectividad del mismo.[20] Se puede utilizar en cirugías de todo el miembro superior, desde el hombro, hasta la mano. Sin embargo, en ocasiones puede que el nervio axilar y supraescapular no queden cubiertos, por lo que no es el bloqueo ideal para cirugías de hombro.[21] En este punto, los troncos del plexo braquial, han sido divididos de forma dicotómica, en anterior y posterior.

Para la ubicación con referencias anatómicas, se puede palpar el pulso arterial a nivel supraclavicular, o dividir la clavícula en 3 porciones, y la unión entre el tercio lateral y el tercio medio, corresponde al sitio de punción. Si se decide emplear el neuroestimulador, se toman en cuenta las consideraciones descritas previamente y se introduce la aguja hacia medial y caudal, a 1 cm lateral de donde se sienta el pulso arterial.

Dado el riesgo de neumotórax, al utilizar las técnicas con neuroestimulación, la técnica ecoguiada ha recibido muy buena aceptación. Sin embargo, una mala técnica ecográfica, que no visualice la punta de la aguja, no disminuye el riesgo de producir un neumotórax.[17, 22]

De igual manera, se utiliza el transductor con mayor frecuencia, se coloca por encima y paralelo a la clavícula, en la fosa supraclavicular. La cabeza puede ser ligeramente rotada de forma contralateral, y el brazo debe estar en una posición anatómica neutra. Se debe identificar la arteria subclavia, y lateral a esta, se halla una

estructura en forma de colmena, la cual corresponde al plexo braquial. Se ven varias imágenes redondeadas hipoecoicas, en un fondo hiperecoico. También se describe como un “racimo de uvas”. Se ubica por encima de la primera costilla y la pleura. Para garantizar un mayor éxito con la técnica, se debe aplicar una primera dosis de anestésico local por debajo del plexo, y luego en la parte craneal, para garantizar una mayor dispersión del medicamento.[18]

Las complicaciones asociadas a la técnica, son similares a las del bloqueo interescalénico, pero al ser el bloqueo supraclavicular, un bloqueo más distal, la incidencia de las complicaciones disminuye drásticamente. No obstante, si existe el riesgo de producir un neumotórax por la cercanía a la pleura, y de inyección intravascular de la arteria subclavia.

La Figura 3 muestra la imagen ultrasonográfica del plexo braquial a nivel supraclavicular. Por su parte, en la Figura 4 se señalan las estructuras importantes para la colocación de este bloqueo. Los círculos amarillos correspondes a las estructuras nerviosas del plexo braquial, en rojo se encuentra la arteria subclavia, y en la porción inferior se nombra las imágenes de la primera costilla, y la pleura.

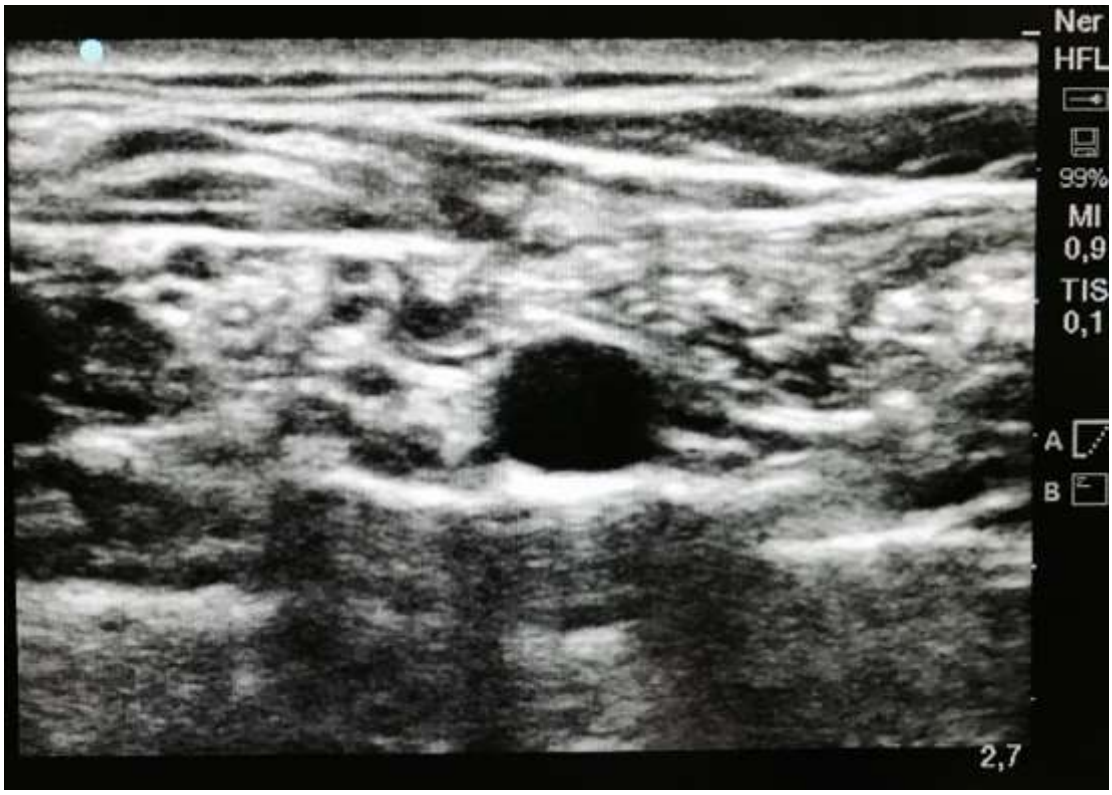

Figura 3 Imagen ecográfica del plexo braquial, a nivel supraclavicular.

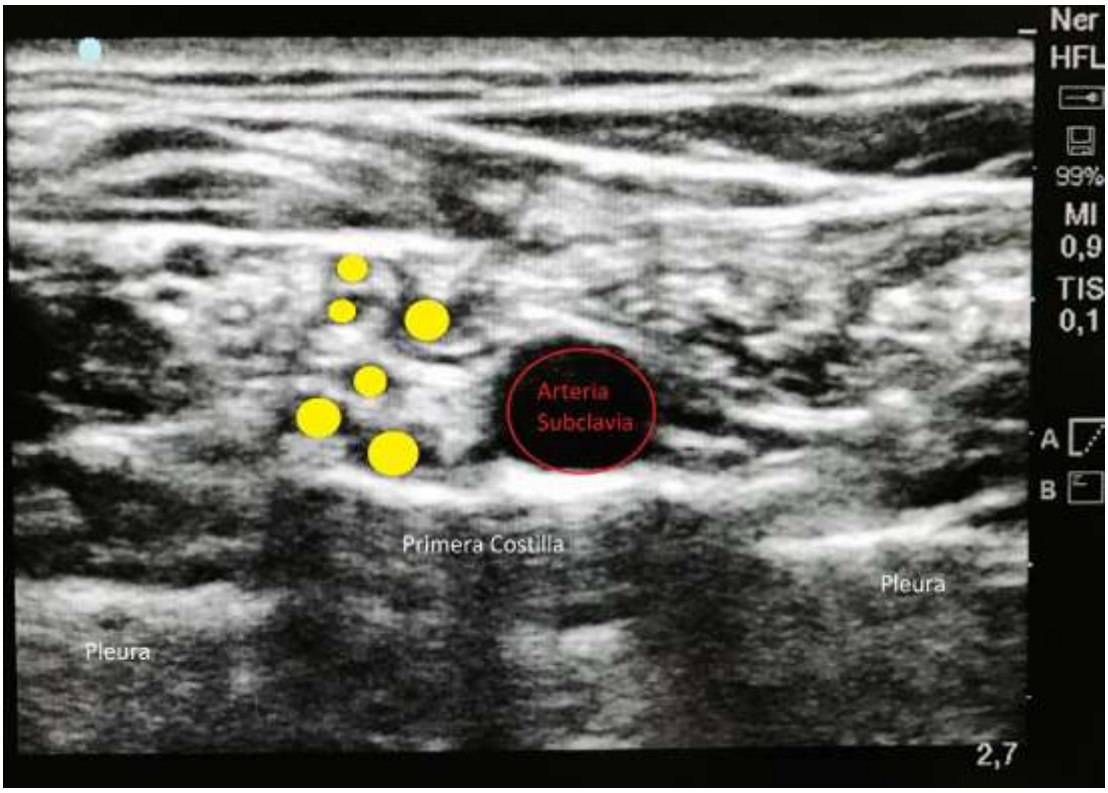

Figura 4 Esquematización de las estructuras a visualizar durante la colocación de un bloqueo supraclavicular.

Bloqueo Infraclavicular

Al ser un bloqueo más distal, que los descritos anteriormente, sólo se recomienda para cirugías del tercio distal del húmero, hasta la mano. Tradicionalmente, en la época de la neuroestimulación, era el bloqueo más popular de miembro superior; ya que disminuía la incidencia del síndrome de Horner, parálisis hemidiafragmática, y disfonía por afectación del nervio laríngeo recurrente; los cuales eran efectos adversos de los bloqueos más proximales. A este nivel, el plexo braquial se encuentra dividido en los cordones lateral, posterior, y medial.

Se utiliza como referencia anatómica la apófisis coracoides, y se desplaza 1 cm inferior, y 1 cm medial. Luego se introduce la aguja en ángulo de 90 grados, y posterior al estímulo del pectoral, se encuentra la zona para aplicar el anestésico local. Esto requiere una profundidad de 1 cm, aproximadamente. Primero se genera una contracción local, por parte de los músculos pectorales; y al avanzar en profundidad, se obtiene la respuesta motora de la mano. Sin embargo, al igual que con el bloqueo supraclavicular, el riesgo de neumotórax, le resto popularidad ante el advenimiento del ultrasonido.[11]

Para la técnica ultrasonográfica, de la misma forma que con los bloqueos anteriores, se coloca al paciente en posición anatómica, con un leve giro contralateral de su cabeza. Se utiliza un transductor de alta frecuencia, y se coloca de forma perpendicular a la clavícula, e inferior a esta. Se visualiza, de cefálico a caudal: vena axilar, arteria axilar, y el plexo braquial. Sin embargo, en ocasiones, sobre todo en niños mayores, puede que el plexo braquial se encuentre rodeando la arteria axilar. El acceso para la punción, se recomienda de caudal a cefálico, con el cuidado

respectivo, para no lesionar la pleura. Se puede realizar una punción periarterial; o ir directamente a cada uno de los cordones del plexo braquial.[18]

Entre los riesgos asociados a este bloqueo, son propios de su ubicación, lo que correspondería a punción de los vasos subclavios, o neumotórax.[20] Por este motivo, para la colocación del bloqueo, se sugiere que el usuario cuente con cierto grado de experiencia.

En la Figura 5, se aprecia la imagen ultrasonográfica de la zona donde se coloca el bloqueo infraclavicular. La Figura 6 representa las estructuras importantes para la aplicación del bloqueo. Nótese que en la imagen, el plexo braquial se encuentra dividido en cordones, y estos rodean la arteria axilar. En rojo destaca la arteria axilar, en azul la vena axilar, y en amarillo se encuentran los cordones, siendo L de lateral, P de posterior, y M de medial, nombrados por su relación con la arteria axilar.

Figura 5 Imagen ecográfica del plexo braquial, a nivel infraclavicular.

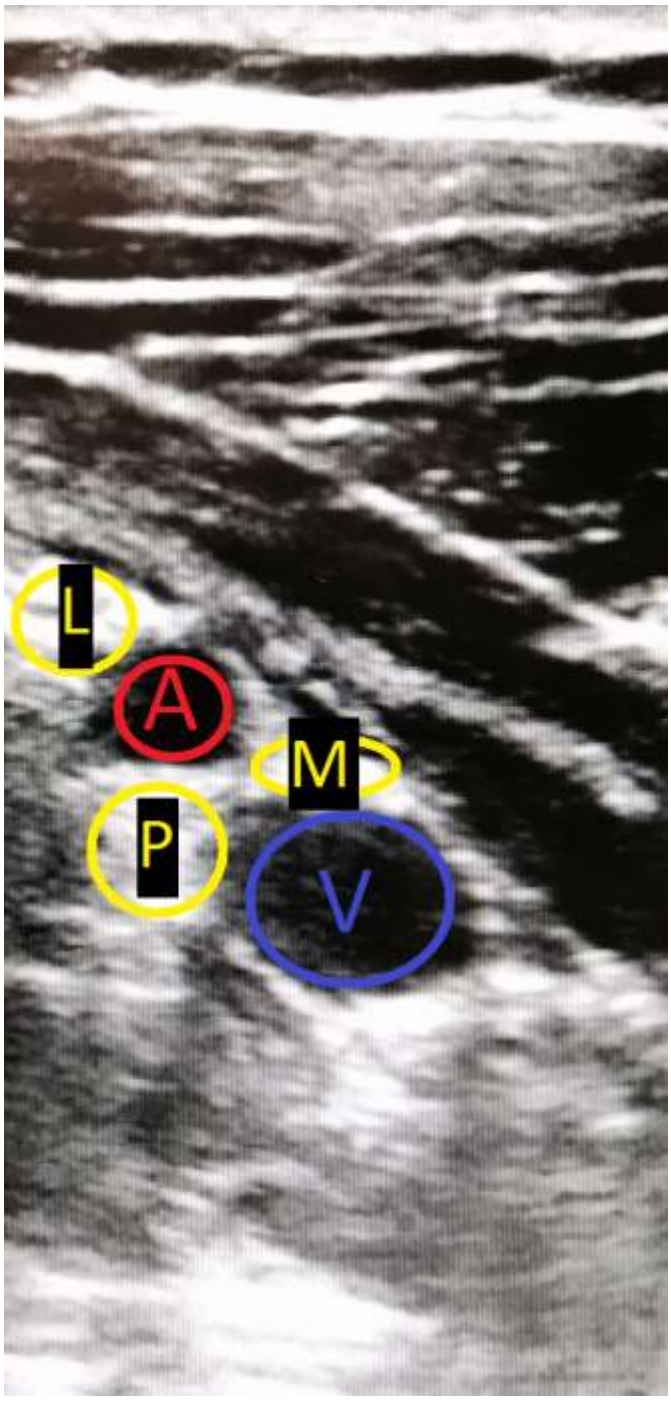

Figura 6 Esquematización de las estructuras a visualizar durante la colocación de un bloqueo infraclavicular.

Bloqueo Axilar

Esta técnica de bloqueo regional, fue muy utilizaba cuando únicamente se contaba con referencias anatómicas para la colocación de anestesia regional. Se recomienda para cirugías de antebrazo y mano.[23, 24] A este nivel, el plexo braquial ya se encuentra divido en nervios, a saber: nervio mediano, cubital, radial, y musculocutáneo.

Fue descrito en 1920, y es el abordaje de miembro superior que más ha cambiado a través del tiempo. Ha sido realizado mediante la búsqueda de parestesias, transarterial, referencias anatómicas, neuroestimulador, y recientemente por ecografía.[10]

Inicialmente, se describe una técnica transarterial, atravesando la arteria axilar, para su colocación mediante puntos anatómicos. Se palpa el pulso, y se introduce la aguja de forma perpendicular, aspirando. Cuando se encuentra la arteria axilar, se avance un poco más, para depositar anestésico local posterior a la arteria; y luego se extrae lentamente la aguja aspirando, hasta determina la zona anterior a la arteria, y se deposita el resto del anestésico local. Ahora bien, dada la lesión que se le produce a este vaso, no es un abordaje que se recomiende hoy en día.[25, 26]

Para realizar el bloqueo con neuroestimulación, se coloca al paciente con el brazo abducido en ángulo recto con el cuerpo, y el codo flexionado a 90 grados. Primero se debe palpar la arteria, a nivel de la unión del músculo pectoral mayor, con el músculo coracobraquial. Se sugiere utilizar agujas de 25mm, y punzar en dirección al vértice de la axila. La punción se realiza en la intersección del músculo pectoral mayor, con bíceps braquial, en ángulo de 45 grados. Se deben encontrar las

respuestas motoras del nervio mediano, cubital, o radial. Una vez encontrada la respuesta deseada, se inyecta la mitad del volumen. Luego se redirecciona la aguja hacia posterior o inferior, buscando una segunda respuesta, e inyectando el resto de la dosis. El volumen total, no debe superar los 0,5 ml/kg.[18]

Una de las ventajas del ultrasonido, es que aumenta la tasa de éxito de este bloqueo, y disminuye la cantidad de anestésico local necesario. Se utiliza un transductor de alta frecuencia, y se coloca en el vértice de la cavidad axilar. Se debe visualizar la arteria axilar, acompañada de varios vasos venosos, y varias imágenes hiperecoicas alrededor, correspondientes a los nervios. Usualmente, el nervio cubital está medial a la arteria, el nervio mediano superior a la arteria, y nervio radial posterior a la misma. Se debe enfatizar, en que, a este nivel, el nervio musculocutáneo, ya ha abandonado el plexo braquial, y discurre entre los músculos coracobraquial y el bíceps braquial; dicho nervio también debe ser bloqueado, para garantizar el éxito de la técnica. Ecográficamente, corresponde a una estructura triangular aplanada, lateral a la arteria axilar.[17]

En niños pequeños, por su anatomía, y desarrollo neuronal, es probable que se distorsione la imagen ecográfica típica, ya que se observan muchas estructuras hipoecoicas, correspondientes a los vasos y nervios de la región. Si se presenta esta situación, y no se cuenta con un neuroestimulador, es válido realizar una administración de anestésico local periarterial.

Entre las contraindicaciones para este bloqueo, se citan: infección local, neuropatía previa, coagulopatía, y negativa del paciente o los padres.

Por la vascularidad de la zona, sobre todo de vasos venosos, se debe actuar con precaución para evitar el riesgo de inyección intravascular, o de lesión vascular.

En la Figura 7, se observa, a través del ultrasonido, la zona en la que se coloca el bloqueo axilar. La Figura 8 muestra las estructuras claves, como lo que sería la arteria axila (A), y los nervios: mediano (M), radial (R), cubital (C), y músculo cutáneo (MC)

Figura 7 Imagen ecográfica del plexo braquial, a nivel axilar.

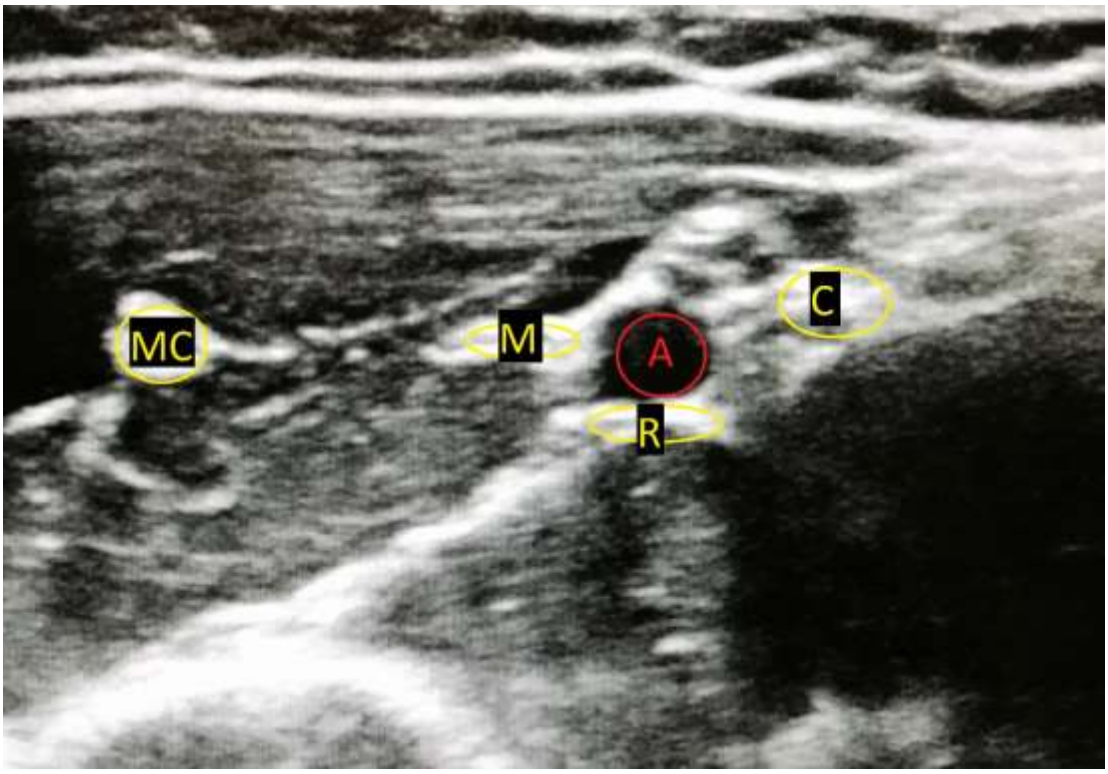

Figura 8 Esquematización de las estructuras a visualizar durante la colocación de un bloqueo axilar.

Conclusiones

1. Contrario al pensamiento popular, la población pediátrica posee características que la hacen diferente a la población adulta, y no es un simple “adulto pequeño”. Dicha cualidad, se hace también presente en la Anestesiología Regional, donde se debe tomar en consideración diferencias como: menor cantidad de mielina, estructuras anatómicas más frágiles y con mayor proximidad entre ellas, aparte de las variantes farmacocinéticas de los anestésicos locales en Pediatría. Por esto, los bloqueos regionales requieren de mayor precisión, seguridad, y conocimiento médico.
2. Los bloqueos regionales del miembro superior en los niños, pueden ser colocados mediante distintas técnicas, a saber: referencias anatómicas, neuroestimulación, y ecografía. Sin embargo, con la ayuda del ultrasonido, se ha mejorado la técnica, seguridad, y dosis; motivo por el cual, se exhorta al lector, incorporar la colocación de bloqueos regionales de miembro superior ecoguiados, a su práctica diaria.
3. La Anestesia Regional, como técnica multimodal, brinda varios beneficios, no sólo al paciente, sino también al personal de salud. Lo anterior, porque brindan una mejor analgesia, disminución en el consumo de opioides, menor incidencia de efectos secundarios a los opioides, y un mayor grado de satisfacción del paciente y su familia.
4. Muchos de los miedos hacia la Anestesia Regional Pediátrica, son producto de la desinformación. Con el pasar de los años, ha evolucionado de una práctica dependiente de las parestesias, a ser la técnica más avalada y con mayor evidencia, para brindarle analgesia y seguridad al paciente.

Corresponde a los profesionales en salud, aumentar su bagaje científico en esta área, y mejorar la calidad de las prácticas clínicas; incluyendo desmentir los mitos, y fomentando la investigación clínica.

Bibliografía

1. Berde, C. Greco, C. **Pediatric Regional Anesthesia: Drawing inferences of Safety from prospective registries and case reports.** Anesth Analg 2012;115:1259-62
2. Guay, J. Suresh, S. Kopp, S. **The use of ultrasound guidance for perioperative neuraxial and peripheral nerve blocks in children.** Cochrane Database Syst Rev. 2016;19:CD011436
3. Polaner, D. Drescher, J. **Pediatric regional anesthesia: what is the current safety record?** Paediatr Anaesth 2011;21:737-742
4. Marhofer, P. et al. **Everyday regional anesthesia in children.** Paediatr Anaesth 2012;22:995-1001
5. Lönnqvist P. **Is ultrasound guidance mandatory when performing a paediatric regional anaesthesia?** Curr Opin Anesthesiol 2010;23:337-41
6. IASP Taxonomy Working Group. **Classification of Chronic Pain: Descriptions of Chronic Pain Syndromes and Definitions of Pain Terms**. 2012 [citado en diciembre 2016]. Disponible en: http://www.iasp-pain.org/Taxonomy#Pain
7. Southworth S, Peters J, Rock A, Pavliv L. **A multicenter, randomized, double-blind, placebo-controlled trial of intravenous ibuprofen 400 and 800 mg every 6 hours in the management of postoperative pain.** Clin Ther 2009;31:1922-35
8. Tsui, B. Suresh, S. **Ultrasound Imaging for regional Anesthesia in Infants, Children, and Adolescents.** Anesthesiology 2010;112:473-92

9. Ecoffrey, C. **Safety in pediatric regional anesthesia.** Paediatr Anaesth 2012;22:25-30
10. Ivani, G. Mossetti, V. **Pediatric regional anesthesia.** Minerva Anestesiol 2009;75:577-83
11. Marhofer, P. et al. **Fifteen years of ultrasound guidance in regional anaesthesia: Part 1.** Br J Anaesth 2010;104:538-46
12. Taenzer, A. et al. **Asleep versus Awake: Does it matter? Pediatric Regional Block Complications by Patient State: a Report from the Pediatric Regional Anesthesia Network.** Reg Anesth Pain Med 2014;39:279-83
13. Mossetti, V. Ivani, G. **Controversial issues in pediatric regional anesthesia.** Paediatr Anaesth 2012;22:109-14
14. Jöhr, M. **Practical pediatric regional anesthesia.** Curr Opin Anesthesiol 2013;26:327-32
15. Guay, J. Suresh, S. Kopp, S. **The use of ultrasound guidance for perioperative neuraxial and peripheral nerve blocks in children: a Cochrane review.** Anesth Analg 2012;115:1259-62
16. Santhanam, S. Sawardekar, A. Shah, R. **Ultrasound for regional anesthesia in children.** Anesthesiology Clin 2014;32:263-279
17. Marhofer, P. et al. **Fifteen years of ultrasound guidance in regional anaesthesia: Part 2 – Recent developments in block techniques.** Br J Anaesth 2010;104:673-83
18. Ganesh, A. Gurnaney, H. **Ultrasound guidance for pediatric peripheral nerve blockade.** Anesthesiology Clin 2009;27:197-212

19. Taenzer A. et al. **Interscalene Brachial Plexus Blocks Under General Anesthesia in Children: Is this safe practice? A Report from the Pediatric Regional Anesthesia Network.** Reg Anesth Pain Med 2014;39:502-505
20. De José María, B. et al. **Ultrasound-guided supraclavicular vs infraclavicular brachial plexus blocks in children.** Paediatr Anaesth 2008;18:838-44
21. Amiri, H. Espandar, R. **Upper extremity surgery in younger children under ultrasound-guided supraclavicular brachial plexus block: a case series.** J Child Orthop 2011;5:5-9
22. Rubin, K. Sullivan, D. Sadhasivam, S. **Are peripheral and neuroaxial blocks with ultrasound guidance more effective and safe in children?** Paediatr Anaesth 2009;19:92-6
23. Bernardo-Ocampo, M. **Axillary Block as the sole anesthetic for peripherall inserted central catheter placement in an infant with Goldenhar Syndrome.** Case Rep Anesthesiol 2013;2013:956807
24. Saleh D. et al. **A retrospective survey of brachial plexus blockade in pediatric hand trauma patients.** Paediatr Anaesth 2011;21:1166-8
25. Ivani, G. et al. **The European Society of Regional Anaesthesia and Pain Therapy and the American Society of Regional Anesthesia and Pain Medicine Joint Committee Practice Advisory on Controversial Topics in Pediatric Regional Anesthesia.** Reg Anesth Pain Med 2015;40:526-32
26. Polaner, D. et al. **Pediatric Regional Anesthesia Network (PRAN): a multi-institutional study of the use and incidence of complications of pediatric regional anesthesia.** Anesth Analg 2012;115:1353-64