UNIVERSIDAD DE COSTA RICA

SISTEMA DE ESTUDIOS DE POSGRADO

Realización de ultrasonidos

en el Servicio de Radiología e Imágenes Médicas del Hospital Dr. Carlos Luis Valverde Vega, con el fin de colaborar con la disminución de los ultrasonidos en lista de espera.

Informe de práctica dirigida sometida a la consideración de la Comisión del Programa de Estudios de Posgrado de Radiología e Imágenes Médicas para optar al grado y título de Especialista en Radiología e Imágenes Médicas

Dra. Laura Jimenez Arredondo

Dra. Gabriela Vásquez Li

Hospital San Juan de Dios

2017

"Esta memoria de práctica dirigida fue aceptada por la Comisión del Programa de Estudios de Posgrado en Radiología e Imágenes Médicas de la Universidad de Costa Rica, como requisito para optar al grado y título de Médico Especialista en Radiología e Imágenes Médicas".

Dr. Johnny Ulloa Chavarría

Tutor

Dr. Manuel Hernández Gaitán

Director Programa de Posgrado en Radiología e Imágenes Médicas

UCR

Dra. Laura Jimenez Arredondo

Residente de Radiología e Imágenes Médicas

HSJD

Dra Gabriela Vásquez Li

Residente de Radiología e Imágenes Médicas

HSJD

Tabla de contenidos

Hoja de Aprobación…….. iIi
Tabla de contenidos……iV
1. Introducción
1. 1Justificación ……1
1.2 Planteamiento del problema ……2
1.3 Antecedentes ……..2
2. Objetivos ……..3
3. Métodos de trabajo ……..…4
4. Desarrollo ……..…..6
5. Conclusiones ……..……..…11

6. Anexos ……12
Anexo 1.Cuadros de recolección de datos según tipo de estudio por médico residente ……..…13
Anexo 2. Cuadros de control de asistencia por médico residente……..…16
Anexo 3. Cuadros de recolección de datos para análisis estadístico……18
Anexo 4. Copias de los reportes de ultrasonidos realizados…….…. 78

1. INTRODUCCIÓN

1.1 Justificación

Debido al crecimiento de la población y a los avances en la medicina, se ha dado un incremento significativo en el número de patologías que ameritan una atención oportuna y especializada, aumentando de forma significativa la demanda de estudios especializados que se solicitan.

El avance tecnológico ha logrado que los estudios de imagen se hayan convertido en una herramienta importante para el diagnóstico y control de una gran cantidad de patologías, tal es el caso de los ultrasonidos.

En los últimos años el aumento del personal disponible para atender a dicha población no ha sido proporcional al crecimiento acelerado en la demanda de los estudios por imágenes médicas, dicha situación ha traído como consecuencia que los ultrasonidos realizados jornada ordinaria no sean suficientes generando listas de espera, las cuales se han transformado en un problema creciente.

Tomando en cuenta que hospitales periféricos los que no están exentos de esta problemática (situación que se ve exacerbada por contar con menor cantidad de personal médico especializado) y considerando que en la formación de los especialistas en radiología e imágenes médicas es de vital importancia la aplicación práctica de los conocimientos teóricos, se propone la realización de ultrasonidos en el Hospital Carlos Luis Valverde Vega como proyecto de graduación, bajo la

modalidad de práctica dirigida; lo anterior con el fin colaborar con la disminución de las listas de espera en una población fuera de área metropolitana

1.2 Planteamiento del problema:

El hospital Carlos Luis Valverde Vega, ubicado el cantón de San Ramón en la provincia de Alajuela, presenta la problemática antes expuesta especialmente en el área de ultrasonido, por lo que se propuso realizar un total de 600 ultrasonidos (300 ultrasonidos por médico residente) con el fin de colaborar con la reducción de listas de espera

1.3 Antecedentes:

El Hospital Carlos Luis Valverde Vega de San Ramón de Alajuela, es el hospital de referencia de las áreas de salud de San Ramón, Palmares y Zarcero, con una población adscrita de 136,353 personas.

El servicio de radiología de este brinda los servicios de diagnóstico por imagen tanto del primer nivel como del segundo nivel de atención. Hasta el mes de febrero del presente año el servicio contaba con dos radiólogos, sin embargo a partir del mes de febrero se cuenta con un médico radiólogo más que está realizando su servicio social. Se cuenta con las siguientes modalidades diagnósticas: ultrasonido, radiología convencional, mamografía y reporte de tomografías.

La lista de espera de ultrasonidos a diciembre 2016 fecha en que se inició el proyecto de graduación, ascendía a los 9044 pacientes, con un periodo de espera para la realización del estudio de aproximadamente de 18 meses.

2. Objetivos

Objetivo general

Colaborar con la disminución de las listas de espera de ultrasonidos en el Hospital Carlos Luis Valverde Vega de San Ramón de Alajuela.

Objetivos específicos del proyecto:

1. Realizar ultrasonidos de abdomen, vías urinarias y cuello, con el fin de ayudar a disminuir las listas de espera.
2. Aportar el conocimiento adquirido durante la residencia a una población fuera del área metropolitana, favoreciendo a los pacientes con un diagnóstico oportuno.
3. Registrar y cuantificar los diagnósticos de referencia más frecuentes, así como los hallazgos principales en los ultrasonidos realizados.
4. Realizar el proyecto de graduación bajo una modalidad que cause un efecto directo y positivo, con proyección a una población fuera de área metropolitana.

3. Métodos de Trabajo:

Con la colaboración del servicio de radiología se propuso realizar un total de 300 estudios por médico residente, para un total de 600 ultrasonidos de abdomen, pelvis, vías urinarias y cuello.

Los pacientes se citaron mediante llamadas telefónicas en fechas y horas acordadas con antelación según disponibilidad del equipo y consultorio de ultrasonido, las cuales se realizaron con la colaboración de la secretaria del servicio de radiología.
Se utilizaron las instalaciones y equipo de ultrasonido del servicio de radiología, contando con la supervisión periódica de los radiólogos de dicho centro médico.

Dicho trabajo se realizó a partir 17 de diciembre del año 2016 y hasta el 10 de mayo de 2017.

Se realizaron los reportes de los ultrasonidos realizados, los cuales fueron entregados en formato digital al personal de archivo del servicio de radiología, para su respectiva impresión y distribución a los expedientes médicos correspondientes.
Para control y estadística de los estudios realizados se completaron las siguientes tablas:

Cuadro 1. Control de Asistencia

ESTUDIOS	**Fecha:**		
PRESENTES			
AUSENTES			
TOTAL			

Cuadro 2. Tipo de estudio

ESTUDIOS	Fecha:		
US ABDOMEN			
US VIAS URINARIAS			
US CUELLO			
TOTAL			

Cuadro 3. Recolección de datos para análisis estadístico

Iniciales del paciente	Fecha de realización del estudio	Estudio solicitado	Diagnóstico de envío	Hallazgos principales del US realizado

4. Desarrollo:

Se realizan un total de 607 ultrasonidos de pacientes remitidos al servicio de radiología del Hospital Carlos Luis Valverde Vega perteneciente a la Caja Costarricense del Seguro Social, los ultrasonidos se realizaron entre el 17 de diciembre del 2016 y el 10 de mayo del 2017.

En la práctica dirigida se propuso realizar únicamente ultrasonidos de abdomen, pelvis, vías urinarias y cuello, por lo que se debió de depurar la agenda de ultrasonidos existente para citar a los pacientes debido a la gran variedad de ultrasonidos que se solicitan diariamente en al servicio de radiología. Lo anterior presentó la dificultad de que en los datos disponibles en las agendas no se especifica el tipo de ultrasonido que se le debe de realizar al paciente, por lo que para seleccionarlos de debió de contactar a cada paciente por vía telefónica y solicitarles la información del tipo de ultrasonido requerido y así poder seleccionar los pacientes según el tipo de estudio. Cabe destacar que para esta labor fue de vital importancia la colaboración de la secretaria del servicio de radiología quien fue la encargada de dicha labor.

De los datos obtenidos posterior a la práctica dirigida, se realiza un análisis descriptivo para obtener un panorama sobre los resultados del trabajo abordado.

Inicialmente se observa el comportamiento en la asistencia de los pacientes los días que se realiza la práctica dirigida, se obtiene un promedio de 14,78 pacientes por donde se tenían programadas 15,51 citas para ultrasonidos por día, por lo que se puede observar una buena recurrencia de los pacientes para su ultrasonido programado.

Tipo de estudio solicitado

Existe una gran diversidad de estudios solicitados por parte del área médica que permite obtener una mayor certeza en los diagnósticos de cada paciente que acude al centro médico, por lo tanto, se realiza un análisis sobre los estudios abordados en la práctica dirigida.

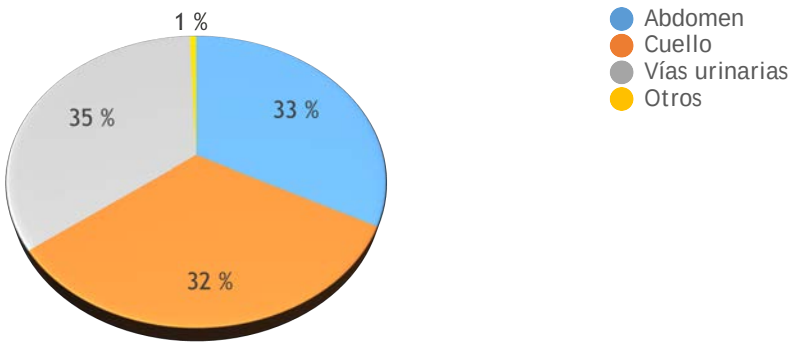

Los ultrasonidos se realizaron según los tipos de ultrasonido estipulados en una propuesta inicial presentada al servicio de radiología, observando que el 33% corresponde a ultrasonidos de abdomen, 35% a ultrasonidos de vías urinarias y 32% a ultrasonido de cuello; un 1% de los ultrasonidos realizados corresponden a 3 ultrasonidos de pelvis y 1 ultrasonido de mamas. Este último no estaba contemplado en dentro de los tipos de ultrasonidos a realizar, sin embargo se citó a la paciente debido a la dificultad antes mencionada para depurar las agendas, por lo que se procedió a realizar el ultrasonido solicitado.

A continuación se procede a realizar un análisis sobre los tres principales estudios realizados, con el fin de conocer los principales diagnósticos de egreso con respecto al diagnóstico de envío, por lo que se hace este análisis para cada tipo de estudio solicitado donde es importante recalcar que se utilizan los principales diagnósticos de

egreso y envío por lo que el porcentaje total no debe de ajustar el 100% de los ultrasonidos realizados.

Ultrasonidos de vías urinarias

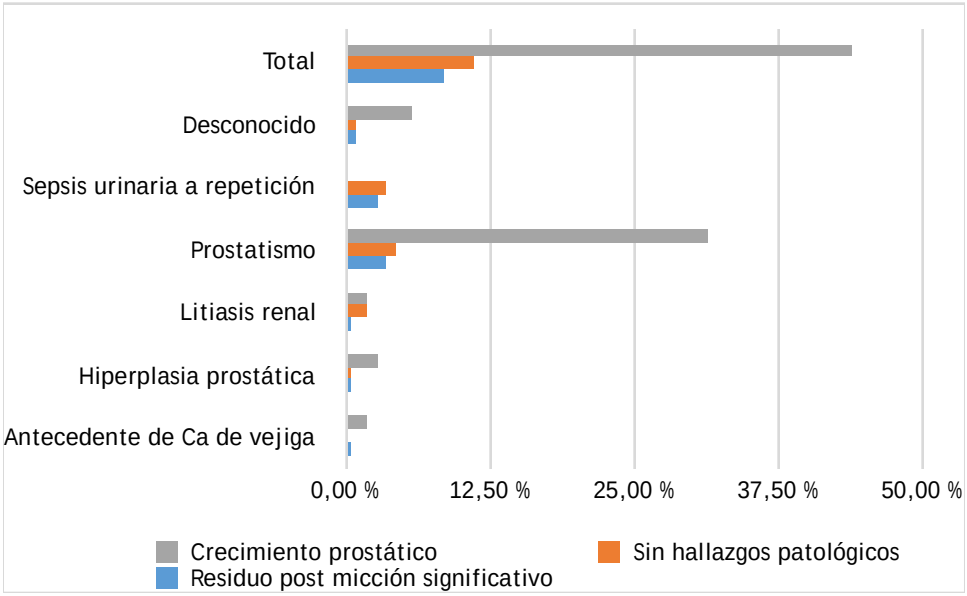

* Porcentaje total 63,33% de 210 casos.

Figura 1.Porcentaje de pacientes con estudio de vías urinarias por diagnóstico de egreso según diagnóstico de envío, servicio de Radiología del Hospital Carlos Luis Valverde Vega, 2016. Fuente: Datos recolectados en Radiología del Hospital Carlos Luis Valverde Vega.

Dentro de los principales diagnósticos de egreso se encuentra el crecimiento prostático de cuál en su mayor proviene de un diagnóstico de envío por prostatismo.

Ultrasonidos de cuello

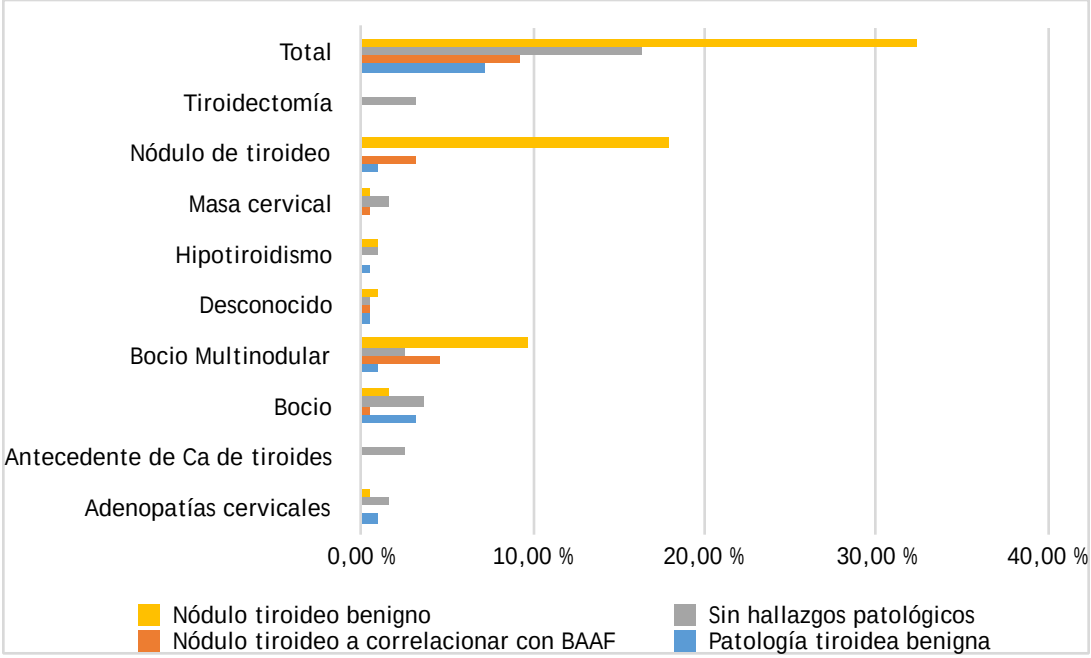

* Porcentaje total 65,13% de 195 casos.

Figura 2. Porcentaje de pacientes con estudio de cuello por diagnóstico de egreso según diagnóstico de envío, servicio de Radiología del Hospital Carlos Luis Valverde Vega, 2016. Fuente: Datos recolectados en Radiología del Hospital Carlos Luis Valverde Vega.

Se obtiene que “Nódulo tiroideo” es el diagnóstico de envío más usual de los casos generando es su mayor parte “Nódulo tiroideo benigno” como diagnóstico de egreso, seguido por “Bocio multinodular”.

Ultrasonidos de abdomen

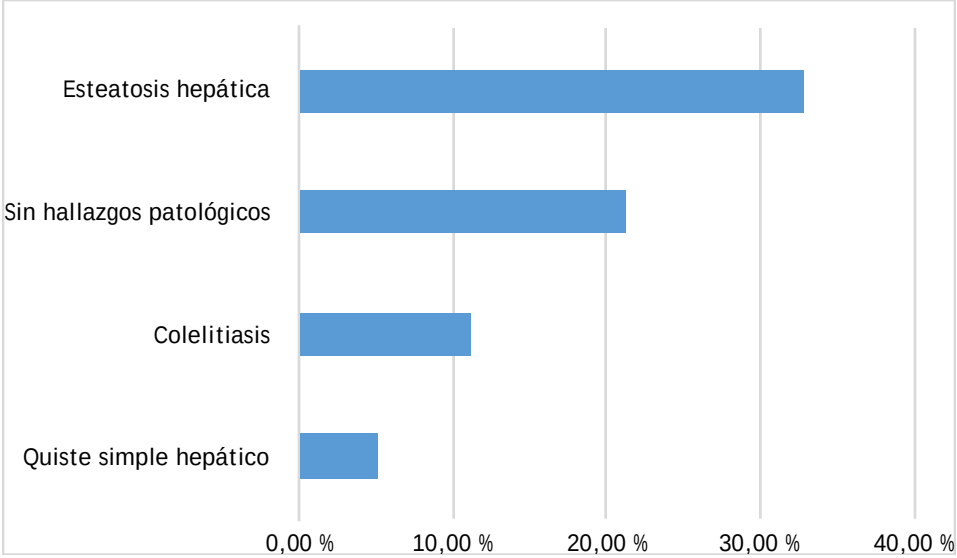

* Porcentaje total 65,15% de 198 casos.

Figura 3. Porcentaje de pacientes con estudio de abdomen por principales diagnósticos de egreso, servicio de Radiología del Hospital Carlos Luis Valverde Vega, 2016. Fuente: Datos recolectados en Radiología del Hospital Carlos Luis Valverde Vega.

En el caso de los ultrasonidos de abdomen se muestran solo los principales diagnósticos de egreso debido a su enorme variabilidad en los diagnósticos de envío, por lo que se establece la “Esteatosis hepática” como principal diagnóstico de egreso con 32,83% de los casos estudiados, seguido de “Sin hallazgos patológicos” con 21,21% de los casos.

5. Conclusiones

1. Se realizaron en total 607 ultrasonidos, colaborando así con la disminución de las listas de espera del Hospital Carlos Luis Valverde Vega de San Ramón.

2. Se logró poner en práctica la experiencia y conocimiento adquirido durante los años de formación en la residencia para brindar a los pacientes un diagnóstico oportuno.

3. La colaboración del personal de apoyo del servicio de radiología fue un factor importante para citar a los pacientes, así como para la realización de los estudios y la oportuna inclusión de los resultados en el expediente clínico.

4. La falta de información sobre el tipo de ultrasonido en las agendas existentes dificulta el proceso de depurar las listas de espera según el tipo de estudio solicitado.

5. Se observa que los principales diagnósticos de egreso de los ultrasonidos de cuello y vías urinarias concuerdan con lo indicado en diagnósticos de envío.

6. En cuanto a los ultrasonidos de abdomen a pesar de la gran variedad de indicaciones para la realización de dicho estudio se documentó una alta incidencia de esteatosis hepática.

Anexos

Anexo 1. Cuadros de recolección de datos según tipo de estudio por médico residente.

Ultrasonidos realizados por la Dra. Jiménez Arredondo

TIPO	17-12-16	23-12-16	28-12-16	06-01-17	07-01-17	10-01-17	14-01-17
US ABDOMEN	1	1	7	3	6	4	5
US VIAS URINARIAS	2	2	9	3	3	5	6
US CUELLO	2	2	4	4	10	1	6
US MAMAS	1	0	0	0	0	0	0
TOTAL	6	5	20	10	19	10	17

TIPO	27-01-17	28-01-17	01-02-17	02-02-17	03-02-17	04-02-17	11-02-17
US ABDOMEN	1	5	6	11	2	10	6
US VIAS URINARIAS	4	4	9	10	3	10	6
US CUELLO	3	6	9	7	2	3	4
US MAMAS	0	0	0	0	0	0	0
TOTAL	8	15	24	28	7	23	16

TIPO	12-02-17	25-02-17	09-03-17	19-03-17	24-03-17	30-03-17
US ABDOMEN	3	7	1	3	2	1
US VIAS URINARIAS	4	6	3	4	2	3
US CUELLO	3	2	9	2	4	1
US MAMAS	0	0	0	0	0	0
TOTAL	10	15	13	9	8	5

TIPO	02-04-17	04-04-17	22-04-17	10-05-17	TOTAL
US ABDOMEN	4	3	3	1	96
US VIAS URINARIAS	6	0	3	0	107
US CUELLO	5	2	4	1	96
US MAMAS	0	0	0	0	1
TOTAL	15	5	10	2	300

Ultrasonidos realizados por la Dra. Vásquez Li

TIPO	23-12-16	28-12-16	06-01-17	07-01-17	13-01-17	14-01-17	21-02.17
US ABDOMEN	1	2	2	8	4	7	4
US VIAS URINARIAS	3	4	4	4	3	5	7
US CUELLO	3	4	3	6	4	3	4
US PELVICO	0	0	0	0	0	1	0
TOTAL	7	10	9	18	11	16	15

TIPO	23-02.17	24-02-17	11-03-17	18-03-17	25-03-17	29-03-17	30-03-17
US ABDOMEN	4	10	12	7	12	1	4
US VIAS URINARIAS	3	5	9	1	2	7	5
US CUELLO	9	4	8	6	11	7	6
US PELVICO	0	0	2	0	0	0	0
TOTAL	16	19	31	14	25	15	15

TIPO	21-04-17	22-04-17	26-04-17	27-04-17	TOTAL
US ABDOMEN	3	7	6	8	102
US VIAS URINARIAS	3	8	13	17	103
US CUELLO	3	3	8	7	99
US PELVICO	0	0	0	0	3
TOTAL	9	18	27	32	307

Anexo 2. Cuadros de recolección de control de asistencia por médico residente.

Control de asistencia de ultrasonidos citados con la Dra. Jiménez Arredondo

FECHA	17-12-16	23-12-16	28-12-16	06-01-17	07-01-17	10-01-17	14-01-17
PRESENTES	6	5	20	10	19	10	17
AUSENTES	3	0	0	2	1	0	3
TOTAL	9	20	20	12	20	0	20

FECHA	27-01-17	28-01-17	01-02-17	02-02-17	03-02-17	04-02-17	11-02-17
PRESENTES	8	15	24	28	7	23	16
AUSENTES	0	0	1	0	1	2	0
TOTAL	8	15	25	28	8	25	16

FECHA	12-02-17	25-02-17	09-03-17	19-03-17	24-03-17	30-03-17
PRESENTES	10	15	13	9	8	5
AUSENTES	0	5	1	1	0	0
TOTAL	10	20	14	10	8	5

FECHA	02-04-17	04-04-17	22-04-17	10-05-17	TOTAL
PRESENTES	15	5	10	2	300
AUSENTES	1	0	1	0	22
TOTAL	16	5	11	2	322

Control de asistencia de ultrasonidos citados con la Dra. Vásquez Li

FECHA	23-12-16	28-12-16	06-01-17	07-01-17	13-01-17	14-01-17	21-02.17
PRESENTES	7	10	9	18	11	16	15
AUSENTES	3	0	1	2	0	0	0
TOTAL	10	10	10	20	11	16	15

FECHA	23-02.17	24-02-17	11-03-17	18-03-17	25-03-17	29-03-17	30-03-17
PRESENTES	16	19	31	14	25	15	15
AUSENTES	0	0	0	1	0	0	0
TOTAL	16	19	31	15	25	15	15

FECHA	21-04-17	22-04-17	26-04-17	27-04-17	TOTAL
PRESENTES	9	18	27	32	307
AUSENTES	1	2	0	0	10
TOTAL	10	20	27	32	317

Anexo 3**. Cuadro de recolección de datos para análisis estadístico**

Iniciales	***Fecha de realización del estudio***	***Tipo de estudio solicitado***	***Diagnóstico de envío***	***Hallazgos principales del US realizado.***
RSR	23/12/16	Cuello	BMN	Nódulos tiroideos TIRADS 4
CSC	23/12/16	Abdomen	Dolor HCD	1. Colelitiasis múltiple. 2. Esteatosis leve
MMG	23/12/16	Vías urinarias	antecedente de nefrectomía derecha por ococitoma	Sin hallazgos patológicos
REP	23/12/16	Vías urinarias	Prostatismo	Crecimiento prostático
FVV	23/12/16	Cuello	Nódulo tiroideo control	Nódulos tiroideos TIRADS 2
JSC	23/12/16	Cuello	BMN, a descartar crecimiento	Nódulo tiroideo TIRADS 2
RJS	23/12/16	Vías urinarias	Atrofia renal izquierda y nefrolitiasis	1. Nefrolitiasis derecha 2. Riñón izquierdo disminuido de tamaño
MJC	28/12/16	Cuello	BMN	Nódulo TIRADS 4
MMR	28/12/16	Vías urinarias	ITU a repetición	Residuo postmicción significativo
JCO	28/12/16	Vías urinarias	Prostatismo	Sin hallazgos patológicos
FSA	28/12/16	Vías urinarias	Prostatismo	1. Crecimiento prostático 2. Residuo postmicción significativo 3.Cambios por vejiga de esfuerzo 4. Quistes parapiélicos bilaterales
ORA	28/12/16	Abdomen	Dolor abdominal HCI	Estudio sin hallazgos patológicos.

Iniciales	*Fecha de realización del estudio*	*Tipo de estudio solicitado*	*Diagnóstico de envío*	*Hallazgos principales del US realizado.*
FRD	28/12/16	Cuello	Bocio vs neo de tiroides	1. Bocio difuso 2 Cambios por tiroiditis
XAR	28/12/16	Cuello	Masa en zona IIA	Estudio sin hallazgos patológicos.
ACB	28/12/16	Abdomen	Control por quiste hepático	Quiste hepático segmento II
MMR	28/12/16	Cuello	BMN, a descartar crecimiento	Bocio difuso
RRF	28/12/16	Vías urinarias	Prostatismo	Crecimiento prostático
CHR	06/01/17	Vías urinarias	Incontinencia urinaria	Cambios incipientes por nefropatía crónica
NJA	06/01/17	Vías urinarias	Incontinencia urinaria	Estudio sin hallazgos patológicos.
MPR	06/01/17	Vías urinarias	Antecedente de Ca de vejiga	1. Dilatación del sistema colector derecho. 2 Residuo postmicción significativo
FVV	06/01/17	Vías urinarias	Prostatismo	1. Quistes renales izquierdos 2. Residuo postmicción significativos.
JBV	06/01/17	Abdomen	PFH alteradas	1. Esteatosis hepática 2. Hepatomegalia
NPA	06/01/17	Cuello	Antecedente Ca papilar	Estudio sin hallazgos patológicos.
DVM	06/01/17	Abdomen	A/D colelitiasis	Estudio sin hallazgos patológicos.
FCC	06/01/17	Cuello	Nódulo tiroideo control	Nódulo tiroideo derecho (TIRADS 2)

Iniciales	*Fecha de realización del estudio*	*Tipo de estudio solicitado*	*Diagnóstico de envío*	*Hallazgos principales del US realizado.*
AZF	06/01/17	Cuello	BMN/ Nódulo tiroideo control	Nódulo tiroideo derecho (TIRADS 4)
JCM	07/01/17	Vías urinarias	Prostatismo	1. Vejiga de esfuerzo. 2. Próstata con Proyección intravesical
MZM	07/01/17	Abdomen	Pérdida de peso	Estudio sin hallazgos patológicos.
MZM	07/01/17	Cuello	Pérdida de peso + adenopatías cervicales	Ganglios linfáticos de aspecto reactivo.
GRQ	07/01/17	Cuello	Nódulo tiroideo control	Nódulo tiroideo derecho TIRADS 3
AEV	07/01/17	Vías urinarias	Prostatismo	1. Crecimiento prostático. 2. Residuo postmicción significativo
JCL	07/01/17	Vías urinarias	APE aumentado. Hipertrofia prostática	1. Residuo postmicción significativo.
CAA	07/01/17	Abdomen	Obesidad mórbida	1. Hepatomegalia
RVV	07/01/17	Abdomen	Dolor abdominal crónico + pérdida de peso. A descartar masas.	Estudio sin hallazgos patológicos.
ACA	07/01/17	Abdomen	Colelitiasis	Colelitiasis
MFO	07/01/17	Abdomen	Pólipos vesiculares control	1. Pólipo vesicular 2. Esteatosis moderada 3. Hepatomegalia
LJG	07/01/17	Abdomen	Ca de riñón izquierdo operado, a descartar metástasis.	1. Esteatosis moderada.
EAR	07/01/17	Abdomen	Dolor en hipocondrio derecho y epigástrico	Estudio sin hallazgos patológicos.

Iniciales	*Fecha de realización del estudio*	*Tipo de estudio solicitado*	*Diagnóstico de envío*	*Hallazgos principales del US realizado.*
AVR	07/01/17	Abdomen	control por masas hepáticas, a descartar crecimiento	Quiste simple en segmento hepático VIII
ABS	07/01/17	Cuello	Control por nódulos tiroideos	Nódulos espongiformes bilaterales. (TIRADS 2)
AHS	07/01/17	Cuello	Control por nódulo tiroideo con BAAF negativo por malignidad	Nódulos tiroideos bilaterales TIRADS 3
SAP	07/01/17	Cuello	Nódulo tiroideo derecho de reciente aparición.	Nódulos tiroideos bilaterales TIRADS 4
ECR	07/01/17	Cuello	Obs por masa tiroidea derecha. A descartar nódulo tiroideo.	Nódulos tiroideos bilaterales TIRADS 3
LML	07/01/17	Vías urinarias	Ilegible	1. Crecimiento prostático 2.Quistes simples riñón derecho
MAQ	13/01/17	Cuello	Sialoadenitis derecha, nódulos tiroideos. Control	1. Quistes coloides bilaterales 2. Nódulos espongiformes bilaterales
CMH	13/01/17	Cuello	Adenopatías cervicales + bocio	Adenopatías de aspecto reactivo.
ENA	13/01/17	Vías urinarias	ITU crónica	1. Sin hallazgos patológicos en vías urinarias 2. Quiste simple hepático 3. Esteatosis leve
BQA	13/01/17	Vías urinarias	Prostatismo	Crecimiento prostático
AGC	13/01/17	Cuello	Patología tiroidea e/e	Sin hallazgos patológicos

Iniciales	*Fecha de realización del estudio*	*Tipo de estudio solicitado*	*Diagnóstico de envío*	*Hallazgos principales del US realizado.*
RCL	13/01/17	Cuello	adenopatías cervicales e/e	Estudio sin hallazgos patológicos.
LMC	13/01/17	Abdomen	Dolor abdominal crónico.	Esteatosis leve - moderada
YJC	13/01/17	Abdomen	dolor pélvico en estudio	Estudio sin hallazgos patológicos.
ASM	13/01/17	Abdomen	Hepatopatía en estudio	1. Esteatosis moderada-severa 2. Hepatomegalia 3. Crecimiento prostático 4. Quiste simple renal izquierdo
OTM	13/01/17	Abdomen	Obs por esteatosis hepática	1. Cambios por hepatopatía crónica 2. Ascitis
GRS	13/01/17	Vías urinarias	Litiasis renal control	1. Nefrolitiasis izquierda.2. Hallazgos sonográficos que sugieren trayecto fistuloso entre piel y riñón izquierdo vs cambios cicatrizales. 3. Dilatación pielocalicial izquierda 4. Crecimiento prostático
DAB	14/01/17	Vías urinarias	Prostatismo	Estudio sin hallazgos patológicos.
CKR	14/01/17	Abdomen	Antecedente de Ca de mama y quiste renal	1. Esteatosis moderada 2. Quiste simple renal izquierdo
JER	14/01/17	Vías urinarias	Síntomas urinarios bajos leves	Estudio sin hallazgos patológicos.

Iniciales	*Fecha de realización del estudio*	*Tipo de estudio solicitado*	*Diagnóstico de envío*	*Hallazgos principales del US realizado.*
LVM	14/01/17	Cuello	BMN	1. Quistes coloides izquierdos 2. Lipoma infraclavicular
RSO	14/01/17	Vías urinarias	Prostatismo	1. Nódulo prostático 2. Crecimiento prostático
FEA	14/01/17	Abdomen	Obs por colelitiasis	Esteatosis moderada
BBR	14/01/17	Vías urinarias	Prostatismo	1. Crecimiento prostático 2. Cambios por vejiga de esfuerzo 3. Residuo postmicción significativo 4. Quiste simple renal derecho
COS	14/01/17	Vías urinarias	Prostatismo	1. Crecimiento prostático 2. Residuo postmicción significativo 3. Quiste parapielico izquierdo. 4. Quistes simples renales izquierdos
MVJ	14/01/17	Abdomen	Antecedente de Ca de endometrio, control	1. Esteatosis moderada 2. Hepatomegalia 3. Colelitiasis
MZC	14/01/17	Abdomen	Antecedente de Ca de mama, a descartar metástasis	1. Esteatosis moderada 2. Hepatomegalia 3.Quiste simple riñón izquierdo
BAR	14/01/17	Abdomen	Antecedente de Ca de mama, a descartar metástasis	Quiste simple renal derecho.
XBQ	14/01/17	Abdomen	Control por hemangioma hepático en segmento VI	Hemangioma hepático en segmento VI

Iniciales	*Fecha de realización del estudio*	*Tipo de estudio solicitado*	*Diagnóstico de envío*	*Hallazgos principales del US realizado.*
MCA	14/01/17	Abdomen	Antecedente de Ca de colon, control	quiste simple renal izquierdo
GJE	14/01/17	Cuello	BMN	Estudio sin hallazgos patológicos.
RCC	14/01/17	Cuello	Nódulo tiroideo control	1. Nódulos espongiformes bilaterales. 2. Quistes coloides LTI
LLC	14/01/17	Pelvis	Miomatosis uterina	Mioma intramural calcificado.
MAV	21/02/17	Abdomen	Antecedente de tumor carcinoide	Colelitiasis múltiple
JVM	21/02/17	Abdomen	A descartar síndrome para neoplásico. Antecedente de TVP.	1. Cambios incipientes por nefropatía crónica 2. Quistes simples riñón derecho 3. Mioma uterino
PAE	21/02/17	Abdomen	Control por antecedente	1. Esteatosis moderada 2. Hepatomegalia
YGR	21/02/17	Abdomen	Colelitiasis	Colelitiasis múltiple
VCM	21/02/17	Vías urinarias	Prostatismo	Residuo postmicción significativo
GVM	21/02/17	Vías urinarias	Prostatismo	Crecimiento prostático
ZCV	21/02/17	Vías urinarias	Descartar uropatía obstructiva	Residuo postmicción significativo
EVP	21/02/17	Vías urinarias	Dolor pélvico en estudio	Residuo postmicción significativo
MRG	21/02/17	Vías urinarias	Prostatismo	Residuo postmicción significativo

Iniciales	*Fecha de realización del estudio*	*Tipo de estudio solicitado*	*Diagnóstico de envío*	*Hallazgos principales del US realizado.*
DGH	21/02/17	Vías urinarias	Prostatismo	1. Crecimiento prostático 2. Cambios por vejiga de esfuerzo 3. Residuo postmicción significativo
EFH	21/02/17	Vías urinarias	Apéndices preauriculares	Estudio sin hallazgos patológicos
VAA	21/02/17	Cuello	Nódulo tiroideo control	Nódulo tiroideo TIRADS 2
AVL	21/02/17	Cuello	BMN	Estudio sin hallazgos patológicos
MHC	21/02/17	Cuello	BMN	1. Nódulo espongiforme LTD 2. Quiste coloide bilaterales
CMH	21/02/17	Cuello	Adenopatías cervicales	Adenopatías cervicales con disminución de su tamaño
NCO	23/02/17	Abdomen	Masas hepáticas	1. Leve dilatación de la vía biliar 2. Quistes simples hepáticos 3. Esteatosis leve-moderada
VCM	23/02/17	Cuello	Síndrome para neoplásico	Estudio sin hallazgos patológicos
VSV	23/02/17	Abdomen	Esteatosis hepática	1. Esteatosis leve 2. Quistes hepáticos simples
FCB	23/02/17	Cuello	Nódulo cervical	Nódulo espongiforme LTD
JAR	23/02/17	Cuello	Síntomas faringo-cervicales.	Estudio sin hallazgos patológicos
LCL	23/02/17	Cuello	Tiroidectomía total	Estudio sin hallazgos patológicos

Iniciales	*Fecha de realización del estudio*	*Tipo de estudio solicitado*	*Diagnóstico de envío*	*Hallazgos principales del US realizado.*
HAE	23/02/17	Cuello	No se especifica	Nódulo espongiforme LTD
CCV	23/02/17	Cuello	Tiroidectomía total	Estudio sin hallazgos patológicos
MBS	23/02/17	Cuello	BMN	1. Nódulo espongiforme bilateral 2. Quiste coloide izquierdo
AMR	23/02/17	Cuello	BMN	1. Nódulo tiroideo 2. Cambios por tiroiditis
ROU	23/02/17	Cuello	Bocio	Estudio sin hallazgos patológicos
MHG	23/02/17	Vías urinarias	ITU	1. Ureterocele derecho 2. Residuo postmicción significativo
ERC	23/02/17	Vías urinarias	Hematuria macroscópica	1. Quiste simple renal derecho. 2. Residuo postmicción significativo
AVA	23/02/17	Abdomen	Antecedente de Ca de colon, control. Quiste hepático	1. Quiste hepático segmento VII 2. Colelitiasis
VCM	23/02/17	Abdomen	Dolores óseos y articulares	Estudio sin hallazgos patológicos
VCM	23/02/17	Vías urinarias	A descartar síndrome para neoplásico.	Estudio sin hallazgos patológicos
HEM	24/02/17	Abdomen	Ca colon	Hernia incisional
LAP	24/02/17	Abdomen	Observación por esteatosis	Esteatosis leve
LAP	24/02/17	Vías urinarias	dolor pélvico en estudio	Estudio sin hallazgos patológicos

Iniciales	*Fecha de realización del estudio*	*Tipo de estudio solicitado*	*Diagnóstico de envío*	*Hallazgos principales del US realizado.*
JRP	24/02/17	Abdomen	Dolor abdominal crónico.	1. Nefrolitiasis bilateral 2. Quiste simple renal derecho.
TNM	24/02/17	Abdomen	Hepatopatía en evolución	1. Colelitiasis múltiple 2. Esteatosis moderada 3. Crecimiento prostático
NRV	24/02/17	Abdomen	Hipertiroidismo	Esteatosis moderada
NRV	24/02/17	Cuello	Hipertiroidismo	Estudio sin hallazgos patológicos
NRV	24/02/17	Vías urinarias	Observación por HPB	Estudio sin hallazgos patológicos
IRF	24/02/17	Abdomen	Dolor abdominal en estudio	Esteatosis moderada
JCR	24/02/17	Abdomen	Pérdida de peso. Dolor en flanco derecho	Estudio sin hallazgos patológicos
HHC	24/02/17	Vías urinarias	Prostatismo	1. Crecimiento prostático 2. Quiste simple parapielico derecho
CMR	24/02/17	Vías urinarias	Prostatismo	1. Crecimiento prostático 2. Residuo postmicción significativo
CSH	24/02/17	Vías urinarias	Urolitiasis	1. Residuo post micción significativo 2. Mioma uterino
EMS	24/02/17	Cuello	Antecedente Ca papilar	Adenopatía atípicas
AAM	24/02/17	Cuello	BMN	1. Nódulo espongiforme 2. Bocio

Iniciales	*Fecha de realización del estudio*	*Tipo de estudio solicitado*	*Diagnóstico de envío*	*Hallazgos principales del US realizado.*
YAG	24/02/17	Cuello	Nódulos tiroideos bilaterales	1. Nódulos espongiformes bilaterales. 2. Quistes coloides bilaterales
KAZ	24/02/17	Abdomen	Masa hepática	1. Esteatosis moderada 2.Hepatomegalia 3. Hemangioma hepático
JOR	24/02/17	Abdomen	Dolor abdominal en estudio	Estudio sin hallazgos patológicos
JBF	24/02/17	Abdomen	Hemiabdomen izquierdo aumentado de volumen	Estudio sin hallazgos patológicos
MOAS	11/03/17	Abdomen	Pólipos vesiculares control	1. Pólipo vesicular 2. Esteatosis moderada
ERV	11/03/17	Cuello	Bocio	Estudio sin hallazgos patológicos
FRA	11/03/17	Abdomen	Antecedente de Ca gástrico operado, control	Estudio sin hallazgos patológicos
XMAE	11/03/17	Cuello	Adenoma tiroideo operado	Estudio sin hallazgos patológicos
ACMS	11/03/17	Abdomen	Ca de mama	1. Esteatosis leve 2. Hepatomegalia
DGB	11/03/17	Abdomen	Aneurisma aorta control	1. Aneurisma de aorta abdominal 2. Cambios por nefropatía crónica
LACR	11/03/17	Abdomen	Dolor abdominal en estudio	1. Colelitiasis 2. Quiste simple renal derecho.
CGQR	11/03/17	Vías urinarias	Prostatismo	Leve dilatación pielocalicial izquierda y de uréter ipsilateral.

Iniciales	*Fecha de realización del estudio*	*Tipo de estudio solicitado*	*Diagnóstico de envío*	*Hallazgos principales del US realizado.*
RPP	11/03/17	Abdomen	Ca de mama izquierda	1. Pólipo vesicular 2. Esteatosis moderada
FMA	11/03/17	Abdomen	PTI	Estudio sin hallazgos patológicos
ZSM	11/03/17	Vías urinarias	Litiasis renal izquierda control	Litiasis ureteral izquierda
RBM	11/03/17	Cuello	A descartar bocio	Estudio sin hallazgos patológicos
MDPR	11/03/17	Vías urinarias		Estudio sin hallazgos patológicos
LARF	11/03/17	Vías urinarias	Prostatismo	1. Crecimiento prostático 2. Residuo postmicción significativo 3. Quistes parapiélicos izquierdos 4.Dilatación pielocalicial derecha leve
MLFA	11/03/17	Vías urinarias	Angiomiolipoma renal izquierdo	1. Angiomiolipoma renal izquierdo 2. Quiste simple renal izquierdo
SSA	11/03/17	Cuello	Antecedente Ca papilar	Nódulo inespecífico sobre cartílago tiroides
DTC	11/03/17	Vías urinarias	Sin solicitud	Riñones poliquísticos
MBRC	11/03/17	Cuello	Nódulo tiroideo control	Nódulo tiroideo TIRADS 2
AVM	11/03/17	Vías urinarias	Microhematuria	Estudio sin hallazgos patológicos
LCS	11/03/17	Abdomen	Colelitiasis	1. Colelitiasis 2.Esteatosis moderada 3. Hepatomegalia

Iniciales	*Fecha de realización del estudio*	*Tipo de estudio solicitado*	*Diagnóstico de envío*	*Hallazgos principales del US realizado.*
KAR	11/03/17	Vías urinarias		Riñón izquierdo disminuido de tamaño
LNR	11/03/17	Abdomen	Colelitiasis	Colelitiasis
GVV	11/03/17	Cuello	A descartar bocio	Estudio sin hallazgos patológicos
TMR	11/03/17	Pélvico	Anemia en estudio	Estudio sin hallazgos patológicos
ARM	11/03/17	Pélvico	Dolor pélvico en estudio	Quistes simples ovario izquierdo
WRS	11/03/17	Abdomen	Dolor abdominal en estudio	Esteatosis moderada
SMJ	11/03/17	Vías urinarias	Megavejiga	Residuo postmicción significativo
VVB	11/03/17	Abdomen	Anemia en estudio	1. Quiste simple renal izquierdo 2. Hernia umbilical
JCQ	11/03/17	Cuello	Adenopatías cervicales	Estudio sin hallazgos patológicos
MCSO	11/03/17	Cuello	BMN	1. Quistes coloides bilaterales 2. Bocio
AZR	11/03/17	Abdomen	Síndrome obstructivo biliar	Estudio sin hallazgos patológicos
XVV	18/03/17	Cuello	Patología tiroidea e/e	Estudio sin hallazgos patológicos
XVL	18/03/17	Cuello	Nódulo tiroideo control	1. Nódulo tiroideo izquierdo TIRADS 3 2. Nódulo tiroideo izquierdo con degeneración quística 3. Nódulo espongiforme derecho.

Iniciales	*Fecha de realización del estudio*	*Tipo de estudio solicitado*	*Diagnóstico de envío*	*Hallazgos principales del US realizado.*
RVC	18/03/17	Vías urinarias	Prostatismo	Estudio sin hallazgos patológicos
MMJH	18/03/17	Abdomen	Quistes hepáticos	1. Quistes hepáticos 2. Esteatosis leve
ESS	18/03/17	Cuello	Hipertiroidismo	1. Nódulos tiroideos TIRADS 3 2. Bocio
VBB	18/03/17	Abdomen	Observación por colelitiasis	Colelitiasis
ESC	18/03/17	Abdomen	Pérdida de peso en estudio	1. Esteatosis leve 2. Quiste simple renal izquierdo
ESC	18/03/17	Cuello	Nódulo tiroideo control	1. Nódulos tiroideos TIRADS 2 2. Crecimiento de LTD
AVV	18/03/17	Abdomen	Esteatosis hepática	Esteatosis moderada
OCV	18/03/17	Abdomen	Dolor abdominal en estudio	1. Esteatosis moderada 2. Hepatomegalia
ASR	18/03/17	Abdomen	Varicocele bilateral	Estudio sin hallazgos patológicos
RCJ	18/03/17	Abdomen	Patología biliar	Colelitiasis
GBA	18/03/17	Cuello	BMN	1. Nódulos tiroideos TIRADS 2 2. Bocio
GJR	18/03/17	Cuello	Bocio	Bocio
RFM	25/03/17	Cuello	A descartar neoplasia de tiroides	1. Adenopatías atípicas nivel III y V izquierdo 2. Nódulos tiroideos (TIRADS 2)
GAR	25/03/17	Cuello	Antecedente de Ca faríngeo	Adenopatía atípica entre los niveles II y III izquierdos

Iniciales	*Fecha de realización del estudio*	*Tipo de estudio solicitado*	*Diagnóstico de envío*	*Hallazgos principales del US realizado.*
SVG	25/03/17	Vías urinarias	Litiasis renal control	1. Nefrolitiasis bilateral. 2. Quiste simple renal izquierdo
AGR	25/03/17	Cuello	Bocio	Estudio sin hallazgos patológicos
ECR	25/03/17	Cuello	Ca papilar	Estudio sin hallazgos patológicos
AMM	25/03/17	Abdomen	Dolor abdominal en estudio	1. Adenopatía en hilio hepático 2. Esteatosis moderada 3. Hepatomegalia
SAA	25/03/17	Abdomen	A descartar colelitiasis	1. Colelitiasis 2. Esteatosis moderada
LMP	25/03/17	Abdomen	Ca gástrico operado	Estudio sin hallazgos patológicos
CBR	25/03/17	Abdomen	Dolor abdominal en estudio	Crecimiento prostático
AIHS	25/03/17	Abdomen	A descartar coledocolitiasis	Dilatación de la vía biliar intra y extrahepática.
OVR	25/03/17	Abdomen	Antecedente de fístula biliar	Estudio sin hallazgos patológicos
OVR	25/03/17	Cuello	BMN	Nódulo tiroideo TIRADS 2
CPS	25/03/17	Abdomen	Pérdida de peso en estudio	1. Quiste hepático con contenido denso 2. Cambios por nefropatía crónica 3. Quistes renales bilaterales. 4. Crecimiento prostático

Iniciales	*Fecha de realización del estudio*	*Tipo de estudio solicitado*	*Diagnóstico de envío*	*Hallazgos principales del US realizado.*
JJGM	25/03/17	Abdomen	Melanoma	1. Quistes renales 2. Esteatosis moderada 3. Hepatomegalia 4. Colelitiasis 5.Crecimiento prostático.
JJGM	25/03/17	Cuello	Melanoma	Nódulo tiroideo TIRADS 2
FCO	25/03/17	Abdomen	Observación por coledocolitiasis	Dilatación de la vía biliar extrahepática
VAS	25/03/17	Abdomen	Observación por colangitis	1. Dilatación de la vía biliar intra y extrahepática. 2. Líquido libre en pelvis
JAE	25/03/17	Cuello	Disfagia	1. Bocio con proyección intratorácica 2. Nódulos tiroideos bilaterales.
MCR	25/03/17	Abdomen	Ca de colon operado	Colelitiasis
ESM	25/03/17	Abdomen	Aneurisma aorta control	1. Aneurisma de aorta abdominal 2.Hallazgos sugestivos de cardiopatía congestiva 3. Derrame pleural derecho 4. Quiste renal derecho
MFJJ	25/03/17	Cuello	Disfagia	Estudio sin hallazgos patológicos
JAC	25/03/17	Cuello	BMN	1. Cambios por tiroiditis. 2. Nódulo tiroideo derecho TIRADS 3
AMH	25/03/17	Cuello	Ca papilar	Estudio sin hallazgos patológicos
MEC	25/03/17	Cuello	Nódulo tiroideo control	Nódulo tiroideo TIRADS 2

Iniciales	*Fecha de realización del estudio*	*Tipo de estudio solicitado*	*Diagnóstico de envío*	*Hallazgos principales del US realizado.*
JAL	25/03/17	Vías urinarias	Prostatismo	1. Crecimiento prostático 2. Residuo postmicción significativo
CCC	29/03/17	Vías urinarias	Sepsis urinaria a repetición	Residuo postmicción significativo
AEC	29/03/17	Abdomen	Pérdida de peso en estudio	Colelitiasis
MGM	29/03/17	Vías urinarias	Prostatitis, HPB grado III	1. Crecimiento prostático 2. Residuo postmicción significativo
MNP	29/03/17	Vías urinarias	Riñones poliquísticos	Quiste renal Bosniak 2 F.
AVS	29/03/17	Cuello	Nódulo tiroideo derecho en estudio	Nódulo tiroideo derecho (TIRADS 2)
MCZ	29/03/17	Cuello	Tiroiditis de Hashimoto	1. Cambios por tiroiditis de Hashimoto. 2. Nódulo tiroideo TIRADS 2.
MCJ	29/03/17	Cuello	Nódulo tiroideo control	Nódulo tiroideo derecho (TIRADS 2)
MAA	29/03/17	Cuello	BMN control	Cambios por tiroiditis de Hashimoto.
EPS	29/03/17	Cuello	Hipotiroidismo primario	Nódulos tiroideos (TIRADS 2)
EMA	29/03/17	Cuello	Antecedente de tiroidectomía, a descartar Bocio remanente	1. Bocio con proyección intratorácica. 2. Nódulo tiroideo izquierdo calcificado.
RAS	29/03/17	Cuello	BMN	Quistes coloides bilaterales

Iniciales	*Fecha de realización del estudio*	*Tipo de estudio solicitado*	*Diagnóstico de envío*	*Hallazgos principales del US realizado.*
MCL	29/03/17	Vías urinarias	Uropatía obstructiva baja	1. Crecimiento prostático. 2. Quiste simple renal derecho
NRR	29/03/17	Vías urinarias	ilegible	Residuo post micción significativo
PJG	29/03/17	Vías urinarias	Antecedente de litiasis renal derecha.	Leve ectasia pública
JBS	29/03/17	Vías urinarias	Lesión tumoral de riñón izquierdo.	Nódulo sólido renal izquierdo.
MMM	30/03/17	Cuello	BMN	1. Hemitiroidectomía izquierda. 2. Lóbulo tiroideo derecho de tamaño limítrofe.
DRV	30/03/17	Cuello	Quistes tiroideos	Quistes coloides bilaterales
LAA	30/03/17	Vías urinarias	Prostatismo??	Residuo post micción significativo
AMA	30/03/17	Cuello	Hipertrofia parotídea	1. Nódulo tiroideo derecho (TIRADS 2). 2. Quistes coloides en LTI.
MRR	30/03/17	Cuello	Antecedente LNH. BMN control	Bocio difuso
MML	30/03/17	Vías urinarias	Observación por litiasis renal derecha	Estudio sin hallazgos patológicos.
RSR	30/03/17	Vías urinarias	Prostatismo severo	1. Crecimiento prostático. 2. Cambios por vejiga esfuerzo 3. Cambios por nefropatía crónica en riñón derecho.
JJV	30/03/17	Vías urinarias	Litiasis renal control	1. Crecimiento prostático. 2. Quiste simple renal izquierdo

Iniciales	*Fecha de realización del estudio*	*Tipo de estudio solicitado*	*Diagnóstico de envío*	*Hallazgos principales del US realizado.*
LCM	30/03/17	Cuello	Antecedente de tiroidectomía. Actualmente con dolor cervical.	Estudio sin hallazgos patológicos.
MVJ	30/03/17	Abdomen	Pólipo adenomatoso sigmoideo	Esteatosis moderada
MSE	30/03/17	Cuello	Nódulo tiroideo control	Nódulo tiroideo derecho (TIRADS 2)
JES	30/03/17	Vías urinarias	Litiasis renal. Descartar uropatía obstructiva.	Estudio sin hallazgos patológicos.
AHM	30/03/17	Abdomen	PFH alteradas	Esteatosis moderada
LGF	30/03/17	Abdomen	Masa hepática en segmento IV, control	Hemangioma hepático en segmento IV.
JRF	30/03/17	Abdomen	Antecedente de Ca gástrico operado, control	1. Esteatosis moderada 2. Crecimiento prostático
MGC	21/04/17	Abdomen	Dolor abdominal en estudio	1. Esteatosis moderada. 2. Hepatomegalia
MGC	21/04/17	Cuello	Masa cervical	Nódulo tiroideo TIRADS 2
MRM	21/04/17	Vías urinarias	Prostatismo	1. Crecimiento prostático. 2. Cambios por vejiga esfuerzo
MAK	21/04/17	Cuello	Bocio izquierdo control	1. Nódulo tiroideo TIRADS 3. 2. Bocio izquierdo.
ECP	21/04/17	Cuello	Hipotiroidismo	Placas de ateroma carotídeas
EZV	21/04/17	Abdomen	Ca de recto, control	Estudio sin hallazgos patológicos.

Iniciales	*Fecha de realización del estudio*	*Tipo de estudio solicitado*	*Diagnóstico de envío*	*Hallazgos principales del US realizado.*
RZD	21/04/17	Abdomen	Sarcoma de Kaposi	1. Cambios por nefropatía crónica. 2. Esteatosis moderada 3. Hepatomegalia 4. Barro biliar
EBM	21/04/17	Vías urinarias	Prostatismo	Crecimiento prostático
OTP	21/04/17	Vías urinarias	Prostatismo severo	Quiste simple renal derecho.
JJZ	22/04/17	Vías urinarias	Prostatismo	1. Crecimiento prostático 2. Nefrolitiasis izquierda no obstructiva
ICR	22/04/17	Vías urinarias	Prostatismo	Estudio sin hallazgos patológicos.
VVC	22/04/17	Vías urinarias	Prostatismo	1. Quistes renales izquierdos, Bosniak 1. 2. Crecimiento prostático
CRN	22/04/17	Vías urinarias	ITU	Estudio sin hallazgos patológicos.
SQA	22/04/17	Vías urinarias	Vejiga hiperactiva	Estudio sin hallazgos patológicos.
AFC	22/04/17	Cuello	Ilegible	Ganglios linfáticos de aspecto reactivo.
MRR	22/04/17	Abdomen	A descartar colelitiasis	Esteatosis moderada
JCB	22/04/17	Vías urinarias	Ca de próstata metastásico	1. Cambios por nefropatía crónica. 2. Crecimiento prostático
MCB	22/04/17	Abdomen	Dolor abdominal en estudio	Mioma subseroso.

Iniciales	*Fecha de realización del estudio*	*Tipo de estudio solicitado*	*Diagnóstico de envío*	*Hallazgos principales del US realizado.*
MAB	22/04/17	Cuello	Nódulo tiroideo control	Nódulos tiroideos TIRADS 2
MAA	22/04/17	Abdomen	Antecedente de Ca gástrico operado, control	1. Esteatosis leve 2.Pólipo vesicular
DCL	22/04/17	Vías urinarias	ITU recurrente. A/D RVU	Estudio sin hallazgos patológicos
EMC	22/04/17	Vías urinarias	Prostatismo	1. Crecimiento prostático 2.Residuo postmicción significativo
MGC	22/04/17	Abdomen	Observación por colelitiasis	Esteatosis leve
YMA	22/04/17	Abdomen	Control por quiste hepático	1. Quiste hepático segmento V. 2. Quiste simple renal izquierdo
CAB	22/04/17	Abdomen	Masa en HCD	Estudio sin hallazgos patológicos
ZHJ	22/04/17	Abdomen	Ca de mama	1. Esteatosis leve. 2. Quiste simple hepático
SSO	22/04/17	Cuello	BMN control	Nódulo tiroideo izquierdo
CAS	26/04/17	Cuello	BMN control	Nódulos tiroideos izquierdo
OSR	26/04/17	Cuello	Masa cervical	1. Masa cervicales izquierdas. 2. Bocio izquierdo de aspecto heterogéneo
HBR	26/04/17	Vías urinarias	Prostatismo	1. Crecimiento prostático. 2. Quiste parapielico izquierdo

Iniciales	*Fecha de realización del estudio*	*Tipo de estudio solicitado*	*Diagnóstico de envío*	*Hallazgos principales del US realizado.*
HBR	26/04/17	Abdomen	Colectomía derecha	1. Esteatosis moderada. 2. Hepatomegalia 3.Quiste parapielico izquierdo 4. Crecimiento prostático 5.Masa en pared costal derecha a correlacionar con histología.
MBZ	26/04/17	Vías urinarias	Prostatismo	1. Quiste simple renal izquierdo 2. Crecimiento prostático 3.Cambios por vejiga esfuerzo 4.Residuo post micción significativo.
DCO	26/04/17	Vías urinarias	Nefropatía	1. Cambios por nefropatía crónica 2. Crecimiento prostático. 3. Quiste renal izquierdo
RCR	26/04/17	Abdomen	PFH alteradas	1. Esteatosis moderada 2. Hepatomegalia
LFR	26/04/17	Vías urinarias	Litiasis renal control	quiste simple renal izquierdo
CGS	26/04/17	Cuello	BMN control	1. Bocio difuso 2. Nódulos tiroides bilaterales 3. Nódulo tiroideo derecho a correlacionar con histología
BMM	26/04/17	Cuello	Tiroidectomía hace 15 años	Estudio sin hallazgos patológicos
CMB	26/04/17	Cuello	Tiroidectomía por Ca papilar	Estudio sin hallazgos patológicos

Iniciales	*Fecha de realización del estudio*	*Tipo de estudio solicitado*	*Diagnóstico de envío*	*Hallazgos principales del US realizado.*
RMC	26/04/17	Vías urinarias	Prostatismo	1. Crecimiento prostático. 2. Nódulo prostático.
LMR	26/04/17	Cuello	Nódulo tiroideo sospechoso.	1. Nódulo tiroideo derecho TIRADS 3. 2. Bocio derecho.
ZOR	26/04/17	Abdomen	Dolor abdominal en estudio	Estudio sin hallazgos patológicos
RRV	26/04/17	Vías urinarias	Adenocarcinoma de próstata operado.	1. Quiste simple renal derecho. 2. Lecho prostático sin masas
HRC	26/04/17	Vías urinarias	Prostatismo y prostatitis.	1. Crecimiento prostático. 2. Quistes renales bilaterales
ARN	26/04/17	Abdomen	A/d coledocolitiasis	Estudio sin hallazgos patológicos
JRR	26/04/17	Vías urinarias	Prostatismo	1. Crecimiento prostático. 2. Residuo postmicción significativo
NRG	26/04/17	Cuello	BMN control	1. Nódulo tiroideo bilaterales (TIRADS 2) 2. Quistes coloides bilaterales
HRQ	26/04/17	Cuello	Nódulo tiroideo control	Nódulos tiroideos bilaterales (TIRADS 2)
LRM	26/04/17	Vías urinarias	LUTS leves	1. Crecimiento prostático. 2. Residuo postmicción significativo
OSG	26/04/17	Vías urinarias	Prostatismo	Estudio sin hallazgos patológicos

Iniciales	*Fecha de realización del estudio*	*Tipo de estudio solicitado*	*Diagnóstico de envío*	*Hallazgos principales del US realizado.*
MVC	26/04/17	Vías urinarias	Observación por litiasis renal derecha	Estudio sin hallazgos patológicos
LVV	26/04/17	Vías urinarias	Control por próstata	1. Quiste renal izquierdo Bosniak II 2. Quiste renal derecho Bosniak 1
EVC	26/04/17	Abdomen	Hepatopatía crónica	1. Cambios por hepatopatía crónica 2. Colelitiasis
EVC	26/04/17	Vías urinarias	Hepatopatía crónica	Estudio sin hallazgos patológicos
RVR	26/04/17	Abdomen	Dolor abdominal en estudio	Crecimiento prostático
WAM	27/04/17	Vías urinarias	HPB	Crecimiento prostático
SRA	27/04/17	Cuello	Dolor cervical	1. Nódulo tiroideo derecho TIRADS 3 2. Nódulos tiroides bilaterales
RAC	27/04/17	Abdomen	A descartar esteatosis	1. Esteatosis moderada-severa 2. Hepatomegalia
VAL	27/04/17	Vías urinarias	Prostatismo	1. Crecimiento prostático 2. Residuo postmicción significativo
OAP	27/04/17	Vías urinarias	Prostatismo	1. Crecimiento prostático 2. Nódulo prostático 3. Residuo postmicción significativo
EAR	27/04/17	Cuello	BMN	Nódulos tiroideos derechos (TIRADS 2)

Iniciales	*Fecha de realización del estudio*	*Tipo de estudio solicitado*	*Diagnóstico de envío*	*Hallazgos principales del US realizado.*
OBP	27/04/17	Cuello	BMN compresivo	1. Bocio difuso 2. Cambios por tiroiditis 3. Nódulos tiroideos TIRADS 2
BBC	27/04/17	Vías urinarias	Prostatismo	Estudio sin hallazgos patológicos
HCF	27/04/17	Abdomen	A/D colelitiasis	1. Esteatosis moderada 2. Crecimiento prostático 3. Diástasis de músculos rectos abdominales.
ACA	27/04/17	Abdomen	Hepatopatía crónica metabólica	Esteatosis leve
RCM	27/04/17	Abdomen	Ca de colon operado	Crecimiento prostático
VES	27/04/17	Vías urinarias	Prostatismo	1. Crecimiento prostático 2. Residuo postmicción significativo 3. Quiste simple renal derecho
MFO	27/04/17	Cuello	BMN, nódulos tiroideos bilaterales.	1. Nódulos tiroideos bilaterales. 2. Bocio derecho.
GGV	27/04/17	Vías urinarias	Prostatismo	1. Ectasia piélica derecha leve. 2. Crecimiento prostático 3. residuo postmicción significativo
CJV	27/04/17	Abdomen	Colecistitis - colelitiasis	Esteatosis moderada
ELV	27/04/17	Vías urinarias	Prostatismo	Crecimiento prostático
MMR	27/04/17	Vías urinarias	ITU a repetición	Estudio sin hallazgos patológicos

Iniciales	*Fecha de realización del estudio*	*Tipo de estudio solicitado*	*Diagnóstico de envío*	*Hallazgos principales del US realizado.*
OMA	27/04/17	Vías urinarias	Litiasis renal control	1. Crecimiento prostático 2. Residuo postmicción significativo
GBM	27/04/17	Vías urinarias	Prostatismo	1. Angiomiolipoma riñón izquierdo 2. Crecimiento prostático
MMA	27/04/17	Abdomen	Ca de mama	1. Quistes hepáticos 2. Esteatosis leve 3.Hepatomegalia
NRA	27/04/17	Vías urinarias	Sepsis urinaria a repetición	Estudio sin hallazgos patológicos
MRS	27/04/17	Abdomen	Dolor abdominal en estudio	Microlitos vesícula biliar.
RSA	27/04/17	Cuello	Antecedente Ca papilar	Estudio sin hallazgos patológicos
ESB	27/04/17	Vías urinarias	Prostatismo	1. Crecimiento prostático 2. Quiste parapielico derecho
ESC	27/04/17	Vías urinarias	Litiasis renal control	Litiasis renal izquierda
CSA	27/04/17	Vías urinarias	Quiste simple renal izquierdo	1. Quiste simple renal izquierdo 2. Residuo postmicción significativo
MSS	27/04/17	Vías urinarias	Nefropatía crónica	Cambios por nefropatía crónica
NUA	27/04/17	Abdomen	Dolor abdominal crónico.	Estudio sin hallazgos patológicos
AUC	27/04/17	Cuello	Hipotiroidismo	Estudio sin hallazgos patológicos
MVM	27/04/17	Vías urinarias	A descartar patología prostática	Crecimiento prostático

Iniciales	*Fecha de realización del estudio*	*Tipo de estudio solicitado*	*Diagnóstico de envío*	*Hallazgos principales del US realizado.*
AVB	27/04/17	Cuello	Control por nódulos tiroideos	1 Nódulos tiroideos bilaterales. 2. Quiste coloide en LTD.
BVR	27/04/17	Vías urinarias	LUTS leves	1. Crecimiento prostático 2. Cambios por vejiga de esfuerzo 3. Residuo postmicción significativo
J B F MA	17/12/16	Cuello.	Desconocido	1. TIRADS 4 A. Nódulo tiroideo izquierdo.
S S Y	17/12/16	Tiroides	Control nódulos tiroideos a descartar crecimiento	1. TIRADS 4 A. Nódulo en LTI.
C V G	17/12/16	Vías Urinarias.	Hematuria macroscópica	1 Quiste parapielico en riñón izquierdo. 2. Crecimiento prostático.
V N M	17/12/16	Mama	Nódulo en mama izquierda	1. BIRADS 3. Nódulo en mama derecha.
S A RA	17/12/16	Vías Urinarias.	Prostatismo leve	1.Quiste simple renal derecho
C B L	17/12/16	Abdomen.	Pólipos vesiculares a descartar crecimiento	1. Hepatomegalia homogénea leve. 2. Pólipos vesiculares.
C D FM	23/12/16	Tiroides	A descartar crecimiento	1. TIRADS 2: Nódulo en lóbulo tiroideo derecho.
V R AM	23/12/16	Tiroides	Nódulo tiroideo	1. TIRADS 2: Nódulo espongiforme en LTI.

Iniciales	*Fecha de realización del estudio*	*Tipo de estudio solicitado*	*Diagnóstico de envío*	*Hallazgos principales del US realizado.*
V V JA	23/12/16	Vías Urinarias.	Prostatismo	1. Riñón ectópico como variante anatómica. 2. Vejiga de gran capacidad. 3. Crecimiento prostático.
B A PA	23/12/16	Abdomen.	Antecedente de Ca testicular.	Sin evidencia de metástasis por este método.
B S JL	23/12/16	Vías Urinarias.	Desconocido	1. Formación de aspecto sólido que impresiona depender del riñón derecho.
V L M	28/12/16	Abdomen.	Pérdida de peso en estudio.	1. Aorta ateromatosa.
Z C ME	28/12/26	Abdomen.	A descartar neo de colon izquierdo.	1. Engrosamiento parietal de antro gástrico. 2. Hallazgos que sugieren cambios renales crónicos. 3. Ectasia piélica derecha leve.
A F R	28/12/16	Vías Urinarias.	Observación por HPB.	1. Quiste cortical simple en Riñón Derecho. 2. Crecimiento Prostático.
M V O	28/12/16	Vías Urinarias.	Hematuria en estudio.	1. Quiste cortical simple en RI.
M C F	28/12/16	Cuello.	Antecedente de parotidectomía superficial.	1. TIRADS 2. Hallazgos de características benignas.
J A L	28/12/16	Cuello.	Hipotiroidismo control.	1. Glándula tiroides prominente, con varias formaciones nodulares.
J A F	28/12/16	Vías Urinarias.	Antecedente de CA de vejiga.	1. Crecimiento prostático.

Iniciales	*Fecha de realización del estudio*	*Tipo de estudio solicitado*	*Diagnóstico de envío*	*Hallazgos principales del US realizado.*
P S L	28/12/16	Vías Urinarias.	Prostatismo IV.	1. Crecimiento Prostático. 2. Residuo postmicción.
C E P	28/12/16	Cuello.	Obs. x bocio.	1. TIRADS 4 A. Glándula tiroides prominente, con nódulos tiroideos.
L CH C	28/12/16	Abdomen.	Antecedentes familiares de CA renal	1. Estudio sin evidencia de hallazgos patológicos.
J C M	28/12/16	Vías Urinarias.	Control	1. Crecimiento prostático. 2. Hallazgos en relación con vejiga de esfuerzo, con importante cantidad de residuo postmicción.
P G M	28/12/16	Abdomen.	Resección intestinal Hace 8 años.	1. Esteatosis hepática leve. 2. Quistes hepáticos simples.
V C Y	28/12/16	Cuello.	Masa en cuello.	1. TIRADS 4B: Nódulo derecho de características sospechosas que amerita correlación histológica. 2. Crecimiento tiroideo.
B R O	28/12/16	Vías Urinarias.	Prostatismo.	1. Crecimiento Prostático.2. Residuo postmicción significativo.
C V V	28/12/16	Vías Urinarias.	Prostatismo.	1. Hallazgos en relación con vejiga de esfuerzo. 2. Residuo postmicción significativo.

Iniciales	*Fecha de realización del estudio*	*Tipo de estudio solicitado*	*Diagnóstico de envío*	*Hallazgos principales del US realizado.*
C CH G	28/12/16	Vías Urinarias.	Prostatismo	1. Estudio sin evidencia de hallazgos patológico.
M G W	28/12/16	Abdomen.	Esteatosis Hepática Control.	1. Esteatosis hepática moderada. 2. Páncreas con depósito graso.
E G MP	28/12/16	Abdomen.	Dolor abdominal crónico.	1. Estudio sin evidencia de hallazgos patológicos.
V M J		Vías Urinarias.	Antecedente de CA de vejiga operado.	1. Crecimiento prostático.
CH S T	28/12/16	Abdomen.	Anemia en estudio.	1. Esteatosis Hepática moderada. 2. Quistes Simples Renales bilaterales, Bosniak I.
R C LR	06/01/17	Abdomen.	Obesidad mórbida.	1. Hepatomegalia + esteatosis hepática severa. 2. Páncreas con depósito graso.
R R H	06/01/17	Cuello.	Observación por bocio.	1. Estudio sin evidencia de hallazgos patológicos.
V S AL	06/01/17	Abdomen.	Observación por cólico biliar.	1. Quistes hepáticos simples.
H V S	06/01/17	Cuello.	Adenopatías submandibulares.	1. TIRADS 2. Hallazgos de características benignas.
F F ME	06/01/17	Cuello.	Adenopatía cuello e/e.	1. TIRADS 3. Nódulo tiroideo izquierdo.
M B A	06/01/17	Cuello.	A/D Bocio.	1. TIRADS 3. Nódulo tiroideo.

Iniciales	*Fecha de realización del estudio*	*Tipo de estudio solicitado*	*Diagnóstico de envío*	*Hallazgos principales del US realizado.*
S A K	06/01/17	Abdomen.	Desconocido	1. Estudio sin evidencia de alteraciones.
R M G	06/01/17	Vías Urinarias.	Prostatismo.	1. Crecimiento prostático. 2. Residuo postmicción significativo.
D M G	06/01/17	Vías Urinarias.	Prostatismo	1. Nefrolitiasis izquierda 2. Ectasia leve del sistema calicial en el tercio medio. 3. Quiste renal simple izquierdo. 4. Crecimiento prostático.
F R A	06/01/17	Vías Urinarias.	Síndrome de Down, control.	1. Hallazgos sugestivos de sedimento urinario. 2. Quiste simple en ovario izquierdo.
U O M	07/01/17	Cuello.	Nódulo tiroideo derecho.	1. Nódulo tiroideo derecho. 2. Quistes coloides bilaterales.
R S L	07/01/17	Cuello.	No aporta solicitud ni datos clínicos.	1. TIRADS 2. Bocio + nódulos de características benignas.
A L M	07/01/17	Vías Urinarias.	Litiasis renal derecha.	1. Nefrolitiasis derecha.
B M R	07/01/17	Cuello.	A descartar crecimiento.	1. Nódulo en lóbulo tiroideo derecho. 2. Nódulos espongiformes bilaterales.
R V S	07/01/17	Cuello.	Control por BMN.	1. Quiste coloide en lóbulo izquierdo.

Iniciales	*Fecha de realización del estudio*	*Tipo de estudio solicitado*	*Diagnóstico de envío*	*Hallazgos principales del US realizado.*
CH L Y	07/01/17	Abdomen.	A descartar crecimiento, observación por hiperplasia nodular.	1. Esteatosis hepática moderada. 2. Focalización en segmento IV de hígado, que impresiona corresponder con hiperplasia nodular focal descrita previamente.
V C M	07/01/17	Tiroides/ Lecho.	A descartar recidiva.	1. Estudio sin evidencia de hallazgos patológicos.
A G J	07/01/17	Abdomen.	Coledocolitiasis e/ e vs colelitiasis.	1. Estudio sin evidencia de hallazgos patológicos.
B M MT	07/01/17	Cuello.	Masa palpable en cuello.	1. TIRADS 3. Hallazgos compatibles con cambios por tiroiditis crónica.
E H I	07/01/17	Cuello.	Nódulo tiroideo e/ e.	1. Glándula tiroides multinodular, con nódulo mixto en lóbulo derecho.
CH C M	07/01/17	Abdomen.	Dolor abdominal crónico.	1. Estudio sin evidencia de alteraciones.
CH C MM		Cuello.	BOCIO a/d crecimiento.	1. TIRADS 2. Hallazgos de características benignas.
G G A	07/01/17	Abdomen.		1. Estudio sin evidencia de hallazgos patológicos.
V R C	07/01/17	Abdomen.	Ca gástrico operado a/d metástasis.	1. Esteatosis hepática severa. 2. Quiste simple renal izquierdo.

Iniciales	*Fecha de realización del estudio*	*Tipo de estudio solicitado*	*Diagnóstico de envío*	*Hallazgos principales del US realizado.*
V R C	07/01/17	Cuello.	Antecedente de bocio.	1. Prominencia del lóbulo tiroideo derecho, con nódulo mixto ipsilateral, a comparar con estudio previo.
C M M	07/01/17	Vías Urinarias.	Desconocido	1. Hallazgo que podría corresponder con lobulación prostática de proyección intravesical como primera posibilidad, sin poder descartar una formación de origen vesical.
C B E	07/01/17	Cuello.	A/D Bocio.	1. TIRADS 2. Hallazgo de características benignas.
A M M	07/01/17	Vías Urinarias.	Cistitis a repetición.	1. Estudio sin evidencia de hallazgos patológicos.
V R G	07/01/17	Abdomen.	A/D Crecimiento.	1. Remanente hepático en hipocondrio izquierdo, con focalizaciones hepáticas que podrían corresponder con hemangiomas.
M A V	10/01/17	Abdomen.	Observación por hígado graso.	1. Hepatomegalia. 2. esteatosis hepática moderada. 3. Quiste simple renal izquierdo.
C CH P	10/01/17	Abdomen.	Desconocido	1. Estudio sin evidencia de hallazgos patológicos.
C CH P	10/01/17	Cuello.	En control por nódulo tiroideo.	1. Nódulos tiroideos.

Iniciales	*Fecha de realización del estudio*	*Tipo de estudio solicitado*	*Diagnóstico de envío*	*Hallazgos principales del US realizado.*
J R X	10/01/17	Vías Urinarias.	Incontinencia urinaria.	1. Residuo postmicción significativo.
C C F	10/01/17	Vías Urinarias.	Prostatismo.	1. Crecimiento prostático.
R V M	10/01/17	Abdomen.	A/D Colelitiasis.	1. Esteatosis hepática moderada.
F M Y	10/01/17	Abdomen.	Dolor abdominal E/E.	1. Estudio de abdomen sin evidencia de alteraciones. 2. Embarazo de 16 semanas 0 días por US.
P V Y	10/01/17	Vías Urinarias.	CRUI	1. Estudio sin evidencia de hallazgos patológicos.
C C M	10/01/17	Vías Urinarias.	Prostatismo.	1. Quistes simples en riñón izquierdo. 2. Crecimiento prostático. 3. Residuo postmicción significativo.
J Q SH	10/01/17	Vías Urinarias.	Desconocido	1. Estudio sin evidencia de hallazgos patológicos.
A G R	14/01/17	Vías Urinarias.	Tenesmo vesical e/e.	1. Estudio sin evidencia de hallazgos patológicos.
G C V	14/01/17	Vías Urinarias.	Prostatismo control.	1. Engrosamiento parietal vesical. 2. Ectasia pielocalicial y ureteral izquierda. 2. Ectasia piélica derecha leve. 3. Residuo postmicción significativo.

Iniciales	*Fecha de realización del estudio*	*Tipo de estudio solicitado*	*Diagnóstico de envío*	*Hallazgos principales del US realizado.*
C M I	14/01/17	Cuello.	Control por nódulos en tiroides.	1. Bocio 2. Nódulos tiroideos.
A L R	14/01/17	Vías Urinarias.	No aporta.	1. Crecimiento prostático. 2. Cambios de vejiga de esfuerzo. 3. Residuo postmicción significativo.
C C M	14/01/17	Cuello.	Control nódulo tiroideo.	1. TIRADS 4B. Nódulo de características sospechosas en lóbulo tiroideo derecho.
F N M	14/01/17	Vías Urinarias.	Antecedente de Ca de vejiga operado, control.	1. Ectasia pielocalicial y ureteral bilateral. 2. Residuo postmicción significativo.
S CH M	14/01/17	Abdomen.	Pérdida de peso e/e.	1. Aorta ateromatosa.
A R I	14/01/17	Abdomen.	Ca de mama.	1. Quiste parapielico en riñón izquierdo. 2. Pólipo vesicular.
CH C M	14/01/17	Abdomen.	Dolor abdominal.	1. Estudio sin evidencia de hallazgos patológicos.
B B B	14/01/17	Cuello.	Nódulo tiroideo.	1. Nódulo tiroideo izquierdo.
V V M	14/01/17	Abdomen.	Dolor abdominal e/e.	1. Hepatomegalia 2. Esteatosis hepática moderada.
S B F	14/01/17	Abdomen.	Observación por hepatopatía crónica.	1. Esteatosis hepática severa.
V C O	14/01/17	Cuello.	Hipertiroidismo e/e.	1. TIRADS 4A. Nódulo en lóbulo tiroideo izquierdo. 2. Bocio.

Iniciales	*Fecha de realización del estudio*	*Tipo de estudio solicitado*	*Diagnóstico de envío*	*Hallazgos principales del US realizado.*
R R M	14/01/17	Vías Urinarias.	Quiste simple riñón derecho.	1. Quistes renales simples bilaterales.
Z E A	14/01/17	Cuello.	Control por masa submandibular derecha.	1. Estudio sin evidencia de hallazgos patológicos.
L R C	14/01/17	Vías Urinarias.	Prostatismo.	1. Residuo postmicción significativo.
B V R	14/01/17	Cuello.	Control de nódulo de tiroides.	1. Adenomegalias en hemicuello izquierdo. 2. Cambios en relación a tiroiditis crónica.
D C M	27/01/17	Abdomen.	Dolor abdominal crónico.	1. Páncreas con hallazgos en relación a depósito graso.
D C M	27/01/17	Cuello.	Bocio control.	1. TIRADS 2. Glándula tiroides prominente a expensas del lóbulo derecho.
R S J	27/01/17	Vías Urinarias.	Ilegible.	1. Quistes renales simples bilaterales. 2. Crecimiento prostático.
S CH A	27/01/17	Cuello.	Control.	1. TIRADS 2. Hallazgos de características benignas, como descrito.
Q V R	27/01/17	Vías Urinarias.	Ilegible	1. Crecimiento prostático. 2. Residuo postmicción significativo.
E C G	27/01/17	Vías Urinarias.	Obs por HPB	1. Crecimiento prostático. 2. Residuo postmicción significativo.

Iniciales	*Fecha de realización del estudio*	*Tipo de estudio solicitado*	*Diagnóstico de envío*	*Hallazgos principales del US realizado.*
G A C	27/01/17	Cuello.	Bocio multinodular, control.	1. Nódulos tiroideos bilaterales
C P ML	27/01/17	Vías Urinarias.	Hidronefrosis terminal derecha.	1. Hallazgos en relación con cambios crónicos en riñón derecho 2. Dilatación pielocalicial y uretral ipsilateral.
A B M	28/01/17	Tiroides/ Lecho.	Antecedente de tiroidectomía total por carcinoma papilar.	1. Estudio sin evidencia de hallazgos patológicos.
A V O	28/01/17	Vías Urinarias.	Ca de vejiga operado a descartar recidiva tumoral.	1. Quiste simple renal izquierdo. 2. Residuo postmicción significativo. 3. Crecimiento prostático.
B C C	28/01/17	Cuello.	Control por BMN	1. Nódulos tiroideos.
C L M	28/01/17	Tiroides/ Lecho.	Tiroidectomía total descartar recidiva.	1. Adenomegalia en nivel V izquierdo.
M L A	28/01/17	Abdomen.	Antecedente de LNH	1. Colelitiasis.
M S L	28/01/17	Cuello.	Hipotiroidismo	1. TIRADS 2. Glándula tiroides disminuida de tamaño.
M A O	28/01/17	Abdomen.	A/D Hepatopatía crónica.	1. Esteatosis hepática moderada. 2. Hallazgos que podrían corresponder con cambios renales crónicos. 3. Quistes renales simples bilaterales. 4. Crecimiento prostático.

Iniciales	*Fecha de realización del estudio*	*Tipo de estudio solicitado*	*Diagnóstico de envío*	*Hallazgos principales del US realizado.*
M A V	28/01/17	Abdomen.	Observación por litiasis vesicular.	1. Esteatosis hepática moderada. 2. Colelitiasis. 3. Hallazgos que podrían corresponder a cambios renales crónicos.
M L I	28/01/17	Cuello.	BMN control.	1. Crecimiento tiroideo. 2. Nódulos tiroideos.
R M E	28/01/17	Abdomen.	Dolor en hipocondrio derecho.	1. Quistes parapiélicos simples en riñón izquierdo.
R R JH	28/01/17	Vías Urinarias.	Lumbalgia A/D Litiasis Renal.	1. Vejiga de gran capacidad.
S V M	28/01/17	Cuello.	Antecedente de tiroidectomía a descartar recurrencia.	1. Formación sólida en lecho quirúrgico, que sugiere recidiva vs tejido residual, como primeras posibilidades.
S M G	28/01/17	Vías Urinarias.	Prostatismo.	1. Quiste simple renal izquierdo. 2. Crecimiento prostático. 3. Residuo postmicción significativo.
T R M	28/01/17	Vías Urinarias.	Proteinuria e/e.	1. Quiste parapielico simple en riñón derecho.
V R V	28/01/17	Abdomen.	Quiste hepático.	1. Quiste hepático simple.
A A J	01/02/17	Cuello.	BMN A descartar crecimiento.	1. TIRADS 4A. Bocio. 2. nódulos tiroideos bilaterales.
A C S	01/02/17	Cuello.	Control nódulo de tiroides.	1 Nódulo tiroideo izquierdo.

Iniciales	*Fecha de realización del estudio*	*Tipo de estudio solicitado*	*Diagnóstico de envío*	*Hallazgos principales del US realizado.*
A V N	01/02/17	Cuello.	BMN	1. Estudio sin evidencia de hallazgos patológicos.
A R A	01/02/17	Cuello.	Bocio difuso.	1 TIRADS 2. Hallazgos de características benignas.
B L E	01/02/17	Vías Urinarias.	Ilegible.	1. Crecimiento prostático. 2. Nódulo en lóbulo prostático izquierdo. 3. Residuo postmicción significativo.
B C J	01/02/17	Vías Urinarias.	Hiperplasia prostática.	1. Residuo postmicción significativo. 2. Crecimiento prostático.
C T Z	01/02/17	Abdomen.	CA de recto operado, A/D Metástasis.	1. Hallazgos en relación a colesterolosis.
C R J	01/02/17	Abdomen.	Pólipo vesicular.	1. Esteatosis hepática moderada. 2. Pólipos vesiculares.
C R J	01/02/17	Cuello.	Ca Tiroides operado.	1. Adenopatía de características sospechosas en Nivel II derecho.
E V V	01/02/17	Vías Urinarias.	Prostatismo.	1. Quiste parapielico simple en riñón izquierdo. 2. Hallazgos en probable relación con vejiga de esfuerzo. 3 Residuo postmicción significativo 4. Crecimiento prostático.

Iniciales	*Fecha de realización del estudio*	*Tipo de estudio solicitado*	*Diagnóstico de envío*	*Hallazgos principales del US realizado.*
F C Y	01/02/17	Abdomen.	Hemangioma, a descartar crecimiento.	1. Quistes hepáticos simples. 2. Probable relación con hemangioma.
F C T	01/02/17	Abdomen.	Cirrosis, A/D CA	1 Hepatopatía crónica. 2 Cambios por hipertensión portal.
J M A	01/02/17	Cuello.	BMN	1. TIRADS 2. Hallazgos de características benignas.
M C A	01/02/17	Cuello.	A/D Bocio.	1. TIRADS 2. Prominencia del lóbulo tiroideo izquierdo.
M A MC	01/02/17	Cuello.	BMN	1. TIRADS 4 a. Nódulo en lóbulo izquierdo.
M M O	01/02/17	Vías Urinarias.	Prostatismo.	1. Estudio sin evidencia de hallazgos patológicos.
R M JJ	01/02/17	Vías Urinarias.	Prostatismo.	1. Crecimiento Prostático. 2. Residuo postmicción significativo.
R P E	01/02/17	Vías Urinarias.	Prostatismo	1. Quistes simples renales izquierdos. 2. Crecimiento prostático. 3. Residuo postmicción significativo.
R S A	01/02/17	Cuello.	Nódulos sólidos tiroides bilaterales.	1. TIRADS 4A. Nódulo tiroideo en lóbulo derecho.

Iniciales	*Fecha de realización del estudio*	*Tipo de estudio solicitado*	*Diagnóstico de envío*	*Hallazgos principales del US realizado.*
S A MA	01/02/17	Abdomen.	HTA Severa.	1. Esteatosis hepática moderada. 2. Hallazgo compatible con angiomiolipoma renal izquierdo.
C CH Y	01/02/17	Vías Urinarias.	Control por hidronefrosis izquierda.	1. Ectasia pielocalicial izquierda. 2. Residuo postmicción significativo.
V Z P	01/02/17	Vías Urinarias.	Ilegible	1. Crecimiento prostático.
V G R	01/02/17	Vías Urinarias.	Prostatismo	1. Crecimiento prostático. 2. Residuo postmicción significativo.
M R Y	01/02/17	Abdomen.	Ca de cérvix	1. Esteatosis hepática leve.
N C J	02/02/17	Vías Urinarias.	Prostatismo.	1. crecimiento prostático. 2. Residuo postmicción.
R S J	02/02/17	Vías Urinarias.	Prostatismo.	1. Crecimiento prostático.
R L D	02/02/17	Abdomen.	Ca Gástrico operado	1. Estudio sin evidencia de hallazgos patológicos.
S M A	02/02/17	Abdomen.	Dolor postqx	1. Estudio sin evidencia de hallazgos patológicos.
S V A	02/02/17	Abdomen.	No se cuenta con solicitud. Paciente refiere antecedente de ca mama.	1. Esteatosis hepática leve. 2. Colelitiasis.

Iniciales	*Fecha de realización del estudio*	*Tipo de estudio solicitado*	*Diagnóstico de envío*	*Hallazgos principales del US realizado.*
S H P	02/02/17	Vías Urinarias.	Ilegible	1. Crecimiento Prostático. 2. Quiste simple en lóbulo prostático derecho. 3. Residuo postmicción significativo.
V C J	02/02/17	Vías Urinarias.	Uropatía obstructiva izquierda	1. Residuo postmicción significativo.
V O MI	02/02/17	Abdomen.	Dolor abdominal crónico.	1. Esteatosis hepática moderada.
F C A	02/02/17	Abdomen.	Colelitiasis.	1. Esteatosis hepática moderada. 2. Colelitiasis. 3 Cambios por Colecistitis Aguda.
A C R	02/02/17	Cuello.	Nódulos tiroideos bilaterales.	1. Bocio multinodular.
M M E	02/02/17	Abdomen.	Hepatopatía e/e.	1. Hepatomegalia. 2. Esteatosis hepática moderada.
A M G	02/02/17	Abdomen.	Dolor abdominal crónico.	1. Estudio sin evidencia de hallazgos patológicos.
A CH C	02/02/17	Cuello.	Nódulo tiroideo izquierdo.	1. TIRADS 4A. Nódulo tiroideo izquierdo. 2. Crecimiento tiroideo a expensas del lóbulo izquierdo.
C S MG	02/02/17	Abdomen.	A/D Cólico renal.	1. Estudio sin evidencia de hallazgos patológicos.
C H J	02/02/17	Abdomen.	a/d colelitiasis	1. Esteatosis hepática moderada. 2. Colelitiasis.

Iniciales	*Fecha de realización del estudio*	*Tipo de estudio solicitado*	*Diagnóstico de envío*	*Hallazgos principales del US realizado.*
D A M	02/02/17	Cuello.	Nódulo tiroideo.	TIRADS 2. Nódulos de características no sospechosas.
F CH D	02/02/17	Vías Urinarias.	Prostatismo	1. Residuo postmicción de 14%.
G V B	02/02/17	Cuello.	Adenopatías.	1. Estudio sin evidencia de hallazgos patológicos.
G C L	02/02/17	Cuello.	BMN	1. TIRADS 3. Nódulos tiroideos.
H V A	02/02/17	Vías Urinarias.	Prostatismo.	1. Quistes simples renales bilaterales. 2. Crecimiento prostático. 3. Residuo postmicción significativo.
M P S	02/02/17	Vías Urinarias.	Sepsis urinario a repetición.	1. Quistes simples renales bilaterales. 2. Residuo postmicción significativo.
M G M	02/02/17	ABDOMEN	A/D Colelitiasis.	1. Hepatomegalia homogénea. 2. Colelitiasis.
M A O	02/02/17	Vías Urinarias.	Prostatismo.	1. Crecimiento prostático. 2. Residuo postmicción significativo.
M C N	02/02/17	Cuello.	BMN, Nódulos sólidos.	1. Nódulo sólido en lóbulo tiroideo izquierdo.

Iniciales	*Fecha de realización del estudio*	*Tipo de estudio solicitado*	*Diagnóstico de envío*	*Hallazgos principales del US realizado.*
S A J	02/02/17	Abdomen.	Ca de recto.	1. Engrosamiento parietal intestinal, como descrito, que podría corresponder a lesión de tipo infiltrativo previamente diagnosticada como primera posibilidad.
M V X	02/02/17	Vías Urinarias.	Sepsis urinaria a repetición.	1. Colelitiasis.
M V E	02/02/17	Vías Urinarias.	Prostatismo	1. Crecimiento prostático.
M C J	02/02/17	Cuello.	BMN	1. Estudio sin evidencia de hallazgos patológicos.
M D M	03/02/17	Vías Urinarias.	ITU recurrente.	1. Estudio sin evidencia de hallazgos patológicos.
M G R	03/02/17	Vías Urinarias.	Prostatismo.	1. Crecimiento prostático leve. 2. Cambios en probable relación a vejiga de esfuerzo. 3. Residuo postmicción significativo.
A P R	03/02/17	Cuello.	Disfagia.	1. Estudio sin evidencia de hallazgos patológicos.
C G N	03/02/17	Abdomen.	Control Ca de colon.	1. Hepatomegalia. 2. Esteatosis hepática moderada 3.Quistes simples renales bilaterales.

Iniciales	*Fecha de realización del estudio*	*Tipo de estudio solicitado*	*Diagnóstico de envío*	*Hallazgos principales del US realizado.*
C B M	03/02/17	Vías Urinarias.	Prostatismo.	1. Crecimiento prostático. 2. Hallazgos sugestivos de vejiga de esfuerzo. 3. Residuo postmicción significativo.
F S O	03/02/17	Abdomen.	Obs por hígado graso.	1. Esteatosis hepática leve. 2. Quiste simple renal derecho. 3. Crecimiento prostático.
R R O	03/02/17	Cuello.	BMN.	1. Prominencia del lóbulo tiroideo izquierdo. 2. Nódulos tiroideos.
V B A	04/02/17	Cuello.	BMN.	1. Bocio multinodular.
V R S	04/02/17	Vías Urinarias.	Litiasis renal derecha.	1. Residuo postmicción significativo.
V C C	04/02/17	Vías Urinarias.	Prostatismo	1. Crecimiento prostático leve.
V V L	04/02/17	Vías Urinarias.	Ca de vejiga operado.	1. Quiste simple renal izquierdo. 2. Residuo postmicción significativo.
S O G	04/02/17	Cuello.	Ca papilar de tiroides operado.	1. Estudio sin evidencia de hallazgos patológicos.
S L M	04/02/17	Vías Urinarias.	Disuria e/e.	1. Quistes renales simples. 2. Resto como descrito.
R C E	04/02/17	Abdomen.	Dolor abdominal e/e.	1. Hepatomegalia. 2. Esteatosis hepática severa. 3. Quiste simple renal izquierdo.

Iniciales	*Fecha de realización del estudio*	*Tipo de estudio solicitado*	*Diagnóstico de envío*	*Hallazgos principales del US realizado.*
R R D	04/02/17	Vías Urinarias.	Nefrolitiasis.	1. Lito intravesical. 2. Crecimiento prostático, 34cc de volumen. 3. Residuo postmicción significativo, 50%.
N M M	04/02/17	Abdomen.	Aumento de PFH.	Esteatosis hepática leve.
M R E	04/02/17	Vías Urinarias.	Quiste simple riñón derecho.	1. Quiste simple renal derecho. 2. Residuo postmicción significativo.
M S S	04/02/17	Abdomen.	Hepatitis B, a descartar neoplasia.	1. Cambios por hepatopatía crónica.
M B C	04/02/17	Vías Urinarias.	Prostatismo.	1. Crecimiento prostático.
M G L	04/02/17	Abdomen.	Alteración leve de PFH.	1. Estudio sin evidencia de hallazgos patológicos.
J C J	04/02/17	Vías Urinarias.	Prostatismo.	1. Quiste simple renal derecho. 2. Crecimiento prostático. 3. Residuo postmicción significativo.
H P A	04/02/17	Vías Urinarias.	Prostatismo.	1. Crecimiento prostático leve. 2. Residuo postmicción significativo.
G R S	04/02/17	Abdomen.	Antecedente de Ca de mama.	1. Esteatosis hepática moderada.
C E J	04/02/17	Abdomen.	Síndrome para neoplásico.	1. Pólipos en vesícula biliar. 2. Quiste simple renal izquierdo. 3. Crecimiento prostático.

Iniciales	*Fecha de realización del estudio*	*Tipo de estudio solicitado*	*Diagnóstico de envío*	*Hallazgos principales del US realizado.*
CH A M	04/02/17	Vías Urinarias.	Hipertensa severa.	1. Poliquistosis renal bilateral.
C B L	04/02/17	Abdomen.	A/D hernia incisional.	1. Quiste simple renal izquierdo. 2. Hallazgos en relación con vejiga de esfuerzo.
B S D	04/02/17	Cuello.	A/D Linfoma.	1. Ganglios de aspecto reactivo, bilaterales.
B D R	04/02/17	Abdomen.	Antecedente de Ca de colon operado y resección de metástasis hepáticas.	1. Hepatomegalia. 2. Esteatosis hepática moderada. 3. Quiste simple renal izquierdo.
A E T	04/02/17	Abdomen.	A/D Síndrome para neoplásico.	1. Páncreas con depósito graso. 2. Crecimiento prostático.
A E M	04/02/17	Abdomen.	Obs por colelitiasis.	1. Hepatomegalia. 2. Esteatosis hepática leve.
A R G	11/02/17	Cuello.	Valorar tiroides.	1. Tiroides multinodular. 2. Conglomerado adenopático sospechoso a nivel submandibular derecho.
A A M	11/02/17	Abdomen.	Anemia e/e	1. Quiste simple ovario izquierdo.
B S JL	11/02/17	Abdomen.	Esteatosis hepática.	1. Esteatosis hepática moderada. 2. Páncreas con depósito graso.

Iniciales	*Fecha de realización del estudio*	*Tipo de estudio solicitado*	*Diagnóstico de envío*	*Hallazgos principales del US realizado.*
C M E	11/02/17	Abdomen.	Antecedente de quiste renal.	1. Hepatomegalia. 2. Esteatosis hepática moderada. 3. Hallazgos que podrían corresponder con cambios renales crónicos. 4. Quiste complejo renal izquierdo, tipo Bosniak II. 4. Quistes renales simples bilaterales.
G A F	11/02/17	Vías Urinarias.	Prostatismo.	1. Crecimiento prostático. 2. Residuo postmicción significativo.
G S I	11/02/17	Abdomen.	Aumento de las enzimas hepáticas.	1. Hepatomegalia 2. Esteatosis hepática leve. 3. Crecimiento prostático.
J V M	11/02/17	Vías Urinarias.	No se cuenta con solicitud.	1. Crecimiento prostático.
L D J	11/02/17	Vías Urinarias.	Medir residuo postmicción.	1. Residuo postmicción.
M K A	11/02/17	Vías Urinarias.	ITU a repetición.	1. Residuo postmicción significativo.
R V D	11/02/17	Cuello.	No aporta datos clínicos.	1. TIRADS 2. Hallazgos de características benignas.
R A T	11/02/17	Abdomen.	Antecedente de Ca de mama.	1. Estudio sin evidencia de hallazgos patológicos.
V F S	11/02/17	Cuello.	BMN control.	1. Bocio multinodular.
V S O	11/02/17	Vías Urinarias.	Prostatismo.	1. Residuo postmicción significativo.

Iniciales	*Fecha de realización del estudio*	*Tipo de estudio solicitado*	*Diagnóstico de envío*	*Hallazgos principales del US realizado.*
V P J	11/02/17	Vías Urinarias.	Prostatismo.	1. Quistes renales simples bilaterales. 2. Crecimiento prostático. 3. Residuo postmicción significativo.
A E MI	11/02/17	Cuello.	BMN control.	1. TIRADS 4A. Nódulo tiroideo izquierdo, como descrito.
A E M	11/02/17	Abdomen.	Obs por colelitiasis.	1. Hepatomegalia. 2. Esteatosis hepática leve.
P G R	12/02/17	Cuello.	Nódulos tiroideos.	1. TIRADS 3. Nódulo tiroideo izquierdo.
P V M	12/02/17	Cuello.	Control nódulo tiroideo.	1. Nódulo tiroideo.
A C A	12/02/17	Vías Urinarias.	Prostatismo.	1. Quiste simple renal derecho.
B M A	12/02/17	Abdomen.	Ca de mama, quiste hepático.	1. Hepatomegalia homogénea. 2. Quiste hepático simple. 3. Barro biliar litogénico. 4. Quiste simple renal derecho.
V L R	12/02/17	Vías Urinarias.	Ilegible.	1. Quistes renales simples bilaterales. 2. Crecimiento prostático. 3. Residuo postmicción significativo, 51%.
R N C	12/02/17	Abdomen.	Ca de mama + masa pancreática.	1. Colelitiasis, vesícula pletórica de litos. 2. Formación pancreática a correlacionar con estudios previos.

Iniciales	*Fecha de realización del estudio*	*Tipo de estudio solicitado*	*Diagnóstico de envío*	*Hallazgos principales del US realizado.*
R V H	12/02/17	Abdomen.	Coledocolitiasis.	1. Hallazgos que podrían corresponder a cambios renales crónicos. 2. Páncreas con depósito graso. 3. Crecimiento prostático.
V M B	12/02/17	Vías Urinarias.	Ca de vejiga operado.	1. Residuo postmicción significativo. 2. Crecimiento prostático.
V M S	12/02/17	Vías Urinarias.	HPB.	1. Vejiga de gran capacidad. 2. Crecimiento prostático.
V R D	12/02/17	Tiroides/ Lecho.	BMN.	1. Formación sólida en topografía del lóbulo tiroideo derecho, la cual se sugiere correlacionar con histología.
V S V	25/02/17	Abdomen.	Dolor abdominal.	1. Hallazgo sugestivo de angiomiolipoma en riñón derecho 2. Crecimiento prostático.
A A G	25/02/17	Cuello.	Control BMN.	1. Nódulos tiroideos bilaterales
F G A	25/02/17	Vías Urinarias.	Prostatismo.	1. Crecimiento prostático.
C C V	25/02/17	Vías Urinarias.	Prostatismo.	1. Quistes simples en riñón izquierdo.
C M G	25/02/17	Abdomen.	Dolor HCD.	1. Estudio sin evidencia de hallazgos patológicos.
J C S	25/02/17	Abdomen.	Linfoma + Ca de mama.	1. Esteatosis hepática leve.

Iniciales	*Fecha de realización del estudio*	*Tipo de estudio solicitado*	*Diagnóstico de envío*	*Hallazgos principales del US realizado.*
R R O	25/02/17	Abdomen.	Dolor crónico HCI.	1. Hallazgos que podrían corresponder a cambios por hepatopatía crónica. 2. Esplenomegalia.
R R F	25/02/17	Vías Urinarias.	Prostatismo.	1. Crecimiento prostático. 2. Nódulo sólido prostático en el lóbulo derecho 3. Residuo postmicción significativo.
G V L	25/02/17	Abdomen.	Ca gástrico, Borman III.	1. Formación sólida en cabeza pancreática que sugiere proceso infiltrativo como primera posibilidad.
G U R	25/02/17	Abdomen.	Ca gástrico, control.	1. Esteatosis hepática moderada. 2. Prominencia de la vía biliar extrahepática izquierda, asociando además dilatación de la extrahepática.
Q R U	25/02/17	Vías Urinarias.	Ca de próstata, recibió radioterapia.	1. Quistes renales simples bilaterales. 2. Engrosamientos parietales vesicales.
S A R	25/02/17	Vías Urinarias.	Prostatismo.	1. Crecimiento prostático. 2. Residuo postmicción significativo.
S R A	25/02/17	Cuello.	A/D BMN.	1. Cambios sonográficos que sugieren tiroiditis crónica.

Iniciales	*Fecha de realización del estudio*	*Tipo de estudio solicitado*	*Diagnóstico de envío*	*Hallazgos principales del US realizado.*
V R Z	25/02/17	Vías Urinarias.	ITU a repetición.	1. Estudio sin evidencia de hallazgos patológicos.
M V C	25/02/17	Abdomen.	Hepatopatía crónica.	1. Hepatomegalia 2. Hallazgos que podrían corresponder a cambios por hepatopatía crónica 3. Imagen de aspecto nodular en segmento hepático V, que podría corresponder con zona de parénquima respetado o hiperplasia nodular focal. 4. Quistes renales simples bilaterales.
A R G	09/03/17	Cuello.	Nódulo tiroideo.	1. TIRADS 3. Hallazgos que sugieren cambios por tiroiditis crónica.
G S M	09/03/17	Cuello.	BMN comprensivo	1. Bocio. 2. Imagen en lóbulo derecho que podría corresponder con nódulo vs lobulación.
G J O	09/03/17	Vías Urinarias.	Ilegible	1. Crecimiento prostático.
M Q M	09/03/17	Cuello.	Nódulo control.	1. TIRADS 4A. Nódulo tiroideo derecho.
O R D	09/03/17	Cuello.	A/D Patología tiroidea.	1. Estudio sin evidencia de hallazgos patológicos.

Iniciales	*Fecha de realización del estudio*	*Tipo de estudio solicitado*	*Diagnóstico de envío*	*Hallazgos principales del US realizado.*
R B E	09/03/17	Vías Urinarias.	Ilegible.	1. Residuo postmicción de 13%.
S G M	09/03/17	Cuello.	BMN.	1. TIRADS 2. Hallazgo de características benignas.
S R R	09/03/17	Cuello.	BMN.	1. Hallazgos que podrían corresponder con tiroiditis subaguda. 2. Ganglio de aspecto reactivo en nivel IA.
V H M	09/03/17	Abdomen.	Control por masa hepática	1 Esteatosis hepática leve. 2. Imagen en segmento IV en relación a zona de parénquima respetado.
CH P R	09/03/17	Cuello.	A/D Bocio.	1. Estudio sin evidencia de hallazgos patológicos.
S R D	09/03/17	Cuello.	Hipotiroidismo.	1. Bocio. 2. Nódulos coloides.
M P R	09/03/17	Vías Urinarias.	Litiasis renal izquierda.	1. Leve crecimiento prostático.
S A M	09/03/17	Cuello.	Hipotiroidismo.	1. Estudio sin evidencia de hallazgos patológicos.
A D V	19/03/17	Cuello.	BMN.	1. TIRADS 4A. Nódulos tiroideos.
A B AI	19/03/17	Vías Urinarias.	ITU	1. Residuo postmicción significativo.
A A LA	19/03/17	Vías Urinarias.	Observación por urolitiasis.	1. Crecimiento prostático.

Iniciales	*Fecha de realización del estudio*	*Tipo de estudio solicitado*	*Diagnóstico de envío*	*Hallazgos principales del US realizado.*
B R C	19/03/17	Cuello.	Adenopatías cervicales.	1. TIRADS 2. Hallazgos de características benignas.
M A C	19/03/17	Abdomen.	Observación por colelitiasis.	1. Esteatosis hepática leve.
A V M	19/03/17	Abdomen.	Datos de hepatopatía.	1. Estudio sin evidencia de hallazgos patológicos.
N A M	19/03/17	Vías Urinarias.	Ilegible.	1. hallazgos que podrían corresponder con cambios por Nefropatía crónica. 2. Quiste simple renal izquierdo. 3. Crecimiento prostático. 4. Nódulo prostático sólido en lóbulo derecho. 5. Cambios compatibles con vejiga de esfuerzo. 5. Residuo postmicción significativo.
C M W	19/03/17	Abdomen.	Dolor abdominal crónico.	1. Estudio sin evidencia de hallazgos patológicos.
M R G	19/03/17	Vías Urinarias.	Tenesmo vesical.	1. Residuo postmicción de12%.
C R A	24/03/17	Cuello.	A/D Neo de tiroides.	1. TIRADS 2. Hallazgos de características benignas, como descrito.
A S C	24/03/17	Cuello.	BMN operado, con tejido residual en LTD en control, a valorar crecimiento.	1. Tejido tiroideo residual. 2. Imagen compatible con granuloma en lecho del istmo.

Iniciales	*Fecha de realización del estudio*	*Tipo de estudio solicitado*	*Diagnóstico de envío*	*Hallazgos principales del US realizado.*
M U B	24/03/17	Cuello.	Disfagia lógica.	1. TIRADS 2. Nódulo de aspecto espongiforme.
P R M	24/03/17	Abdomen.	A/D Colelitiasis.	1. Hepatomegalia homogénea 2. Quiste simple en segmento III. 3. Colelitiasis múltiple. 3. Crecimiento prostático.
A J MJ	24/03/17	Cuello.	BMN.	1. Estudio sin evidencia de hallazgos patológicos.
Z M MM	24/03/17	Vías Urinarias.	Microproteinuria e/e.	1. Estudio sin evidencia de hallazgos patológicos.
V S R	24/03/17	Vías Urinarias.	Prostatismo.	1. Crecimiento prostático. 2. Hallazgos en relación con vejiga de esfuerzo. 3. Residuo postmicción de 12%. 3. Aneurisma de aorta abdominal.
V S R	24/03/17	Abdomen.	Desconocido	Aneurisma de aorta abdominal con afección asociada de ambas iliacas comunes, predominantemente como descrito.
C D AI	30/03/17	Vías Urinarias.	Desconocido	1. Estudio dentro de los límites normales.
J M C	30/03/17	Vías Urinarias.	Desconocido	1. Quiste simple riñón derecho.

Iniciales	*Fecha de realización del estudio*	*Tipo de estudio solicitado*	*Diagnóstico de envío*	*Hallazgos principales del US realizado.*
L A MT	30/03/17	Vías Urinarias.	Desconocido	1. Hiperplasia prostática grado II. 2. Quistes simples renales bilaterales. 3. Importante residuo vesical postmicción.
V U AL	30/03/17	Abdomen.	Desconocido	1. Esteatosis hepática grado I. 2. Lipoma subcutáneo para umbilical derecho.
B P M	30/03/17	Tiroides	Desconocido	1. Bocio difuso.
R C ME	02/04/17	Abdomen.	Observación por colelitiasis.	1. Esteatosis hepática leve.
A Z H	02/04/17	Abdomen.	Ca de colon y riñón.	1. Esteatosis hepática moderada. 2. Formación de aspecto quístico en cabeza de páncreas. 3. Quiste simple renal derecho. 4. Crecimiento prostático.
V R F	02/04/17	Abdomen.	Ascitis en estudio.	1. Esteatosis hepática leve.
S B LG	02/04/17	Vías Urinarias.	Observación por CRUD.	1. Nefrolitiasis izquierda. 2. Riñón derecho con quiste simple 3. Catéter doble J en sistema colector derecho. 4. Residuo postmicción de 13,5%.

Iniciales	*Fecha de realización del estudio*	*Tipo de estudio solicitado*	*Diagnóstico de envío*	*Hallazgos principales del US realizado.*
R S C	02/04/17	Vías Urinarias.	Prostatismo.	1. Hallazgos en relación a nefrocalcinosis. 2. Quiste simple renal izquierdo. 3. Crecimiento prostático. 4. Residuo postmicción. 5. Colelitiasis.
M R L	02/04/17	Vías Urinarias.	Nefrocalcinosis.	1. Poliquistosis renal bilateral. 2. Nefrolitiasis. 3. Residuo postmicción significativa.
B H A	02/04/17	Vías Urinarias.	Prostatismo.	1. Cambios en relación a vejiga de esfuerzo. 2. Importante cantidad de residuo postmicción. 3. Crecimiento prostático.
A E M	02/04/17	Vías Urinarias.	Prostatismo.	1. Quiste renal izquierdo simple. 2. Cambios compatibles con vejiga de esfuerzo. 3. Divertículo vesical asociado. 3. Residuo postmicción significativo. 4. Crecimiento prostático.
CH J E	02/04/17	Cuello.	Hipotiroidismo subclínico.	1. TIRADS 2. Bocio multinodular.
C H M	02/04/17	Cuello.	Bocio difuso	1. TIRADS 2. Hallazgos en relación con tiroiditis crónica.

Iniciales	*Fecha de realización del estudio*	*Tipo de estudio solicitado*	*Diagnóstico de envío*	*Hallazgos principales del US realizado.*
A Q P	02/04/17	Vías Urinarias.	Sepsis urinaria a repetición.	1. Hallazgo que podría corresponder con hipoplasia renal izquierda leve.
S L F	02/04/17	Cuello.	A/D Bocio.	1. TIRADS 2. Hallazgos de características benignas.
M R R	02/04/17	Cuello.	BMN.	1. Nódulo en lóbulo tiroideo izquierdo.
A V J	02/04/17	Cuello.	Nódulo tiroideo.	1. TIRADS 2. Hallazgos de características benignas.
V R A	02/04/17	Abdomen.	Masa hepática, hemangioma?, a/d crecimiento.	1. Hemangioma hepático. 2. Hallazgo que sugiere hipoplasia renal izquierda.
A S DM	04/04/17	Tiroides.	Desconocido	1. Bocio multinodular.
B P M	04/04/17	Tiroides.	Desconocido	1. Bocio difuso.
J A MA	04/04/17	Abdomen.	Desconocido	1. Esteatosis hepática moderada. 2. Hepatomegalia.
S J ML	04/04/17	Abdomen.	Desconocido	1. Hepatomegalia.
Q V YF	04/04/17	Abdomen.	Desconocido	1. Estudio dentro de los límites normales.
V N N	22/04/17	Abdomen.	Dolor abdominal.	1. Esteatosis hepática leve. 2. Páncreas con depósito graso. 3. Quistes simple renal derecho.
C C M	22/04/17	Cuello.	A/D Patología tiroidea.	1. Glándula tiroides levemente heterogénea.

Iniciales	*Fecha de realización del estudio*	*Tipo de estudio solicitado*	*Diagnóstico de envío*	*Hallazgos principales del US realizado.*
C C F	22/04/17	Cuello.	Nódulos tiroides.	1. Nódulos tiroideos bilaterales.
F C F	22/04/17	Cuello.	Nódulo tiroideo.	1. Nódulo sólido en lóbulo tiroideo izquierdo. 2. Nódulos espongiformes y coloides.
R J M	22/04/17	Abdomen.	Ca de cérvix post-tratamiento.	1. Esteatosis hepática moderada. 2. Colelitiasis.
C S R	22/04/17	Vías Urinarias.	Prostatismo.	1. Quiste simple renal derecho. 2. Crecimiento prostático. 3. Residuo postmicción significativo.
C V E	22/04/17	Abdomen.	Bicitopenia e/e.	1. Hepatomegalia 2. Esteatosis moderada.
R A J	22/04/17	Vías Urinarias.	Prostatismo.	1. Crecimiento prostático. 2. Residuo postmicción significativo. 3. Quiste simple renal derecho.
B P M	22/04/17	Cuello.	Masa en cuello.	1. Estudio sin evidencia de hallazgos patológicos.
H Q F	22/04/17	Vías Urinarias.	Observación por Litiasis renal.	1. Hallazgos en relación a cambios renales crónicos. 2. Quistes simples renales bilaterales. 3. Cambios por vejiga de esfuerzo. 4. Residuo postmicción significativo.

Iniciales	*Fecha de realización del estudio*	*Tipo de estudio solicitado*	*Diagnóstico de envío*	*Hallazgos principales del US realizado.*
C CH MJ	10/05/17	Abdomen.	Dolor abdominal, observación por litiasis.	1. Estudio sin evidencia de hallazgos patológicos.
R R Z	10/05/17	Cuello.	Control, tiroidectomía.	1. Estudio sin evidencia de hallazgos patológicos.

Anexo 4. Copias de reportes de los ultrasonidos realizados.

Reporte de Ultrasonido

Cuello

Nombre: AAJ

Cédula: 2

Referencia: cirugía general

Fecha: 01-02-2017

Motivo de envío: BMN A descartar crecimiento.

Con Transductor de alta frecuencia se explora la cara anterior del cuello.

LTD mide: 55x26x21 mm, para un volumen de 15,4 cc.

LTI mide: 54x27x31mm, para un volumen de 23,3cc.

Istmo: 3,9mm.

Glándula tiroidea de forma y vascularidad conservadas, contornos regulares, la cual se encuentra aumentada de tamaño, observándose además dos nódulos uno en lóbulo izquierdo, mixto de bordes regulares, bien delimitados, con vascularidad periférica, que mide 32x20mm y el otro en lóbulo derecho, sólido, isoecoico, de bordes bien definidos, que asocia vascularidad periférica y una calcificación grosera en su interior, este mide 25x19mm, el cual se sugiere correlacionar con BAAF de no haberse realizado previamente (no se cuenta con estudio previo para comparar).

Glándulas submandibulares y lóbulos superficiales de ambas parótidas sin alteraciones.

No se observan adenopatías atípicas, ni masas en el resto de las regiones cervicales valoradas.

Impresión:

TIRADS 4A. Bocio, asociado a nódulos tiroideos bilaterales. A complementar con BAAF el ubicado en el lóbulo derecho, como descrito.

Dra. Laura Jiménez **Dr. Johnny Ulloa Ch**

Radiología e I.M. Código 7606 **Radiología e I.M. Código: 4201**

Reporte de Ultrasonido

Cuello

Nombre: ARG

Cédula: 5

Referencia: CIRUGIA GENERAL

Fecha: 09-03-2017

Motivo de envío: Nódulo tiroideo

Con Transductor de alta frecuencia se explora la cara anterior del cuello.

LTD mide: 47x16x16mm, para un volumen de 6,5cc.

LTI mide: 38x12x13mm, para un volumen de 3,1cc.

Istmo: 1,9mm.

Glándula tiroidea de forma, tamaño y vascularidad conservadas, de contornos regulares, con textura heterogénea, caracterizada por presentar aspecto leñoso y zonas hipoecoicas de aspecto redondeado, hallazgos que sugieren cambios por tiroiditis crónica. Sin evidencia de lesiones focales sólidas o quísticas.

Glándulas submandibulares y lóbulos superficiales de ambas parótidas sin alteraciones.

No se observan adenopatías atípicas, ni masas en las regiones cervicales valoradas.

Impresión:

1. TIRADS 3. Hallazgos que sugieren cambios por tiroiditis crónica, se sugiere control.

Dra. Laura Jiménez
Radiología e I.M. Código: 7606

Dr. Johnny Ulloa Ch
Radiología e I.M. Código 4201

Reporte de Ultrasonido

Cuello

Nombre: ACS

Cédula: 2

Referencia: cirugía general

Fecha: 01-02-2017

Motivo de envío: control nódulo de tiroides.

Con Transductor de alta frecuencia se explora la cara anterior del cuello.

LTD mide: 50x12x18mm, para un volumen de 5,7cc.

LTI mide: 53x16x18mm, para un volumen de 7,7cc.

Istmo: 3,5mm.

Glándula tiroidea de forma, tamaño y vascularidad conservadas, de contornos regulares y de textura homogénea, en la cual se aprecia en el lóbulo izquierdo un nódulo sólido, hipoecoico, avascular, de bordes lisos bien delimitados, que mide 8x9mm, al cual se le realizó biopsia según refiere la paciente negativa por malignidad, a correlacionar con estudio previo.

Glándulas submandibulares y lóbulos superficiales de ambas parótidas sin alteraciones.

No se observan adenopatías atípicas, ni masas en las regiones cervicales valoradas.

Impresión:

Nódulo tiroideo izquierdo, como descrito, a correlacionar con estudio previo.

Dra. Laura Jiménez
Radiología e I.M. Código 7606

Dr. Johnny Ulloa Ch
Radiología e I.M. Código: 4201

Reporte de Ultrasonido

Cuello

Nombre: ACR

Cédula: 2

Referencia: cirugía general

Fecha: 02-02-2017

Motivo de envío: Nódulos tiroideos bilaterales

Con Transductor de alta frecuencia se explora la cara anterior del cuello.

LTD mide: 49x18x17mm, para un volumen de 7,7cc.

LTI mide: 60x26x32mm, para un volumen de 25,7cc.

Istmo: 3,2mm.

Glándula tiroidea de forma conservada, de contornos regulares, aumentada de tamaño, predominantemente izquierdo, donde se observan varios nódulos mixtos, con predominio sólido, de bordes bien delimitados, avasculares, el de mayor tamaño de 25x18mm. Llama la atención la presencia en este mismo lóbulo (inferior al nódulo descrito previamente) un nódulo sólido, ecogénico, de bordes bien delimitados, que asocia una cápsula gruesa, mide 10x6mm, al cual se sugiere realizar BAAF.

Se aprecian además varios nódulos espongiformes en lóbulo derecho, de características no sospechosas, el de mayor tamaño mide 7x5mm.

Glándulas submandibulares y lóbulos superficiales de ambas parótidas sin alteraciones.

No se observan adenopatías atípicas, ni masas en las regiones cervicales valoradas.

Impresión:

1. Bocio multinodular, a correlacionar con BAAF nódulo ubicado en lóbulo izquierdo (ver descripción).

Dra. Laura Jiménez
Radiología e I.M. Código: 7606

Dr. Johnny Ulloa Ch
Radiología e I.M. Código 4201

Reporte de Ultrasonido

Abdomen

Nombre: AGJ

Cédula: 2

Referencia: cirugía pediátrica

Fecha: 07/01/2017

Motivo de envío: Coledocolitiasis e/e vs colelitiasis

Se observa el hígado de tamaño y ecoestructura normal, de bordes lisos, sin evidencia de lesiones focales.

No hay dilatación de la vía biliar intra o extra hepática.

Vesícula biliar distendida, sin evidencia de engrosamiento parietal ni litiasis en su interior. No se observa líquido perivesicular en este momento.

El bazo es de tamaño normal, conserva su ecogenicidad sin evidencia de lesiones focales

Páncreas de contornos lisos conserva su ecogenicidad, sin evidencia de lesiones focales

Retroperitoneo vascular y ganglionar sin lesiones evidentes.

Ambos riñones se observan de tamaño, forma y situación normal, sin alteración de la relación corticomedular ni de la ecogenicidad cortical.

No se observan masas sólidas, litiasis, ectasias pielocaliciales ni colecciones perirrenales.

Vejiga vacía no valorable.

No se observa líquido libre ni colecciones intrabdominales.

IDX:

Estudio sin evidencia de alteraciones.

Dr. Ulloa Chavarría. **Dra. Laura Jiménez A**

Asistente Radiología e IM **Residente Radiología e IM**

Código 4201 **Código 7606**

Reporte de Ultrasonido

Cuello

Nombre: AJMJ

Cédula: 2

Referencia: CIRUGIA GENERAL

Fecha: 24-03-2017

Motivo de envío: BMN

Con Transductor de alta frecuencia se explora la cara anterior del cuello.

LTD mide: 54x13x20mm, para un volumen de 7,2cc.

LTI mide: 50x16x19mm, para un volumen de 7,6cc.

Istmo: 3,8mm.

Glándula tiroidea de forma, tamaño y vascularidad conservadas, contornos regulares y de textura homogénea, sin evidencia de lesiones focales sólidas o quísticas.

Glándulas submandibulares y lóbulos superficiales de ambas parótidas sin alteraciones.

No se observan adenopatías atípicas, ni masas en las regiones cervicales valoradas.

Impresión:

1. TIRADS 1. Estudio sin evidencia de hallazgos patológicos.

Dra. Laura Jiménez **Dr. Johnny Ulloa Ch**

Radiología e I.M. Código: 7606 **Radiología e I.M. Código 4201**

Reporte de Ultrasonido
Vías Urinarias Hombre

Nombre: ALR
Cédula: 5
Referencia: Urología
Realizado: 14/01/2017

Motivo de envío: no aporta

Ambos riñones se observan de tamaño, forma y situación conservados, sin alteración de la relación corticomedular.

RD mide 118x39 mm, con grosor cortical de 13,4mm

RI mide: 106x52mm, con grosor cortical de 12,7mm

No se observan masas sólidas, quistes, litiasis, ectasias pielocaliciales ni colecciones peri renal.

Vejiga distendida, de paredes engrosadas, trabeculadas, en relación a vejiga de esfuerzo, sin vegetaciones evidentes, de contenido anecoico. Volumen inicial 182 cc. Residuo postmicción de 86cc (47%)

Próstata de aspecto heterogéneo, con contornos lobulados, aumentada de tamaño, con proyección intravesical, de 161cc de volumen.

No se observa líquido libre ni colecciones abdominales

Impresión Diagnóstica:

1. Crecimiento prostático, 161cc de volumen.
2. Cambios por vejiga de esfuerzo.
3. Residuo postmicción significativo, 47%.

Dr. Ulloa Chavarría. **Dra. Laura Jiménez A**
Asistente Radiología e IM **Residente Radiología e IM**
Código 4201 **Código 7606**

Reporte de Ultrasonido

Abdomen

Nombre: AMG

Cédula: 2

Referencia: cirugía general

Fecha: 02-02-2017

Motivo de envío: dolor abdominal crónico

Se observa el hígado de tamaño y ecoestructura normal, de bordes lisos, regulares, sin evidencia de focalizaciones sugestivas de nódulos ni masas.

No hay dilatación de la vía biliar intra o extra hepática. Colédoco de 4mm de diámetro.

Ausencia quirúrgica de la vesícula biliar.

El bazo es de tamaño normal, conserva su ecogenicidad sin evidencia de lesiones focales

Páncreas de contornos lisos conserva su ecogenicidad, sin evidencia de lesiones focales

Retroperitoneo vascular y ganglionar sin lesiones evidentes.

Ambos riñones se observan de tamaño, forma y situación normal, sin alteración de la relación corticomedular ni de la ecogenicidad cortical.

No se observan masas sólidas, litiasis, ectasias pielocaliciales ni colecciones peri renal.

Vejiga vacía no valorable.

No se observa líquido libre ni colecciones intrabdominales al presente control.

IDX:

Estudio sin evidencia de hallazgos patológicos.

Dra. Laura Jiménez
Radiología e I.M. Código 7606

Dr. Johnny Ulloa Ch
Radiología e I.M. Código: 4201

Reporte de Ultrasonido

Cuello

Nombre: ARG. **Cédula: 2**

Referencia: Cirugía **Fecha: 11-02-2017.** **Motivo de envío: Valorar tiroides.**

Con Transductor de alta frecuencia se explora la cara anterior del cuello.

LTD mide: 33x13x14mm, para un volumen de 3,2cc.

LTI mide: 34x9x13mm, para un volumen de 2cc.

Istmo: 2,6mm.

Glándula tiroidea de forma, tamaño y vascularidad conservadas, contornos regulares y de textura homogénea.

Se observan en el lóbulo derecho tres nódulos sólidos, dos de ellos hiperecoicos, de bordes parcialmente delimitados, que miden 4x4mm y 5x5mm y uno isoecoico, de bordes bien definidos de 13x9mm, todos con señal de flujo al Doppler color hacia la periferia, se debe comparar con estudio previo y de existir alguna modificación correlaciónese con BAAF.

Lóbulo izquierdo muestra un nódulo espongiforme de 3,4mm y uno sólido, hipoecoico, con calcificación periférica de 2x4mm.

Glándulas submandibulares y lóbulos superficiales de ambas parótidas sin alteraciones.

Se observa a nivel submandibular derecho, sobre los niveles IB y II, la presencia de varias adenopatías atípicas, algunas aisladas que miden 16x11mm y 10x7mm y otras formando un conglomerado, el cual mide 41x18x26mm, el cual se extiende hacia la región preauricular. Dichas adenopatías ameritan correlacionarse con estudio histológico.

Impresión:

1. Tiroides multinodular, como descrita.
2. Conglomerado adenopático sospechoso a nivel submandibular derecho que debe correlacionarse con histología.

Dra. Laura Jiménez **Dr. Johnny Ulloa Ch**

Radiología e I.M. Código: 7606 **Radiología e I.M. Código 4201**

Reporte de Ultrasonido

Cuello

Nombre: AVJ

Cédula: 2

Referencia: medicina interna

Fecha: 02-04-2017

Motivo de envío: Nódulo tiroideo.

Con Transductor de alta frecuencia se explora la cara anterior del cuello.

LTD mide: 47x16x20mm, para un volumen de 7,7cc.

LTI mide: 37x13x13mm, para un volumen de 3,3cc.

Istmo: 3,6mm.

Glándula tiroidea de forma, tamaño y vascularidad conservadas, contornos regulares y de textura homogénea, con nódulo espongiforme en lóbulo derecho de 5mm de diámetro, de características no sospechosas.

Glándulas submandibulares y lóbulos superficiales de ambas parótidas sin alteraciones.

No se observan adenopatías atípicas, ni masas en las regiones cervicales valoradas.

Impresión:

1. TIRADS 2. Hallazgos de características benignas.

Dra. Laura Jiménez
Radiología e I.M. Código: 7606

Dr. Johnny Ulloa Ch
Radiología e I.M. Código 4201

Reporte de Ultrasonido

Cuello

Nombre: ACC

Cédula: 2

Referencia: cirugía general

Fecha: 02-02-2017

Motivo de envío: nódulo tiroideo izquierdo

Con Transductor de alta frecuencia se explora la cara anterior del cuello.

LTD mide: 47x17x17mm, para un volumen de 7,3cc.

LTI mide: 59x25x27mm, para un volumen de 21cc.

Istmo: 2,8mm.

Glándula tiroidea de forma y vascularidad conservadas, de contornos regulares, aumentada de tamaño a expensas del lóbulo izquierdo, donde se observa un nódulo mixto, predominantemente sólido, de bordes lisos, bien delimitados, avascular, que mide 43x23mm, el cual dadas sus dimensiones se sugiere correlacionar con BAAF.

Glándulas submandibulares y lóbulos superficiales de ambas parótidas sin alteraciones.

No se observan adenopatías atípicas, ni masas en las regiones cervicales valoradas.

Impresión:

TIRADS 4A. Nódulo tiroideo izquierdo a correlacionar con BAAF.

Crecimiento tiroideo a expensas del lóbulo izquierdo.

Dra. Laura Jiménez
Radiología e I.M. Código 7606

Dr. Johnny Ulloa Ch
Radiología e I.M. Código: 4201

Reporte de Ultrasonido

Cuello

Nombre: ADV

Cédula: 2

Referencia: CIRUGIA GENERAL

Fecha: 19-03-2017

Motivo de envío: BMN

Con Transductor de alta frecuencia se explora la cara anterior del cuello.

LTD mide: 36x15x14mm, para un volumen de 3,9cc.

LTI mide: 55x24x25mm, para un volumen de 17,2cc.

Istmo: 2,3mm.

Glándula tiroidea de forma y vascularidad conservadas, aumentada de tamaño a expensas del lóbulo izquierdo, en el cual se documenta un nódulo mixto de bordes bien delimitados, con vascularidad periférica, que mide 30x18mm.

En lóbulo tiroideo derecho hacia el polo inferior, se aprecia otra formación nodular, hipoecoica, bien definida, que mide 7,4x3mm, con señal de flujo al Doppler color hacia la periferia.

Glándulas submandibulares y lóbulos superficiales de ambas parótidas sin alteraciones.

No se observan adenopatías atípicas, ni masas en las regiones cervicales valoradas.

Impresión:

1. TIRADS 4A Nódulos tiroideos como descritos que ambos ameritan correlación histológica.

Dra. Laura Jiménez
Radiología e I.M. Código: 7606

Dr. Johnny Ulloa Ch
Radiología e I.M. Código 4201

Reporte de Ultrasonido
Vías Urinarias Mujer

Nombre: AQP
Cédula: 1
Referencia: urología
Realizado: 02-04-2017
Motivo de envío: sepsis urinaria a repetición.

Ambos riñones se observan de forma y situación conservada, con adecuada diferenciación corticomedular, el derecho mide: 117x43mm, con grosor cortical de 13mm, el izquierdo se encuentra disminuido de tamaño en relación a su contralateral, mide: 87x41mm, sin embargo, muestra morfología conservada, con grosor cortical de 14mm, hallazgo que podría corresponder con hipoplasia leve. Sin evidencia de focalizaciones sugestivas de masas sólidas, quistes, ni litos.
No se observa ectasia pielocalicial, ni colecciones perirrenales.

Vejiga distendida, de paredes delgadas, regulares, sin vegetaciones ni engrosamientos focales, de contenido anecoico. Volumen inicial 521cc. Residuo postmicción de 33cc de volumen (6%).

No se observa líquido libre ni colecciones abdominales

Impresión Diagnóstica:

1. **Hallazgo que podría corresponder con hipoplasia renal izquierda leve.**
2. **Residuo postmicción de 33cc de volumen (6%).**

Dra. Laura Jiménez
Radiología e I.M. Código: 7606

Dr. Johnny Ulloa Ch
Radiología e I.M. Código 4201

Reporte de Ultrasonido
Cuello

Nombre: AAG
Cédula: 2
Referencia: CIRUGIA GENERAL
Fecha: 25-02-2017
Motivo de envío: Control BMN

Con Transductor de alta frecuencia se explora la cara anterior del cuello.
LTD mide: 46x14x14 mm, para un volumen de 4,6cc.
LTI mide: 39x12x12mm, para un volumen de 3cc.
Istmo: 3,5mm.
Glándula tiroidea de forma, tamaño y vascularidad conservadas, contornos regulares y de textura homogénea.
Se observa nódulo espongiforme en lóbulo derecho de 3,6mm, no sospechoso.
Lóbulo izquierdo muestra un nódulo sólido, isoecoico, de bordes lisos, bien delimitados, avascular, que mide 7x8mm. Paciente refiere BAAF previo, se sugiere valoración comparativa con estudios anteriores.
Glándulas submandibulares y lóbulos superficiales de ambas parótidas sin alteraciones.
No se observan adenopatías atípicas, ni masas en las regiones cervicales valoradas.

Impresión:

1. Nódulos tiroideos como descritos, se sugiere comparar con estudios previos el ubicado en lóbulo izquierdo.

Dra. Laura Jiménez
Radiología e I.M. Código: 7606

Dr. Johnny Ulloa Ch
Radiología e I.M. Código 4201

Reporte de Ultrasonido

Abdomen

Nombre: AAM

Cédula: 2

Referencia: Cardiología

Fecha: 11-02-2017

Motivo de envío: Anemia e/e.

Se observa el hígado de tamaño y ecoestructura normal, de bordes lisos, regulares, sin evidencia de focalizaciones sugestivas de nódulos ni masas.

No hay dilatación de la vía biliar intra o extra hepática.

Vesícula biliar distendida, de paredes delgadas, regulares, sin evidencia de litos ni masas en su interior. No se observa líquido perivesicular en este momento.

El bazo es de tamaño normal, conserva su ecogenicidad sin evidencia de lesiones focales

Páncreas de contornos lisos conserva su ecogenicidad, sin evidencia de lesiones focales

Retroperitoneo vascular y ganglionar sin lesiones evidentes.

Ambos riñones se observan de tamaño, forma y situación normal, sin alteración de la relación corticomedular ni de la ecogenicidad cortical.

No se observan masas sólidas, litiasis, ectasias pielocaliciales ni colecciones peri renales.

Vejiga vacía no valorable.

Útero de tamaño y aspecto sonográfico conservados. Ovario izquierdo mide 46x26x35mm, para un volumen de 22cc, el cual muestra en su interior un quiste simple que mide 30x20x27mm, para un volumen de 9cc. Ovario derecho no valorable.

No se observa líquido libre ni colecciones intrabdominales al presente control.

IDX:

1. **Quiste simple de ovario izquierdo.**
2. **Resto como descrito.**

Dra. Laura Jiménez **Dr. Johnny Ulloa Ch**

Radiología e I.M. Código: 7606 **Radiología e I.M. Código 4201**

Reporte de Ultrasonido

Abdomen

Nombre: AEM Cédula: 9

Referencia: La Paz. Fecha: 04-02-2017

Motivo de envío: Obs por colelitiasis

Se observa el hígado aumentado de tamaño, de 159mm en longitudinal derecho, con aumento difuso de la ecogenicidad en relación a esteatosis leve, sin evidencia de focalizaciones sugestivas de nódulos ni masas.

No hay dilatación de la vía biliar intra o extra hepática.

Vesícula biliar distendida, de paredes delgadas, regulares, sin evidencia de litos ni masas en su interior. No se observa líquido perivesicular en este momento.

El bazo es de tamaño normal, conserva su ecogenicidad sin evidencia de lesiones focales

Páncreas de contornos lisos conserva su ecogenicidad, sin evidencia de lesiones focales

Retroperitoneo vascular y ganglionar sin lesiones evidentes.

Ambos riñones se observan de tamaño, forma y situación normal, sin alteración de la relación corticomedular ni de la ecogenicidad cortical.

No se observan masas sólidas, litiasis, ectasias pielocaliciales ni colecciones peri renales.

Vejiga distendida de paredes delgadas, regulares, con contenido anecoico, sin evidencia de alteraciones.

No se observan masas pélvicas.

No se observa líquido libre ni colecciones intrabdominales al presente control.

IDX:

1. **Hepatomegalia.**
2. **Esteatosis hepática leve.**
3. **Resto como descrito.**

Dra. Laura Jiménez **Dr. Johnny Ulloa Ch**

Radiología e I.M. Código 7606 **Radiología e I.M. Código: 4201**

Reporte de Ultrasonido

Cuello

Nombre: AEMI

Cédula: 9

Referencia: cirugía general

Fecha: 11-02-2017

Motivo de envío: BMN control

Con Transductor de alta frecuencia se explora la cara anterior del cuello.

Ausencia quirúrgica del lóbulo tiroideo derecho, sin evidencia de tejido residual, ni focalizaciones en el lecho.

LTI mide: 25x11x13mm, para un volumen de 1,8cc.

Lóbulo tiroideo izquierdo de forma, tamaño y vascularidad conservadas, contornos regulares y de textura homogénea, el cual muestra dos nódulos espongiformes, el mayor de 6mm de diámetro (no sospechosos) y un nódulo mixto, de bordes lisos, bien definidos, que mide 7x4mm, el cual muestra una porción sólida con vascularidad central, por lo que debe correlacionarse con histología (la porción sólida) de no haberse realizado previamente.

Glándulas submandibulares y lóbulos superficiales de ambas parótidas sin alteraciones.

No se observan adenopatías atípicas, ni masas en las regiones cervicales valoradas.

Impresión:

1. TIRADS 4A. Nódulo tiroideo izquierdo, como descrito.

Dra. Laura Jiménez **Dr. Johnny Ulloa Ch**

Radiología e I.M. Código 7606 **Radiología e I.M. Código: 4201**

Reporte de Ultrasonido

Abdomen

Nombre: AEM Cédula: 9

Referencia: Cirugía

Fecha: 11-02-2017

Motivo de envío: Obs por colelitiasis

Se observa el hígado aumentado de tamaño, de 159mm en longitudinal derecho, con aumento difuso de la ecogenicidad en relación a esteatosis leve, sin evidencia de focalizaciones sugestivas de nódulos ni masas.

No hay dilatación de la vía biliar intra o extra hepática.

Vesícula biliar distendida, de paredes delgadas, regulares, sin evidencia de litos ni masas en su interior. No se observa líquido perivesicular en este momento.

El bazo es de tamaño normal, conserva su ecogenicidad sin evidencia de lesiones focales

Páncreas de contornos lisos conserva su ecogenicidad, sin evidencia de lesiones focales

Retroperitoneo vascular y ganglionar sin lesiones evidentes.

Ambos riñones se observan de tamaño, forma y situación normal, sin alteración de la relación corticomedular ni de la ecogenicidad cortical.

No se observan masas sólidas, litiasis, ectasias pielocaliciales ni colecciones peri renales.

Vejiga distendida de paredes delgadas, regulares, con contenido anecoico, sin evidencia de alteraciones.

No se observan masas pélvicas.

No se observa líquido libre ni colecciones intrabdominales al presente control.

IDX:

1. **Hepatomegalia.**
2. **Esteatosis hepática leve.**
3. **Resto como descrito.**

Dra. Laura Jiménez **Dr. Johnny Ulloa Ch**

Radiología e I.M. Código: 7606 **Radiología e I.M. Código 4201**

Reporte de Ultrasonido

Cuello

Nombre: AVN

Cédula: 2

Referencia: medicina interna

Fecha: 01-02-2017

Motivo de envío: BMN

Con Transductor de alta frecuencia se explora la cara anterior del cuello.

LTD mide: 33x13x12 mm, para un volumen de 2,8cc.

LTI mide: 31x13x12 mm, para un volumen de 2,7cc.

Istmo: 1,7mm.

Glándula tiroidea de forma, tamaño y vascularidad conservadas, contornos regulares y de textura homogénea, sin evidencia de lesiones focales sólidas o quísticas.

Glándulas submandibulares y lóbulos superficiales de ambas parótidas sin alteraciones.

No se observan adenopatías atípicas, ni masas en las regiones cervicales valoradas.

Impresión:

1. Estudio sin evidencia de hallazgos patológicos.

Dra. Laura Jiménez
Radiología e I.M. Código 7606

Dr. Johnny Ulloa Ch
Radiología e I.M. Código: 4201

Reporte de Ultrasonido
Vías Urinarias Mujer

Nombre: AMM
Cédula: 2
Referencia: UROLOGIA
Realizado: 07/01/17

Diagnóstico de envío: cistitis a repetición.

Ambos riñones se observan de tamaño, forma y situación normal, sin alteración de la relación corticomedular.
RD mide: 98x31 mm con grosor cortical de 14 mm.
RI mide: 110x50 mm con grosor cortical de 13 mm.

No se observan masas sólidas, quistes, litiasis, ectasias pielocaliciales ni colecciones peri renales.

Vejiga distendida, de paredes delgadas, sin vegetaciones ni engrosamientos focales, de contenido anecoico. Volumen inicial 160 cc. Sin residuo postmicción.

No se observa líquido libre ni colecciones abdominales

Impresión Diagnóstica:

1. Estudio dentro de límites normales.

Dra. Jiménez Arredondo **Dr. Johnny Ulloa Ch**
Residente Radiología IM **Radiología I.M**
Cod 7606 **COD 4201**

Reporte de Ultrasonido
Vías Urinarias Hombre

Nombre: AALA
Cédula: 2
Referencia: EBAIS
Realizado: 19-03-2017
Motivo de envío: observación por urolitiasis.

Ambos riñones se observan de tamaño, forma y situación conservada, con adecuada diferenciación corticomedular, el derecho mide: 117x48mm, con grosor cortical de 15mm, el izquierdo mide: 119x54mm, con grosor cortical de 17mm. Sin evidencia de focalizaciones sugestivas de masas sólidas, quistes, ni litos.
No se observa ectasia pielocalicial, ni colecciones perirrenales.

Vejiga poco distendida, con volumen inicial de 70cc, no valorable.
Próstata de aspecto homogéneo, con aumento leve de tamaño, de 21 cc de volumen.
No se cuantifica el residuo postmicción dada la poca distensión vesical.

No se observa líquido libre ni colecciones abdominales al momento.

Impresión Diagnóstica:

1. Crecimiento prostático leve, 21cc de volumen.
2. Resto como descrito.

Dra. Laura Jiménez
Radiología e I.M. Código: 7606

Dr. Johnny Ulloa Ch
Radiología e I.M. Código 4201

Reporte de Ultrasonido
Cuello

Nombre: ARA
Cédula: 2
Referencia: medicina interna
Fecha: 01-02-2017
Motivo de envío: bocio difuso

Con Transductor de alta frecuencia se explora la cara anterior del cuello.
LTD mide: 46x13x18mm, para un volumen de 5,6cc.
LTI mide: 38x11x20 mm, para un volumen de 4,4cc.
Istmo: 1,9mm.
Glándula tiroidea de forma, tamaño y vascularidad conservadas, contornos regulares y de textura homogénea, la cual muestra dos quistes coloides en lóbulo izquierdo, el mayor de 3,4mm.
Glándulas submandibulares y lóbulos superficiales de ambas parótidas sin alteraciones.
No se observan adenopatías atípicas, ni masas en las regiones cervicales valoradas.

Impresión:

TIRADS 2. Hallazgos de características benignas

Dra. Laura Jiménez
Radiología e I.M. Código 7606

Dr. Johnny Ulloa Ch
Radiología e I.M. Código: 4201

Reporte de Ultrasonido

Vías Urinarias Hombre

Nombre: AVO

Cédula: 2

Referencia: urología

Realizado: 28-01-2016

Motivo de envío: Ca de vejiga operado a descartar recidiva tumoral.

Ambos riñones se observan de tamaño, forma y situación conservada, el derecho mide 98x54mm, con grosor cortical de 16mm, el izquierdo mide 113x50mm, con grosor cortical de 15mm. Ambos con adecuada diferenciación corticomedular, observándose un quiste cortical simple en polo inferior izquierdo de 7mm. No se observan masas sólidas, litiasis, ectasias pielocaliciales ni colecciones peri renales.

Vejiga distendida, de paredes delgadas, regulares, sin evidencia de vegetaciones ni engrosamientos focales, con contenido líquido anecoico. Volumen inicial de 627cc. Con 251cc de residuo postmicción (40%).

Próstata de aspecto heterogéneo, de bordes regulares, con un volumen de 45cc.

No se observa líquido libre ni colecciones abdominales al momento.

Impresión Diagnóstica:

1. **Quiste simple renal izquierdo.**
2. **Residuo postmiccional significativo (40%).**
3. **Crecimiento prostático, 45 cc de volumen.**
4. **Resto como descrito.**
5.

Dra. Laura Jiménez **Dr. Johnny Ulloa Ch**

Radiología e I.M. Código 7606 **Radiología e I.M. Código: 4201**

Reporte de Ultrasonido

Abdomen

Nombre: AET. **Cédula: 2**

Referencia: cirugía vascular **Fecha: 04-02-2017**

Motivo de envío: A/D Síndrome paraneoplásico.

Se observa el hígado de tamaño y ecoestructura normal, de bordes lisos, regulares, sin evidencia de focalizaciones sugestivas de nódulos ni masas por este método.

No hay dilatación de la vía biliar intra o extra hepática.

Vesícula biliar distendida, de paredes delgadas, regulares, sin evidencia de litos ni masas en su interior. No se observa líquido perivesicular en este momento.

El bazo es de tamaño normal, conserva su ecogenicidad sin evidencia de lesiones focales

Páncreas de contornos lisos, con aumento difuso de la ecogenicidad por depósito graso, sin evidencia de lesiones focales.

Retroperitoneo vascular y ganglionar sin lesiones evidentes.

Ambos riñones se observan de tamaño, forma y situación normal, sin alteración de la relación corticomedular ni de la ecogenicidad cortical.

No se observan masas sólidas, litiasis, ectasias pielocaliciales ni colecciones peri renales.

Vejiga poco distendida no valorable.

Próstata de aspecto heterogéneo, aumentada de tamaño de 33cc de volumen.

No se observa líquido libre ni colecciones intrabdominales al presente control.

IDX:

1. Páncreas con depósito graso.
2. Crecimiento prostático, 33cc de volumen.
3. Resto como descrito.

Dra. Laura Jiménez **Dr. Johnny Ulloa Ch**

Radiología e I.M. Código 7606 **Radiología e I.M. Código: 4201**

Reporte de Ultrasonido
Vías Urinarias

Nombre: AGR
Cédula: 1
Referencia: GINECOLOGIA
Realizado: 14-01-17
Diagnóstico de envío: Tenesmo vesical e/e.

Ambos riñones se observan de tamaño, forma y situación normal, sin alteración de la relación corticomedular.
RD mide: 107x39 mm con grosor cortical de 15 mm
RI mide: 95x57 mm con grosor cortical de 14 mm.

No se observan masas sólidas, quistes, litiasis, ectasias pielocaliciales ni colecciones peri renales.

Vejiga distendida, de paredes delgadas, sin vegetaciones ni engrosamientos focales, de contenido anecoico. Volumen inicial 265 cc. Residuo postmicción no significativo de 38 cc (14%).
No se observa líquido libre ni colecciones abdominales

Impresión Diagnóstica:

1. Estudio sin hallazgos patológicos.
2.

Dr. Ulloa Chavarría. **Dra. Laura Jiménez A**
Asistente Radiología e IM **Residente Radiología e IM**
Código 4201 **Código 7606**

Reporte de Ultrasonido

Abdomen

Nombre: ARI Cédula: 2

Referencia: cirugía general. Fecha: 14/01/ 2017

Motivo de envío: Ca de mama

Se observa el hígado de tamaño y ecoestructura normal, de bordes lisos, sin evidencia de lesiones focales por éste método

No hay dilatación de la vía biliar intra o extra hepática.

Vesícula biliar distendida, sin evidencia de engrosamiento parietal ni litiasis en su interior. Con pólipo en pared anterior de 1,6mm de diámetro. No se observa líquido perivesicular en este momento.

El bazo es de tamaño normal, conserva su ecogenicidad sin evidencia de lesiones focales

Páncreas de contornos lisos conserva su ecogenicidad, sin evidencia de lesiones focales

Retroperitoneo para-aórtico sin evidencia de masas ni conglomerados de adenopatías.

Ambos riñones se observan de tamaño, forma y situación normal, sin alteración de la relación corticomedular ni de la ecogenicidad cortical.

Se aprecia quiste parapielico simple en tercio inferior del riñón izquierdo de 18x20mm.

No se observan masas sólidas, litiasis, ectasias pielocaliciales ni colecciones peri renales.

Vejiga vacía no valorable.

No se observa líquido libre ni colecciones intrabdominales.

IDX:

1. **Sin evidencia de lesiones que sugieran metástasis por éste método al presente control.**
2. **Quiste parapielico en riñón izquierdo.**
3. **Pólipo vesicular.**

Dra. Laura Jiménez **Dr. Johnny Ulloa Ch**

Radiología e I.M. Código: 7606 **Radiología e I.M. Código 4201**

Reporte de Ultrasonido
Cuello

Nombre: ASC
Cédula: 2
Referencia: CIRUGIA GENERAL
Fecha: 24-03-2017
Motivo de envío: BMN operado, con tejido residual en LTD en control, a valorar crecimiento.

Con Transductor de alta frecuencia se explora la cara anterior del cuello.
Se observa tejido tiroideo homogéneo en topografía del lóbulo tiroideo derecho, que mide 17x10x8,5 mm, para un volumen no mayor a 1cc.
Hacia la región del istmo se documenta una formación redondeada, heterogénea pero predominantemente ecogénica, avascular, que genera sombra acústica posterior, la cual mide 8x4mm, compatible con granuloma.
Lecho quirúrgico del lóbulo tiroideo izquierdo sin evidencia de tejido residual ni nódulos.
Glándulas submandibulares y lóbulos superficiales de ambas parótidas sin alteraciones.
No se observan adenopatías atípicas, ni masas en las regiones cervicales valoradas.

Impresión:

1. Tejido tiroideo residual en topografía del lóbulo tiroideo derecho no mayor a 1cc de volumen.
2. Imagen compatible con granuloma en lecho del istmo, como descrito.
3. Lecho quirúrgico del lóbulo izquierdo libre.

Dra. Laura Jiménez **Dr. Johnny Ulloa Ch**
Radiología e I.M. Código: 7606 **Radiología e I.M. Código 4201**

Reporte de Ultrasonido

Vías Urinarias Hombre

Nombre: BLE

Cédula: 2

Referencia: urología

Realizado: 01-02-2017

Motivo de envío: ilegible

Ambos riñones se observan de tamaño, forma y situación conservada, con adecuada diferenciación corticomedular, el derecho mide: 111x51mm, con grosor cortical de 13mm, el izquierdo mide: 105x51mm, con grosor cortical de 14mm. Sin evidencia de focalizaciones sugestivas de masas sólidas, quistes, litos.

No se observa ectasia pielocalicial, ni colecciones perirrenales.

Vejiga parcialmente distendida (paciente refiere incontinencia), lo cual limita su valoración, sin embargo, no se observan francas masas, muestra contenido líquido anecoico. Volumen inicial 101cc. Residuo postmicción 44cc (43%).

Próstata de contornos lobulados, de aspecto heterogéneo, aumentada de tamaño, con proyección intravesical, de 62cc de volumen, la cual presenta en el lóbulo izquierdo, hacia la región anterior, un nódulo sólido, hipoecoico, de bordes bien delimitados, avascular, que mide 13x14mm, por lo que se sugiere complementar estudios.

No se observa líquido libre ni colecciones abdominales

Impresión Diagnóstica:

1. Crecimiento prostático, 62cc de volumen.
2. Nódulo en lóbulo prostático izquierdo, se sugiere complementar estudios.
3. Residuo postmicción significativo (43%).
4. Resto como descrito.

Dra. Laura Jiménez **Dr. Johnny Ulloa Ch**

Radiología e I.M. Código 7606 **Radiología e I.M. Código: 4201**

Reporte de Ultrasonido

Abdomen

Nombre: BSJL Cédula: 2

Referencia: Medicina interna Fecha: 11-02-2017

Motivo de envío: Esteatosis hepática

Se observa el hígado de tamaño conservado, de bordes lisos, regulares, con aumento difuso de la ecogenicidad por esteatosis moderada, sin evidencia de focalizaciones sugestivas de nódulos ni masas.

No hay dilatación de la vía biliar intra o extra hepática.

Ausencia quirúrgica de la vesícula biliar.

El bazo es de tamaño normal, conserva su ecogenicidad sin evidencia de lesiones focales.

Páncreas de contornos lisos, con aumento difuso de la ecogenicidad por depósito graso, sin evidencia de lesiones focales.

Retroperitoneo vascular y ganglionar sin lesiones evidentes.

Ambos riñones se observan de tamaño, forma y situación normal, sin alteración de la relación corticomedular ni de la ecogenicidad cortical.

No se observan masas sólidas, litiasis, ectasias pielocaliciales ni colecciones peri renales.

Vejiga distendida sin francas alteraciones.

Se aprecia distensión del marco colónico.

No se observa líquido libre ni colecciones intrabdominales al presente control.

IDX:

1. **Esteatosis hepática moderada.**
2. **Páncreas con depósito graso**
3. **Resto como descrito.**

Dra. Laura Jiménez **Dr. Johnny Ulloa Ch**

Radiología e I.M. Código: 7606 **Radiología e I.M. Código 4201**

Reporte de Ultrasonido

Cuello

Nombre: BBB

Cédula: 5

Referencia: cirugía general.

Fecha: 14/01/2017

Motivo de envío: Nódulo tiroideo.

Con Transductor de alta frecuencia se explora la cara anterior del cuello.

Glándula tiroidea de forma y tamaño normal. Es de contornos regulares y de textura homogénea, que muestra en lóbulo izquierdo, adyacente al istmo un nódulo mixto de bordes bien delimitados, avascular, sin cápsula ni calcificaciones, que mide 21x11mm, el cual se sugiere comparar con estudio previo.

LTD mide: 30x12x10mm, para un volumen de 2cc.

LTI mide: 27x9x11mm, para un volumen de 1,3cc.

Istmo: 2,5mm

Glándulas submandibulares y lóbulos superficiales de ambas parótidas sin alteraciones.

No se aprecian adenopatías atípicas. Ni masas en el resto de las regiones cervicales valoradas.

Impresión:

1. Nódulo tiroideo izquierdo, como descrito, el cual se sugiere comparar con estudio previo.
2. Resto como descrito.

Dr. Ulloa Chavarría. **Dra. Laura Jiménez A**

Asistente Radiología e IM **Residente Radiología e IM**

Código 4201 **Código 7606**

Reporte de Ultrasonido
Cuello

Nombre: BPM
Cédula: 2
Referencia: Alfaro Ruiz
Fecha: 04-04-2017.

Con Transductor de alta frecuencia se explora la cara anterior del cuello.

Glándula tiroidea aumentada de tamaño, de textura homogénea, sin evidencia de lesiones focales.
LTD mide: 45x13x15mm
LTI mide: 42x12x14mm.

No se observan focalizaciones sólidas o quísticas.
Glándulas submandibulares y lóbulos superficiales de ambas parótidas sin alteraciones.
No se observan adenomegalias locales.
Músculos y estructuras vasculares conservadas.

Impresión:

1. Bocio difuso.

Dra. Jiménez
Radiología e I.M.
Código 7606

Dr. Johnny Ulloa Ch
Radiología e IM
Código 4201

Reporte de Ultrasonido
Cuello

Nombre: BMMT
Cédula: 1
Referencia: Clínica del dolor, HCLVV
Fecha: 07-01-2017
Motivo de envío: masa palpable en cuello.

Con Transductor de alta frecuencia se explora la cara anterior del cuello.

Glándula tiroidea de tamaño conservado, de contornos levemente lobulados, de aspecto leñoso, pseudonodular difuso, en relación a cambios por tiroiditis crónica, sin apreciarse imágenes de sospecha al momento.
LTD mide: 40x16x11mm, para un volumen de 3,9cc
LTI mide: 37x14x11mm, para un volumen de 2,9cc
Istmo: 4mm

Glándulas submandibulares y lóbulos superficiales de ambas parótidas sin alteraciones.

No hay masas en el resto del cuello ni adenopatías atípicas.

Impresión:

1. TIRADS 3. Hallazgos compatibles con cambios por tiroiditis crónica.

Dr. Ulloa Chavarría.
Asistente Radiología e IM
Código 4201

Dra. Laura Jiménez A
Residente Radiología e IM
Código 7606

Reporte de Ultrasonido
Cuello

Nombre: BPMA
Cédula: 6
Referencia: Consulta Empleados, HCLVV
Fecha: 22-04-2017
Motivo de envío: Masa en cuello.

Con Transductor de alta frecuencia se explora la cara anterior del cuello.
LTD mide: 47x16x15mm, para un volumen de 5,7cc.
LTI mide: 34x17x18mm, para un volumen de 5,5cc.
Istmo: 2,7mm.

Glándula tiroidea de forma, tamaño y vascularidad conservadas, contornos regulares y de textura homogénea, sin evidencia de lesiones focales sólidas o quísticas.
Glándulas submandibulares y lóbulos superficiales de ambas parótidas sin alteraciones.
No se observan adenopatías atípicas, ni masas en las regiones cervicales valoradas.
Se explora en forma intencionada la región supraclavicular izquierda, zona donde refiere la paciente haberse palpado abultamiento en ocasión previa, sin evidencia de nódulos ni masas en dicha región por éste método.

Impresión:

1. Estudio sin evidencia de hallazgos patológicos.

Dra. Laura Jiménez
Radiología e I.M. Código 7606

Dr. Johnny Ulloa Ch
Radiología e I.M. Código: 4201

Reporte de Ultrasonido
Cuello

Nombre: BVR. Cédula: 2
Referencia: Cirugía general. Fecha: 14/01/2017
Motivo de envío: Control por nódulo de tiroides.

Con Transductor de alta frecuencia se explora la cara anterior del cuello.
Glándula tiroidea de forma conservada. Es de contornos regulares, ligeramente lobulados, de textura heterogénea, en relación con cambios crónicos, sin evidencia de focalizaciones.
LTD mide: 43x13x13mm, para un volumen de 3,8cc
LTI mide: 34x11x11mm, para un volumen de 2,4cc.
Istmo: 2,7mm
Glándulas submandibulares y lóbulos superficiales de ambas parótidas sin alteraciones.
No se observan masas en las regiones cervicales valoradas.
Se observan varias adenomegalias en hemicuello izquierdo, el menos tres sobre el nivel I, la mayor de 13x6mm. Se aprecia otra adyacente al lóbulo tiroideo izquierdo, ésta de 30x10mm. Llama la atención que a pesar de conservar el hilio graso, estas presentan aumento del grosor cortical, por lo que se sugiere correlación histológica de no haberse realizado previamente.

Impresión:

1. Adenomegalias en hemicuello izquierdo, como descritas.
2. Cambios en relación a tiroiditis crónica.

Dr. Ulloa Chavarría. **Dra. Laura Jiménez A**
Asistente Radiología e IM **Residente Radiología e IM**
Código 4201 **Código 7606**

Reporte de Ultrasonido
Abdomen

Nombre: BAPA
Cédula: 2
Referencia: Urología
Fecha: 23/12/2016

Hígado de bordes regulares y de tamaño normal, sin evidencia de lesiones focales sólidas ni dilatación de las vías biliares.

Vesícula biliar distendida, sin cambios inflamatorios ni litiasis.
Páncreas normal.
Retroperitoneo paraaórtico y paraíliaco sin evidencia de grandes masas ni conglomerados de adenopatías.
Bazo de normal aspecto ecográfico mide 98mm.

Riñón izquierdo sin alteraciones mide 103x53mm. Riñón derecho sin alteraciones mide 113x40, observándose pelvis extra renal como variante anatómica.
Vejiga distendida, con contenido anecoico y paredes lisas con un volumen de 212cc.

Próstata de contornos regulares, de textura homogénea para un volumen de 13cc.
No hay ascitis.

Impresión diagnostica:

1. Sin evidencia de metástasis por este método.

Dra. Laura Jiménez
Radiología e I.M. Código: 7606

Dr. Johnny Ulloa Chavarría
Radiología e I.M. Código: 4201

Reporte de Ultrasonido

Abdomen

Nombre: BDR Cédula: 3. Referencia: Hospital México Fecha: 04-02-2017

Motivo de envío: Antecedente de Ca de colon operado y resección de metástasis hepáticas.

Estudio limitado por interposición de gas intestinal, bajo dicha condición se valora el hígado por vía intercostal, el cual se encuentra aumentado de tamaño, con lóbulo derecho de 179mm de longitud, de bordes lisos, regulares, con aumento difuso de la ecogenicidad en relación a esteatosis moderada, sin evidencia de focalizaciones sugestivas de nódulos ni masas por éste método al momento.

No hay dilatación de la vía biliar intra o extra hepática. Ausencia quirúrgica de la vesícula biliar.

El bazo es de tamaño normal, conserva su ecogenicidad sin evidencia de lesiones focales. Páncreas valorable en cabeza, de contornos lisos conserva su ecogenicidad, sin evidencia de lesiones focales. Cuerpo y cola pancreáticas no valorables por interposición de gas intestinal.

Retroperitoneo para-aórtico y parailiaco sin evidencia de masas ni conglomerados de adenopatías.

Ambos riñones se observan de tamaño, forma y situación normal, sin alteración de la relación corticomedular ni de la ecogenicidad cortical. Se observa quiste cortical simple en polo renal superior izquierdo de 36x32mm. No se observan masas sólidas, litiasis, ectasias pielocaliciales ni colecciones peri renales. Vejiga parcialmente distendida sin francas alteraciones.

No se observa líquido libre ni colecciones intrabdominales al presente control

IDX:

1. **Hepatomegalia + Esteatosis hepática moderada. Sin evidencia de focalizaciones que sugieran metástasis por este método al presente control.**
2. **Quiste simple renal izquierdo.**

Dra. Laura Jiménez **Dr. Johnny Ulloa Chavarría**

Radiología e I.M. Código: 7606 **Radiología e I.M. Código: 4201**

Reporte de Ultrasonido
Vías Urinarias Hombre

Nombre: BHA
Cédula: 9
Referencia: urología
Realizado: 02-04-2017
Motivo de envío: prostatismo

Ambos riñones se observan de tamaño, forma y situación conservada, con adecuada diferenciación corticomedular, el derecho mide: 102x44mm, con grosor cortical de 13mm, el izquierdo mide: 90x52mm, con grosor cortical de 15mm. Sin evidencia de focalizaciones sugestivas de masas sólidas, quistes, litos.
No se observa ectasia pielocalicial, ni colecciones perirrenales.
Vejiga parcialmente distendida, lo cual limita su valoración, con volumen inicial de 182cc, en lo visualizado, se observan las paredes engrosadas, trabeculadas en relación a vejiga de esfuerzo.
Próstata de aspecto heterogéneo, aumentada de tamaño de 48cc de volumen, la cual muestra proyección intravesical.
Residuo postmicción muestra misma cantidad de volumen inicial, paciente refiere haber miccionado.
No se observa líquido libre ni colecciones abdominales

Impresión Diagnóstica:

1. Cambios en relación a vejiga de esfuerzo.
2. Importante cantidad de residuo postmicción, como descrito.
3. Crecimiento prostático, 48cc de volumen.

Dra. Laura Jiménez
Radiología e I.M. Código: 7606

Dr. Johnny Ulloa Ch
Radiología e I.M. Código 4201

Reporte de Ultrasonido
Vías Urinarias hombre

Nombre: BSJL
Cédula: 2
Referencia: Urología
Realizado: 23/12/2016

Riñón izquierdo mide 106x53x51mm, (LXAPXT grosor cortical) de 12,7mm de aspecto sonográfico conservado, de forma y situación normal. Sin evidencia de nódulos ni masas.
Riñón derecho mide 101x40x42mm, grosor cortical de 12,4mm, se observa focalización redondeada, de bordes bien definidos, isoecoica con la corteza renal, que impresiona sólida, la cual asocia escasa señal de flujo al Doppler color, con refuerzo acústico posterior, adyacente y en íntimo contacto con el polo inferior, sin lograr definir franco plano de clivaje por lo que impresiona depender del mismo. Se sugiere complementar con TC para una mejor caracterización.
No hay dilatación pielocalicial.
Vejiga distendida, con contenido líquido anecoico, de paredes delgadas, regulares, con 632cc de volumen al momento del estudio.
Residuo postmicción 70cc (11%).
Próstata de textura homogénea, con cambios postquirúrgicos de 18cc de volumen.

Impresión Diagnóstica:

1. Formación de aspecto solido que impresiona depender del riñón derecho, como descrita, a complementar con TC.
2. Resto como descrito.

Dra. Laura Jiménez **Dr. Johnny Ulloa Chavarría**
Radiología e I.M. Código: 7606 **Radiología e I.M. Código: 4201**

Reporte de Ultrasonido
Cuello

Nombre: BSD
Cédula: 1
Referencia: CIRUGIA GENERAL
Fecha: 04-02-2017
Motivo de envío: A/D Linfoma

Con Transductor de alta frecuencia se explora la cara anterior del cuello.
LTD mide: 31x11x13mm, para un volumen de 2,4cc.
LTI mide: 31x10x14mm, para un volumen de 2,2cc.
Istmo: 1,6mm.
Glándula tiroidea de forma, tamaño y vascularidad conservadas, contornos regulares y de textura homogénea, sin evidencia de lesiones focales sólidas o quísticas.
Glándulas submandibulares y lóbulos superficiales de ambas parótidas sin alteraciones.
Se aprecian varios ganglios de aspecto reactivo, bilaterales, uno en nivel V izquierdo de 12x4mm y dos en nivel II derecho de 15x8mm y 10x5mm respectivamente.
No se observan adenopatías atípicas, ni masas en las regiones cervicales valoradas.

Impresión:

1. Ganglios de aspecto reactivo, bilaterales.
2. Resto del estudio sin particularidades.

Dra. Laura Jiménez **Dr. Johnny Ulloa Ch**
Radiología e I.M. Código 7606 **Radiología e I.M. Código: 4201**

Reporte de Ultrasonido

Abdomen

Nombre: BMA. Cédula: 2

Referencia: cirugía general Fecha: 12-02-2017

Motivo de envío: Ca de mama, quiste hepático.

Se observa el hígado aumentado de tamaño, de 162mm longitudinal derecho, con ecoestructura conservada, de bordes lisos, regulares, en el cual se aprecia quiste simple de 23x16mm en segmento VI, sin apreciar focalizaciones sólidas por este método. No hay dilatación de la vía biliar intra o extra hepática. Colédoco de 5,6mm de diámetro.

Vesícula biliar distendida, de paredes delgadas, regulares, con barro litogénico, móvil en su interior. No se observa líquido perivesicular en este momento.

El bazo es de tamaño normal, conserva su ecogenicidad sin evidencia de lesiones focales. Páncreas de contornos lisos conserva su ecogenicidad, sin evidencia de lesiones focales

Retroperitoneo vascular y ganglionar sin lesiones evidentes.

Ambos riñones se observan de tamaño, forma y situación normal, de contornos lobulados, sin alteración de la relación corticomedular ni de la ecogenicidad cortical.

Se aprecia quiste cortical simple en tercio superior del riñón derecho de 6mm.No se observan masas sólidas, litiasis, ectasias pielocaliciales ni colecciones peri renales. Vejiga vacía no valorable.

No se observa líquido libre ni colecciones intrabdominales al presente control.

IDX:

1. Hepatomegalia homogénea

2. Quiste hepático simple.

3. Barro biliar litogénico.

4. Quiste simple renal derecho.

Dra. Laura Jiménez **Dr. Johnny Ulloa Ch**

Radiología e I.M. Código: 7606 **Radiología e I.M. Código 4201**

Reporte de Ultrasonido
Vías Urinarias hombre

Nombre: **BRO**
Cédula: **2**
Referencia: **Urología**
Realizado: **28-12-2016**

Motivo de envío: Prostatismo.

Ambos riñones se observan de tamaño, forma y situación conservada, sin alteración de la relación corticomedular. El derecho mide 102x43x46mm.con grosor cortical de 11mm El izquierdo mide 98x58x53mm, grosor cortical 13mm. No se observan masas sólidas, quísticas, ni litos.
No hay dilatación pielocalicial.

Vejiga parcialmente distendida, 243cc de volumen al momento del estudio, de paredes regulares, con contenido líquido anecoico, sin evidencia de francos engrosamientos parietales, ni masas al momento. Residuo postmicción 92cc (38%).
Próstata de aspecto homogéneo, aumentada de tamaño, mide 49x62x52mm LXAPXT, para un volumen de 82cc.

Impresión Diagnóstica:
1. Crecimiento prostático, 82cc de volumen.
2. Residuo postmicción significativo (38%).
3. Resto como descrito.

Dra. Laura Jiménez **Dr. Johnny Ulloa Chavarría**
Radiología e I.M. Código: 7606 **Radiología e I.M. Código: 4201**

Reporte de Ultrasonido

Cuello

Nombre: BMR. Cédula: 2

Referencia: CIRUGIA GENERAL. Fecha: 07/01/2017

Motivo de envío: a descartar crecimiento.

Con Transductor de alta frecuencia se explora la cara anterior del cuello.

Glándula tiroidea de forma y tamaño normal. Es de contornos regulares y de textura homogénea.

LTD mide: 37x15x16mm, para un volumen de 4,7cc. LTI mide: 38x12x10mm, para un volumen de 2,3cc. Istmo: 2,2mm

Se aprecian varios nódulos espongiformes bilaterales, no mayores a 3,5mm de diámetro.

En lóbulo tiroideo derecho se visualiza nódulo sólido, isoecoico, de bordes bien delimitados, con calcificación grosera en su interior, el cual mide 9,6x6mm, con biopsia previa negativa por malignidad según refiere la paciente, no se cuenta con estudio previo para valoración comparativa, se sugiere correlacionar con el mismo y de existir cambios se sugiere nuevo BAAF.

Glándulas submandibulares y lóbulos superficiales de ambas parótidas sin alteraciones.

No hay adenopatías atípicas. Ni masas en las regiones cervicales valoradas.

Impresión:

1. Nódulo en lóbulo tiroideo derecho, como descrito.
2. Nódulos espongiformes bilaterales de características no sospechosas.

Dr. Ulloa Chavarría. **Dra. Laura Jiménez A**

Asistente Radiología e IM **Residente Radiología e IM**

Código 4201 **Código 7606**

Reporte de Ultrasonido
Cuello

Nombre: BRC
Cédula: 2
Referencia: EBAIS
Fecha: 19-03-2017
Motivo de envío: Adenopatías cervicales.

Con Transductor de alta frecuencia se explora la cara anterior del cuello.

LTD mide: 44x12x16mm, para un volumen de 4,5cc.

LTI mide: 40x11x16mm, para un volumen de 3,8cc.

Istmo: 3,1mm.

Glándula tiroidea de forma, tamaño y vascularidad conservadas, contornos regulares y de textura homogénea, en la cual se aprecia nódulo espongiforme bilateral que miden 5mm cada uno.

Glándulas submandibulares y lóbulos superficiales de ambas parótidas sin alteraciones.

No se observan adenopatías atípicas, ni masas en las regiones cervicales valoradas.

Impresión:

1. TIRADS 2 hallazgos de características benignas.

Dra. Laura Jiménez
Radiología e I.M. Código: 7606

Dr. Johnny Ulloa Ch
Radiología e I.M. Código 4201

Reporte de Ultrasonido

Cuello

Nombre: BCC. Cédula: 2

Referencia: cirugía general. Fecha: 28-01-2017

Motivo de envío: control por BMN

Con Transductor de alta frecuencia se explora la cara anterior del cuello.

LTD mide: 50x13x15mm, para un volumen de 5,2cc

LTI mide: 48x15x13mm, para un volumen de 4,6cc

Istmo: 1,7mm

Glándula tiroidea de forma y tamaño conservado, de contornos regulares, con parénquima homogéneo, observándose en lóbulo izquierdo un nódulo sólido, isoecoico, de bordes bien delimitados, avascular, que mide 8x5mm, al cual según refiere la paciente se le realizó biopsia, negativa por malignidad, se sugiere correlacionar con estudio previo. Se aprecian además varios nódulos espongiformes en lóbulo derecho de hasta 4mm, da características no sospechosas.

Glándulas submandibulares y lóbulos superficiales de ambas parótidas sin alteraciones.

No se observan adenopatías atípicas, ni masas en el resto de las regiones cervicales valoradas.

Impresión:

1. Nódulos tiroideos, como descritos

Dra. Laura Jiménez
Radiología e I.M. Código 7606

Dr. Johnny Ulloa Ch
Radiología e I.M. Código: 4201

Reporte de Ultrasonido

Vías Urinarias Hombre

Nombre: BCJ

Cédula: 2

Referencia: medicina familiar

Realizado: 01-02-2017

Motivo de envío: hiperplasia prostática

Ambos riñones se observan de tamaño, forma y situación conservada, con adecuada diferenciación corticomedular, el derecho mide: 108x50mm, con grosor cortical de 16mm, el izquierdo mide: 103x53mm, con grosor cortical de 19mm. Sin evidencia de focalizaciones sugestivas de masas sólidas, quistes, litos.

No se observa ectasia pielocalicial, ni colecciones perirrenales.

Vejiga distendida, de paredes delgadas, regulares, sin vegetaciones ni engrosamientos focales, de contenido anecoico. Volumen inicial 234 cc. Residuo postmicción 92cc (39%).

Próstata de aspecto homogéneo, de bordes regulares, aumentada de tamaño, de 25 cc de volumen.

No se observa líquido libre ni colecciones abdominales

Impresión Diagnóstica:

1. Residuo postmicción significativo, 39%.
2. Crecimiento prostático, 25cc de volumen.

Dra. Laura Jiménez
Radiología e I.M. Código 7606

Dr. Johnny Ulloa Ch
Radiología e I.M. Código: 4201

Reporte de Ultrasonido
Cuello

Nombre: BPMA
Cédula: 9
Referencia: La Paz
Fecha: 30-03-2017
Motivo de envío:
Con Transductor de alta frecuencia se explora la cara anterior del cuello.

Glándula tiroidea levemente aumentada de tamaño de textura homogénea, sin evidencia de lesiones focales.
LTD mide: 35x10x13mm.
LTI mide: 35x9x14mm.

No se observan focalizaciones quísticas o sólidas.
No se observan adenomegalias locales.
Músculos y estructuras vasculares conservadas.

Impresión:

1. Bocio difuso.

Dra. Jiménez
Radiología e I.M.
Código 7606

Dr. Johnny Ulloa Ch
Radiología e IM
Código 4201

Reporte de Ultrasonido

Vías Urinarias Hombre

Nombre: CBM

Cédula: 1

Referencia: urología

Realizado: 03-02-2017

Motivo de envío: prostatismo

Ambos riñones se observan de tamaño, forma y situación conservada, con adecuada diferenciación corticomedular, el derecho mide: 107x48mm, con grosor cortical de 12mm, el izquierdo mide: 101x52mm, con grosor cortical de 14mm. Sin evidencia de focalizaciones sugestivas de masas sólidas, quistes, litos.

No se observa ectasia pielocalicial, ni colecciones perirrenales.

Vejiga parcialmente distendida, con volumen inicial de 148 cc de valoración limitada, sin embargo, se aprecian las paredes engrosadas, trabeculadas, sugestivo de vejiga de esfuerzo, sin evidencia de francas masas, con contenido anecoico. Residuo postmicción de 103cc (69%).

Próstata de bordes regulares, homogénea, aumentada de tamaño de 69cc de volumen.

No se observa líquido libre ni colecciones abdominales

Impresión Diagnóstica:

1. Crecimiento prostático, 69cc de volumen.
2. Hallazgos sugestivos de vejiga de esfuerzo.
3. Residuo postmicción significativo, 69%.

Dra. Laura Jiménez **Dr. Johnny Ulloa Ch**

Radiología e I.M. Código 7606 **Radiología e I.M. Código: 4201**

Reporte de Ultrasonido

Abdomen

Nombre: CCP. Cédula: 2

Referencia: CIRUGIA GENERAL. Fecha: 10/01/2017

Se observa el hígado de tamaño y ecoestructura normal, de bordes lisos, sin evidencia de lesiones focales.

No hay dilatación de la vía biliar intra o extra hepática. Colédoco de 6,7mm.

Ausencia quirúrgica de la vesícula biliar.

El bazo es de tamaño normal, conserva su ecogenicidad sin evidencia de lesiones focales

Páncreas de contornos lisos conserva su ecogenicidad, sin evidencia de lesiones focales

Retroperitoneo vascular y ganglionar sin lesiones evidentes.

Ambos riñones se observan de tamaño, forma y situación normal, sin alteración de la relación corticomedular ni de la ecogenicidad cortical.

No se observan masas sólidas, litiasis, ectasias pielocaliciales ni colecciones peri renales.

Vejiga poco distendida sin francas alteraciones.

No se observa líquido libre ni colecciones intrabdominales.

IDX:

Estudio sin evidencia de alteraciones.

Dra. Jiménez Arredondo **Dr. Johnny Ulloa Ch**

Residente Radiología I.M **Radiología I.M**

COD 7606 **COD 4201**

Reporte de Ultrasonido
Cuello

Nombre: CCP
Cédula: 2
Referencia: CIRUGIA GENERAL
Fecha: 10/01/2017
Motivo de envío: En control por nódulo tiroideo.

Con Transductor de alta frecuencia se explora la cara anterior del cuello.
Glándula tiroidea de forma y tamaño conservado, de contornos lobulados, LTD mide: 47x16x20mm, para un volumen de 7,5cc
LTI mide: 45x17x18mm, para un volumen de 7,3cc
Istmo: 4,8mm
Se observan varios nódulos espongiformes de distribución difusa, bilateral, no mayores a los 5mm. Asocia además la presencia de dos nódulos mixtos, de bordes bien delimitados, con leve vascularidad periférica, uno en el lóbulo derecho de 14x13mm y el otro en el lóbulo izquierdo de 20x11mm, no se cuenta con estudio previo para valoración comparativa, en caso de existir modificación en las dimensiones de los mismos considerar BAAF.
Glándulas submandibulares y lóbulos superficiales de ambas parótidas sin alteraciones.
No hay adenopatías atípicas. Ni masas en las regiones cervicales.

Impresión:

1. Nódulos tiroideos, como descritos.

Dra. Jiménez Arredondo **Dr. Johnny Ulloa Ch**
Residente Radiología I.M **Radiología I.M**
COD 7606 **COD 4201**

Reporte de Ultrasonido

Cuello

Nombre: CRA

Cédula: 2

Referencia: CIRUGIA GENERAL

Fecha: 24-03-2017

Motivo de envío: A/D Neo de tiroides

Con Transductor de alta frecuencia se explora la cara anterior del cuello.

LTD mide: 48x14x17mm, para un volumen de 6,1cc.

LTI mide: 46x16x14mm, para un volumen de 5,4cc.

Istmo: 2,1mm.

Glándula tiroidea de forma, tamaño y vascularidad conservadas, contornos regulares y de textura homogénea, con quiste coloide en lóbulo derecho de 4mm, de características no sospechosas.

Glándulas submandibulares y lóbulos superficiales de ambas parótidas sin alteraciones.

No se observan adenopatías atípicas, ni masas en las regiones cervicales valoradas.

Impresión:

1. TIRADS 2. Hallazgos de características benignas.

Dra. Laura Jiménez
Radiología e I.M. Código: 7606

Dr. Johnny Ulloa Ch
Radiología e I.M. Código 4201

Reporte de Ultrasonido

Abdomen

Nombre: CSMG. Cédula: 2

Referencia: cirugía general Fecha: 02/02/2017

Motivo de envió: A/D Cólico renal.

Se observa el hígado de tamaño y ecoestructura normal, de bordes lisos, regulares, sin evidencia de lesiones focales por este método al presente estudio.

No hay dilatación de la vía biliar intra o extra hepática. Colédoco de 6mm de diámetro.

Vesícula biliar distendida, sin evidencia de engrosamiento parietal ni litiasis en su interior. No se observa líquido perivesicular en este momento.

El bazo es de tamaño normal, conserva su ecogenicidad sin evidencia de lesiones focales

Páncreas de contornos lisos conserva su ecogenicidad, sin evidencia de lesiones focales

Retroperitoneo sin evidencia de masas ni conglomerados de adenopatías.

Ambos riñones se observan de tamaño, forma y situación normal, sin alteración de la relación corticomedular ni de la ecogenicidad cortical.

No se observan masas sólidas, litiasis, ectasias pielocaliciales ni colecciones peri renales.

Vejiga vacía no valorable.

No se observa líquido libre ni colecciones intrabdominales.

IDX:

Estudio sin evidencia de hallazgos patológicos.

Dra. Laura Jiménez **Dr. Johnny Ulloa Ch**

Radiología e I.M. Código 7606 **Radiología e I.M. Código: 4201**

Reporte de Ultrasonido

Abdomen

Nombre: CTZ Cédula: 2

Referencia: cirugía general Fecha: 01/02/2017

Motivo de envío: CA de recto operado, A/D Metástasis

Se observa el hígado de tamaño y ecoestructura normal, de bordes lisos, sin evidencia de lesiones focales por este método.

No hay dilatación de la vía biliar intra o extra hepática. Vesícula biliar distendida, de paredes delgadas, regulares, sin evidencia de engrosamiento parietal ni litiasis en su interior. Se observa en la pared vesicular varios focos ecogénicos con artefacto en cola de cometa, en relación a colesterolosis. No se observa líquido perivesicular en este momento.

El bazo es de tamaño normal, conserva su ecogenicidad sin evidencia de lesiones focales. Páncreas de contornos lisos conserva su ecogenicidad, sin evidencia de lesiones focales

Retroperitoneo para-aórtico y parailiaco sin evidencia de masas ni conglomerados de adenopatías.

Ambos riñones se observan de tamaño, forma y situación normal, sin alteración de la relación corticomedular ni de la ecogenicidad cortical. No se observan masas sólidas, litiasis, ectasias pielocaliciales ni colecciones peri renales.

Vejiga vacía no valorable.

No se observa líquido libre ni colecciones intrabdominales.

IDX:

1. Hallazgos en relación a colesterolosis.
2. Sin evidencia de metástasis por éste método al presente control.
3. Resto como descrito.

Dra. Laura Jiménez **Dr. Johnny Ulloa Ch**

Radiología e I.M. Código 7606 **Radiología e I.M. Código: 4201**

Reporte de Ultrasonido
Vías Urinarias hombre

Nombre: **CCG**
Cédula: **4**
Referencia: **Urología**
Realizado: **28-12-2016**

Motivo de envío: Prostatismo.

Ambos riñones se observan de tamaño, forma y situación conservada, con contornos lobulados, con adecuada relación corticomedular. El derecho mide 102x40x52mm. El izquierdo mide 106x53x47mm. Ambos con grosor cortical conservado de 12mm. No se observan masas sólidas, quistes, ni litos.
No hay dilatación pielocalicial.

Vejiga parcialmente distendida, 193cc de volumen al momento del estudio, lo cual limita su valoración, sin embargo no se aprecian francas masas. Residuo postmicción no significativo (11cc).
Próstata de aspecto homogéneo, mide 26x43x31mm LXAPXT, para un volumen de 18cc.

Impresión Diagnóstica:

1. Estudio sin evidencia de hallazgos patológicos, en lo valorable.

Dra. Laura Jiménez **Dr. Johnny Ulloa Chavarría**
Radiología e I.M. Código: 7606 **Radiología e I.M. Código: 4201**

Reporte de Ultrasonido
Cuello

Nombre: CCM
Cédula: 2
Referencia: EBAIS Palmares
Fecha: 22-04-2017
Motivo de envío: A/D Patología tiroidea

Con Transductor de alta frecuencia se explora la cara anterior del cuello.
LTD mide: 53x13x18mm, para un volumen de 6,2cc.
LTI mide: 49x12x16mm, para un volumen de 4,8cc.
Istmo: 2,7mm.
Glándula tiroidea de forma, tamaño y vascularidad conservadas, contornos regulares, de textura levemente heterogénea, por lo que se sugiere control sonográfico en 6 meses. No se evidencian lesiones focales sólidas o quísticas al presente estudio.
Glándulas submandibulares y lóbulos superficiales de ambas parótidas sin alteraciones.
No se observan adenopatías atípicas, ni masas en las regiones cervicales valoradas.

Impresión:

1. Glándula tiroides levemente heterogénea, por lo que se sugiere control sonográfico en 6 meses.
2. Resto del estudio sin particularidades.

Dra. Laura Jiménez **Dr. Johnny Ulloa Ch**
Radiología e I.M. Código 7606 **Radiología e I.M. Código: 420**

Reporte de Ultrasonido
Vías Urinarias Mujer

Nombre: CDAI
Cédula: 1
Referencia: Calle Valverde
Realizado: 30-03-2017

Vejiga vacía.

Ambos riñones se observan de forma, tamaño y posición normal, conservan su relación corticomedular así como su grosor y su ecogenicidad cortical.

No se observan litiasis, quistes, masas, ectasias pielocaliciales ni colecciones renales.

Impresión Diagnóstica:

1. Estudio dentro de límites normales.

Dra. Jiménez
Radiología e I.M.
Código 7606

Dr. Johnny Ulloa Ch
Radiología e IM
Código 4201

Reporte de Ultrasonido

Abdomen

Nombre: CHJ. Cédula: 1

Referencia: cirugía general Fecha: 02-02-2017

Motivo de envío: a/d colelitiasis

Estudio limitado por condición de fondo del paciente e interposición de gas intestinal, bajo dichas condiciones se observa el hígado por vía intercostal, de tamaño conservado, de bordes lisos, con aumento difuso de la ecogenicidad por esteatosis moderada, sin evidencia de lesiones focales en lo valorable.

No hay dilatación de la vía biliar intrahepática. Vesícula biliar distendida, de paredes delgadas, regulares, con múltiples litos móviles en su interior que miden en promedio 3,5mm. No se observa líquido perivesicular en este momento.

El bazo es de tamaño normal, conserva su ecogenicidad sin evidencia de lesiones focales

Páncreas, vía biliar extrahepática y retroperitoneo no valorables por limitantes descritas previamente.

Ambos riñones se observan de tamaño, forma y situación normal, sin alteración de la relación corticomedular ni de la ecogenicidad cortical.

No se observan masas sólidas, litiasis, ectasias pielocaliciales ni colecciones peri renales.

Vejiga vacía no valorable.

No se observa líquido libre ni colecciones intrabdominales.

IDX:

1. **Esteatosis hepática moderada.**
2. **Colelitiasis**

Dra. Laura Jiménez **Dr. Johnny Ulloa Ch**

Radiología e I.M. Código 7606 **Radiología e I.M. Código: 4201**

Reporte de Ultrasonido

Cuello

Nombre: CBE

Cédula: 5

Referencia: Cardiología

Fecha: 07-01-2017

Motivo de envío: A/D Bocio

Con Transductor de alta frecuencia se explora la cara anterior del cuello.

Glándula tiroidea de forma y tamaño normal. Es de contornos regulares y de textura homogénea.

LTD mide: 44x15x17mm, para un volumen de 6cc

LTI mide: 44x15x16mm, para un volumen de 5,5cc

Istmo: 4mm

En lóbulo izquierdo se observa quiste coloide de 3mm.

No se observan focalizaciones sólidas.

Glándulas submandibulares y lóbulos superficiales de ambas parótidas sin alteraciones.

No hay adenopatías atípicas. Ni masas en las regiones cervicales.

Impresión:

1. TIRADS 2. Hallazgo de características benignas.

Dr. Ulloa Chavarría.	**Dra. Laura Jiménez A**
Asistente Radiología e IM	**Residente Radiología e IM**
Código 4201	**Código 7606**

Reporte de Ultrasonido

Cuello

Nombre: CHMC

Cédula: 2

Referencia: EBAIS

Fecha: 02-04-2017

Motivo de envío: Bocio difuso??

Con Transductor de alta frecuencia se explora la cara anterior del cuello.

LTD mide: 43x18x12 mm, para un volumen de 5cc.

LTI mide: 41x13,5x11 mm, para un volumen de 3cc.

Istmo: 3,9mm.

Glándula tiroidea de forma conservada, con lóbulo derecho prominente, de contornos lobulados y de textura heterogénea de aspecto leñoso, con ecogenicidad disminuida por la presencia de múltiples imágenes pseudonodulares, hipoecoicas de distribución difusa, en relación a cambios por tiroiditis crónica. No se visualizan francos nódulos ni masas al presente estudio.

Glándulas submandibulares y lóbulos superficiales de ambas parótidas sin alteraciones.

No se observan adenopatías atípicas, ni masas en las regiones cervicales valoradas.

Impresión:

1. TIRADS 2. Hallazgos en relación con tiroiditis crónica, se sugiere control sonográfico.

Dra. Laura Jiménez
Radiología e I.M. Código: 7606

Dr. Johnny Ulloa Ch
Radiología e I.M. Código 4201

Reporte de Ultrasonido

Abdomen

Nombre: CME

Cédula: 5

Referencia: Medicina Interna

Fecha: 11-02-2017

Motivo de envío: antecedente de quiste renal.

Se observa el hígado aumentado de tamaño, de 167mm en longitudinal derecho, el cual muestra aumento difuso de la ecogenicidad por esteatosis moderada, sin evidencia de lesiones focales por este método.
No hay dilatación de la vía biliar intra o extra hepática.

Vesícula biliar distendida, sin evidencia de engrosamiento parietal ni litiasis en su interior. No se observa líquido perivesicular en este momento.
El bazo es de tamaño normal, conserva su ecogenicidad sin evidencia de lesiones focales
Páncreas de contornos lisos, con aumento difuso de la ecogenicidad en relación a depósito graso, sin evidencia de lesiones focales
Retroperitoneo para-aórtico sin evidencia de masas.

Ambos riñones se observan de tamaño, forma y situación normal, el derecho mide 109x47mm, el izquierdo mide 133x61mm, mismos de contornos lobulados, con leve aumento de la ecogenicidad cortical en forma difusa, sin embargo conservan la diferenciación corticomedular. Dichos hallazgos podrían corresponder con cambios crónicos por lo que se sugiere correlacionar con laboratorios.
No se observan francas masas sólidas, litos, ni colecciones peri renales. Se aprecian varios quistes corticales simples dos en el riñón derecho el de mayor tamaño en polo superior de 16mm y uno en el polo renal superior izquierdo de 21mm. Llama la atención una formación quística, cortical, ubicada en polo inferior izquierdo, de contenido

anecoico, avascular, de paredes finas, que asocia calcificaciones groseras y un septo de hasta 4mm de espesor, mismo sin señal de flujo al Doppler color.

Vejiga poco distendida, no valorable.

No se observa líquido libre ni colecciones intrabdominales.

IDX:

1. **Hepatomegalia + esteatosis hepática moderada.**
2. **Hallazgos que podrían corresponder con cambios renales crónicos, por lo que se sugiere correlacionar con laboratorios.**
3. **Quiste complejo renal izquierdo, tipo Bosniak II, que debe correlacionarse con TC.**
4. **Quistes renales simples bilaterales.**
5. **Resto como descrito.**

Dra. Laura Jiménez
Radiología e I.M. Código: 7606

Dr. Johnny Ulloa Ch
Radiología e I.M. Código 4201

Reporte de Ultrasonido

Abdomen

Nombre: CVE Cédula: 5

Referencia: Hematología Hospital México Fecha: 22-04-2017

Motivo de envío: Bicitopenia e/e

Se observa el hígado aumentado de tamaño, de 160mm en longitudinal derecho, mismo de bordes lisos, regulares, con aumento difuso de la ecogenicidad en relación a esteatosis moderada, sin evidencia de focalizaciones sugestivas de nódulos ni masas por éste método.

No hay dilatación de la vía biliar intra o extra hepática. Colédoco de 7mm de diámetro. Ausencia quirúrgica de vesícula biliar.

El bazo es de tamaño normal, de 103mm de longitud, conserva su ecogenicidad sin evidencia de lesiones focales Páncreas de contornos lisos conserva su ecogenicidad, sin evidencia de lesiones focales

Retroperitoneo vascular y ganglionar sin lesiones evidentes.

Ambos riñones se observan de tamaño, forma y situación normal, el derecho de 94x36mm, el izquierdo de 99x44mm, ambos sin alteración de la relación corticomedular ni de la ecogenicidad cortical.

No se observan masas sólidas, litiasis, ectasias pielocaliciales ni colecciones peri renales.

Vejiga vacía no valorable. Ausencia quirúrgica de útero. No se aprecian francas masas pélvicas.

No se observa líquido libre ni colecciones intrabdominales al presente control.

IDX:

-Hepatomegalia + Esteatosis hepática moderada.

-Resto como descrito.

Dra. Laura Jiménez **Dr. Johnny Ulloa Ch**

Radiología e I.M. Código 7606 **Radiología e I.M. Código: 4201**

Reporte de Ultrasonido

Abdomen

Nombre: CCMJ Cédula: 2

Referencia: HCLVV Fecha: 10/05/2017

Motivo de envío: Dolor abdominal, Observación por litiasis.

Se observa el hígado de tamaño y ecoestructura conservada, sin evidencia de focalizaciones sugestivas de nódulos ni masas por éste método.

No hay dilatación de la vía biliar intra o extra hepática. Vesícula biliar distendida, sin evidencia de engrosamiento parietal ni litiasis en su interior. No se observa líquido perivesicular en este momento.

El bazo es de tamaño normal, conserva su ecogenicidad sin evidencia de lesiones focales

Páncreas de contornos lisos conserva su ecogenicidad, sin evidencia de lesiones focales

Retroperitoneo para-aórtico sin evidencia de masas.

Ambos riñones se observan de tamaño, forma y situación normal, sin alteración de la relación corticomedular ni de la ecogenicidad cortical.

No se observan masas sólidas, litiasis, ectasias pielocaliciales ni colecciones peri renales.

Vejiga vacía no valorable.

No se observa líquido libre ni colecciones intrabdominales al presente estudio.

IDX:

Estudio sin evidencia de hallazgos patológicos.

Dra. Jiménez **Dr. Johnny Ulloa**

Radiología e IM Código 7606 **Radiología e IM Código 4201**

Reporte de Ultrasonido
Vías Urinarias Mujer

Nombre: CBML
Cédula: 2
Referencia: urología
Realizado: 27-01-2017
Motivo de envío: hidronefrosis terminal derecha.

Riñón izquierdo se observa de tamaño, forma y situación conservada, sin alteración de la relación corticomedular, mide113x60 mm, con grosor cortical de 15 mm, sin evidencia de masas sólidas, quistes, litiasis, ectasias pielocaliciales ni colecciones peri renales.
Riñón derecho mide aproximadamente 137x67mm, con franco adelgazamiento cortical, en relación a cambios crónicos, asociado a importante dilatación pielocalicial, de hasta 96 mm de diámetro, mismo con contenido liquido anecoico, sin evidencia de masas por este método. Existe además dilatación uretral proximal sin poder determinar causa obstructiva al presente estudio.
Vejiga poco distendida, con 28cc de volumen, no valorable.
No se observa líquido libre ni colecciones abdominales al momento.

Impresión Diagnóstica:

Hallazgos en relación con cambios crónicos en riñón derecho, asociado a franca dilatación pielocalicial y uretral ipsilateral, sin causa obstructiva demostrable por este método al presente estudio.

Dra. Laura Jiménez
Radiología e I.M. Código 7606

Dr. Johnny Ulloa Ch
Radiología e I.M. Código: 4201

Reporte de Ultrasonido
Cuello

Nombre: CCM
Cédula: 2
Referencia: cirugía general
Fecha: 14/01/2017
Motivo de envío: control nódulo tiroideo.

Con Transductor de alta frecuencia se explora la cara anterior del cuello.
Glándula tiroidea de forma y tamaño normal. Es de contornos regulares y de textura homogénea, observándose un nódulo isoecoico, de bordes bien definidos, que muestra cápsula gruesa a su alrededor, éste ubicado en el lóbulo derecho, con señal de flujo al Doppler color hacia la periferia, mide 6,6x6,5 mm, sin estudio previo para comparar, el cual dadas sus características amerita correlación histológica.
LTD mide: 51x16x17mm, para un volumen de 7,5cc
LTI mide: 45x16x19mm, para un volumen de 6,9cc.
Istmo: 3,2mm
Glándulas submandibulares y lóbulos superficiales de ambas parótidas sin alteraciones.
No hay adenopatías atípicas. Ni masas en el resto de las regiones cervicales valoradas.

Impresión:

1. TIRADS 4B. Nódulo de características sospechosas en lóbulo tiroideo derecho, a correlacionar con histología.

Dr. Ulloa Chavarría. **Dra. Laura Jiménez A**
Asistente Radiología e IM **Residente Radiología e IM**
Código 4201 **Código 7606**

Reporte de Ultrasonido

Abdomen

Nombre: CBL Cédula: 2. Referencia: cirugía general Fecha: 04-02-2017

Motivo de envío: A/D hernia incisional

Se observa el hígado de tamaño y ecoestructura normal, de bordes lisos, regulares, sin evidencia de focalizaciones sugestivas de nódulos ni masas.

No hay dilatación de la vía biliar intra o extra hepática. Vesícula biliar distendida, de paredes delgadas, regulares, sin evidencia de litos ni masas en su interior. No se observa líquido perivesicular en este momento.

El bazo es de tamaño normal, conserva su ecogenicidad sin evidencia de lesiones focales. Páncreas de contornos lisos conserva su ecogenicidad, sin evidencia de lesiones focales

Retroperitoneo vascular y ganglionar sin lesiones evidentes.

Ambos riñones se observan de tamaño, forma y situación normal, sin alteración de la relación corticomedular ni de la ecogenicidad cortical.

Se aprecia quiste cortical simple en tercio medio del riñón izquierdo de 14mm. No se observan masas sólidas, litiasis, ectasias pielocaliciales ni colecciones peri renales.

Vejiga sobredistendida, con volumen de 640cc, con contenido líquido anecoico, con múltiples ecos finos flotantes en su interior, en relación a sedimento, a correlacionar con EGO. Presenta además engrosamiento difuso y trabeculación de la pared compatible con vejiga de esfuerzo. No se aprecian masas intravesicales.

Próstata de aspecto heterogéneo, de 14cc de volumen.

No se observa líquido libre ni colecciones intrabdominales al presente control.

No se aprecian francos defectos de pared al presente estudio.

IDX:

1. **Quiste simple renal izquierdo.**
2. **Hallazgos en relación con vejiga de esfuerzo, la cual muestra sedimento en su interior, por lo que se sugiere correlacionar con EGO.**

Dra. Laura Jiménez **Dr. Johnny Ulloa Ch**

Radiología e I.M. Código 7606 **Radiología e I.M. Código: 4201**

Reporte de Ultrasonido
Cuello

Nombre: CCF
Cédula: 2
Referencia: CIRUGIA GENERAL
Fecha: 22-04-2017
Motivo de envío: Nódulos tiroides.

Con Transductor de alta frecuencia se explora la cara anterior del cuello.
Ausencia quirúrgica del lóbulo tiroideo izquierdo, sin evidencia de tejido residual, nódulos ni masas en lecho quirúrgico.
Istmo: 2,5mm.
LTI mide: 27x9x9,2mm, para un volumen de 1,1cc, el cual muestra forma y vascularidad conservadas, contornos regulares y textura homogénea. Se observan dos nódulos contiguos, uno con leve disminución de la ecogenicidad, de 10x7mm y el otro ecogénico de 3,9x3mm, ambos de contornos bien delimitados, sin evidencia de calcificaciones, ni cápsula, con vascularidad periférica; no se cuenta con estudio previo para valoración comparativa.
Se aprecia además quiste coloide en istmo de 15x4,4mm.
Glándulas submandibulares y lóbulos superficiales de ambas parótidas sin alteraciones.
No se observan adenopatías atípicas, ni masas en las regiones cervicales valoradas.

Impresión:

1. Nódulos tiroideos como descritos, se sugiere comparar con estudio previo para determinar conducta a seguir.
2. Resto como descrito.

Dra. Laura Jiménez **Dr. Johnny Ulloa Ch**
Radiología e I.M. Código 7606 **Radiología e I.M. Código: 4201**

Reporte de Ultrasonido

Vías Urinarias Hombre

Nombre: CMM Cédula: 2

Referencia: urología. Realizado: 07/01/2017

Ambos riñones se observan de tamaño, forma y situación normal. RD mide: 103x35mm, con grosor cortical de 13mm. RI mide: 96x42mm, con grosor cortical de 13mm. Ambos sin alteración de la relación corticomedular.

No se observan masas sólidas, quistes, litiasis, ectasias pielocaliciales ni colecciones peri renales.

Vejiga distendida, con contenido líquido de predominio anecoico, con algunos ecos finos flotantes en su interior, en relación a sedimento, con volumen inicial de 220cc, de paredes engrosadas en forma difusa, trabeculadas de hasta 5mm de espesor, compatible con vejiga de esfuerzo. Llama la atención la presencia en la cavidad vesical de una formación redondeada, de bordes bien definidos, isoecoica con el parénquima prostático, que mide 30x31mm, que podría dadas sus características corresponder con una lobulación prostática de proyección intravesical, sin embargo, impresiona existir un plano de clivaje con la misma y la pared de la vejiga, por lo que no se puede descartar la posibilidad de una formación de origen vesical por éste método diagnóstico, se sugiere correlación endoscópica.

Próstata aumentada de tamaño de aspecto heterogéneo, de 47cc de volumen.

No se observa líquido libre ni colecciones abdominales.

Impresión Diagnóstica:

1. Hallazgo que podría corresponder con lobulación prostática de proyección intravesical como primera posibilidad, sin poder descartar una formación de origen vesical por éste método diagnóstico por lo que se sugiere complementar con endoscopía.

Dr. Ulloa Chavarría. **Dra. Laura Jiménez A**

Asistente Radiología e IM **Residente Radiología e IM**

Código 4201 **Código 7606**

Reporte de Ultrasonido
Vías Urinarias hombre

Nombre: **CVG**
Cédula: **2**
Referencia: **Urología**
Realizado: **17-12-2016**

Diagnóstico de envío: Hematuria macroscópica.

Ambos riñones se observan de tamaño, forma, vascularidad y situación conservada, con adecuada relación corticomedular, el RD mide 95x35mm y el RI mide 93x49mm. Ambos sin evidencia de nódulos sólidos, litos ni masas. Se observa quiste parapielico simple en polo renal inferior izquierdo de 18x18mm.
No se observa dilatación pielocalicial.
Vejiga parcialmente distendida, con 131cc de volumen al momento del estudio, lo cual limita su valoración, sin embargo, no se observan francas alteraciones.

Próstata de contornos regulares, de aspecto heterogéneo, que muestra calcificaciones groseras en su interior, la misma se encuentra aumentada de tamaño, con proyección intravesical, mide 35x50x43mm para un volumen de 38.3cc. No se observan francos nódulos al método.

Impresión Diagnóstica:

1. Quiste parapielico en riñón izquierdo.
2. Crecimiento prostático grado II, con 38.3cc de volumen.

Dra. Laura Jiménez **Dr. Johnny Ulloa Ch**
Radiología e I.M. Código 7606 **Radiología I.M Cod 4201**

Reporte de Ultrasonido
Vías Urinarias Hombre

Nombre: CCV
Cédula: 5
Referencia: UROLOGIA
Realizado: 25-02-2017
Motivo de envío: Prostatismo

Ambos riñones se observan de tamaño, forma y situación conservada, con adecuada diferenciación corticomedular, el derecho mide: 111x41mm, con grosor cortical de 12mm, el izquierdo mide: 106x56mm, con grosor cortical de 14mm. Sin evidencia de focalizaciones sugestivas de masas sólidas, ni litos.
Se aprecian dos quistes simples en riñón izquierdo, uno en tercio inferior, parapielico, de 10mm y el otro en polo superior cortical de 9mm.
No se observa ectasia pielocalicial, ni colecciones perirrenales.
Vejiga parcialmente distendida, lo que limita su valoración, sin embargo se aprecia de paredes regulares, sin francas vegetaciones, ni masas, de contenido anecoico. Volumen inicial 210cc. Residuo postmicción 10cc (4,7%).
Próstata de aspecto heterogéneo, con contornos regulares, de tamaño conservado, de 17cc de volumen.
No se observa líquido libre ni colecciones abdominales

Impresión Diagnóstica:

1. Quistes simples en riñón izquierdo.
2. Resto como descrito.

Dra. Laura Jiménez **Dr. Johnny Ulloa Ch**
Radiología e I.M. Código 7606 **Radiología e I.M. Código: 4201**

Reporte de Ultrasonido
Tiroides

Nombre: CDFM
Cédula: 2
Referencia: Cirugía
Realizado: 23/12/2016

Diagnóstico de envío: A descartar crecimiento.

Con Transductor de alta frecuencia se explora la cara anterior del cuello.

Lóbulo tiroideo izquierdo de contornos lobulados, mide 32x10x11mm (LxAPxT), para un volumen de 1,8cc, sin nódulos ni masas.
El lóbulo tiroideo derecho mide 35x12x13mm (LxAPxT), para un volumen de 2.9cc.
Istmo mide 1.8mm.
Glándula tiroidea de forma y tamaño conservado, de contornos regulares y de textura homogénea. Se observa un nódulo en el LTD, mixto, de predominio sólido, que mide 17x7x12mm, mismo de bordes bien definidos, con vascularidad periférica. Según paciente ya se le realizó biopsia, la cual resultó negativa por malignidad.
Glándulas submandibulares y parótidas conservadas.
No se observan adenopatías atípicas.
Impresión diagnóstica:

1. TIRADS 2: Nódulo en lóbulo tiroideo derecho, como descrito.

Dra. Laura Jiménez
Radiología e I.M. Código: 7606

Dr. Johnny Ulloa Chavarría
Radiología e I.M. Código: 4201

Reporte de Ultrasonido

Abdomen

Nombre: CGN **Cédula: 2**

Referencia: cirugía general **Fecha: 03-02-2017**

Motivo de envío: control Ca de colon.

Se observa el hígado aumentado de tamaño, de 162mm longitudinal derecho, con aumento difuso de la ecogenicidad por esteatosis moderada, sin evidencia de focalizaciones sugestivas de nódulos ni masas por este método.

No hay dilatación de la vía biliar intra o extra hepática.

Vesícula biliar distendida, de paredes delgadas, regulares, sin evidencia de litos ni masas en su interior. No se observa líquido perivesicular en este momento.

Bazo no visible.

Páncreas de contornos lisos conserva su ecogenicidad, sin evidencia de lesiones focales

Retroperitoneo vascular y ganglionar sin lesiones evidentes.

Ambos riñones se observan de tamaño, forma y situación normal, de contornos lobulados sin alteración de la relación corticomedular ni de la ecogenicidad cortical.

Se aprecian dos quistes corticales simples, uno en polo superior izquierdo de 9,5mm y el otro en tercio medio derecho de 15mm.

No se observan masas sólidas, litiasis, ectasias pielocaliciales ni colecciones peri renales.

Vejiga poco distendida no valorable.

No se observa líquido libre ni colecciones intrabdominales al presente control.

IDX:

1. **Hepatomegalia.**
2. **Esteatosis hepática moderada.**
3. **Quistes simples renales bilaterales.**

Dra. Laura Jiménez **Dr. Johnny Ulloa Ch**

Radiología e I.M. Código 7606 **Radiología e I.M. Código: 4201**

Reporte de Ultrasonido
Cuello

Nombre: CMI
Cédula: 2
Referencia: cirugía general
Fecha: 14/01/2017
Motivo de envío: Control por nódulos en tiroides.

Con Transductor de alta frecuencia se explora la cara anterior del cuello.

LTD mide: 40x22x19mm, para un volumen de 8,4cc
LTI mide: 27x14x13mm, para un volumen de 2,6cc.
Istmo: 5,2mm
Glándula tiroidea aumentada de tamaño, de contornos lobulados y de textura homogénea, con varios nódulos isoecoicos, de bordes bien delimitados, avasculares, de predominio derechos, en donde se encuentra el de mayor tamaño, que mide 13x11mm, a comparar con estudio previo.

Glándulas submandibulares y lóbulos superficiales de ambas parótidas sin alteraciones.

No se aprecian adenopatías atípicas, ni masas en las regiones cervicales valoradas.

Impresión:

1. Bocio asociado a nódulos tiroideos de predominio en lóbulo derecho, a comparar con estudio previo.

Dra. Laura Jiménez **Dr. Johnny Ulloa Ch**
Radiología e I.M. Código 7606 **Radiología e I.M. Código: 4201**

Reporte de Ultrasonido
Cuello

Nombre: CRJ
Cédula: 2
Referencia: cirugía general
Fecha: 01-02-2017
Motivo de envío: Ca Tiroides operado

Con Transductor de alta frecuencia se explora la cara anterior del cuello.
Lecho quirúrgico libre, sin evidencia de tejido residual, nódulos ni masas.
Glándulas submandibulares y lóbulos superficiales de ambas parótidas sin alteraciones.
Se aprecia en Nivel II derecho una adenopatía de 9,4x5mm, sin evidencia de hilo graso, a complementar con BAAF.
No se observan masas en las regiones cervicales valoradas.

Impresión:

1. Lecho quirúrgico libre.
2. Adenopatía de características sospechosas en Nivel II derecho a complementar con BAAF.

Dra. Laura Jiménez
Radiología e I.M. Código 7606

Dr. Johnny Ulloa Ch
Radiología e I.M. Código: 4201

Reporte de Ultrasonido

Abdomen

Nombre: CRJ. **Cédula: 2**

Referencia: cirugía general **Fecha: 01-02-2017**

Motivo de envío: pólipo vesicular

Se observa el hígado de tamaño conservado, de bordes lisos, con aumento difuso de la ecogenicidad por esteatosis moderada, sin evidencia de lesiones focales.

No hay dilatación de la vía biliar intrahepática.

Vesícula biliar contraída, de valoración limitada, observándose al menos dos pólipos de 4,6mm de diámetro cada uno adheridos a la pared. No se observa líquido perivesicular en este momento.

El bazo es de tamaño normal, conserva su ecogenicidad sin evidencia de lesiones focales

Páncreas valorable en cabeza, misma de contornos lisos, conserva su ecogenicidad, sin evidencia de lesiones focales.

Cola, cuerpo pancreático, vía biliar extrahepática y retroperitoneo no valorarles por interposición de gas intestinal.

Ambos riñones se observan de tamaño, forma y situación normal, sin alteración de la relación corticomedular ni de la ecogenicidad cortical.

No se observan masas sólidas, litiasis, ectasias pielocaliciales ni colecciones peri renales.

Vejiga vacía no valorable.

No se observa líquido libre ni colecciones intrabdominales.

IDX:

1. **Esteatosis hepática moderada.**
2. **Pólipos vesiculares.**
3. **Resto como descrito.**

Dra. Laura Jiménez **Dr. Johnny Ulloa Ch**

Radiología e I.M. Código 7606 **Radiología e I.M. Código: 4201**

Reporte de Ultrasonido

Vías Urinarias Hombre

Nombre: CSR

Cédula: 2

Referencia: UROLOGIA

Realizado: 22-04-2017

Motivo de envío: Prostatismo.

Ambos riñones se observan de tamaño, forma y situación conservada, con adecuada diferenciación corticomedular, el derecho mide: 102x43mm, con grosor cortical de 15mm, el izquierdo mide: 105x60mm, con grosor cortical de 15mm. Sin evidencia de focalizaciones sugestivas de masas sólidas, ni litos. Se aprecia cortical quiste simple en polo inferior del riñón derecho de 11mm.

No se observa ectasia pielocalicial, ni colecciones perirrenales.

Vejiga distendida, de paredes delgadas, regulares, sin vegetaciones ni engrosamientos focales, de contenido anecoico. Volumen inicial 516cc. Residuo postmicción de 172 cc de volumen (33%).

Próstata de bordes regulares, aspecto homogéneo, aumentada de tamaño, de 38cc de volumen.

No se observa líquido libre ni colecciones abdominales

Impresión Diagnóstica:

1. **Quiste simple renal derecho.**
2. **Crecimiento prostático, 38cc de volumen.**
3. **Residuo postmicción significativo, 33%.**

Dra. Laura Jiménez **Dr. Johnny Ulloa Ch**

Radiología e I.M. Código 7606 **Radiología e I.M. Código: 4201**

Reporte de Ultrasonido
Abdomen

Nombre: **CBL** **Cédula:** **2**
Referencia: **Cirugía** **Fecha:** **17-12-2016**
Diagnóstico de envío: Pólipos vesiculares a descartar crecimiento.

Hígado de forma conservada, aumentado de tamaño, lóbulo derecho de 177mm con parénquima homogéneo. Sin evidencia de focalizaciones.
No hay dilatación de la vía biliar intra y extra hepática.
Vesícula distendida, de paredes delgadas, regulares, observándose dos pólipos, uno en la pared anterior de 4mm y otro hacia la base de 3mm de diámetro. No se observan litos ni masas.
Bazo de tamaño normal de aspecto homogéneo.
Páncreas con parénquima homogéneo, sin apreciar ensanchamiento ni focalizaciones de sospecha.
Retroperitoneo para-aórtico sin evidencia de masas ni conglomerados de adenopatías.
Riñones de forma, tamaño y aspecto sonográfico conservado, el RD de 116x43mm y el RI de 113x56mm. Sin evidencia de nódulos, litos ni masas. No hay dilatación pielocalicial. Vejiga vacía.
No se observa líquido libre en cavidad peritoneal.

Impresión diagnostica:

1. Hepatomegalia homogénea leve.
2. Pólipos vesiculares.
3. Resto como descrito.

Dra. Laura Jiménez
Radiología e I.M. Código: 7606

Dr. Johnny Ulloa Chavarría
Radiología e I.M. Código: 4201

Reporte de Ultrasonido

Cuello

Nombre: CJE

Cédula: 2

Referencia: medicina interna

Fecha: 02-04-2017

Motivo de envío: hipotiroidismo subclínico

Con Transductor de alta frecuencia se explora la cara anterior del cuello.

LTD mide: 40x15x14mm, para un volumen de 4,4cc.

LTI mide: 36x20x15mm, para un volumen de 5,8cc.

Istmo: mm.

Glándula tiroidea de forma conservada, aumentada de tamaño a expensas del lóbulo izquierdo, muestra contornos lobulados, con aumento difuso de la vascularidad, de textura heterogénea dada la presencia de múltiples formaciones nodulares ecogénicas, de bordes bien definidos, de distribución difusa bilateral, que miden entre los 4mm y 6mm de diámetro. No se determinan lesiones francas de sospecha, se sugiere control.

Glándulas submandibulares y lóbulos superficiales de ambas parótidas sin alteraciones.

No se observan adenopatías atípicas, ni masas en las regiones cervicales valoradas.

Impresión:

1. TIRADS 2. Bocio multinodular; se sugiere control sonográfico.

Dra. Laura Jiménez
Radiología e I.M. Código: 7606

Dr. Johnny Ulloa Ch
Radiología e I.M. Código 4201

Reporte de Ultrasonido

Abdomen

Nombre: CLY Cédula: 6

Referencia: CIRUGIA GENERAL Fecha: 07/01/2017

Motivo de envió: a descartar crecimiento, observación por hiperplasia nodular.

Se observa el hígado de tamaño conservado, con aumento difuso de la ecogenicidad por esteatosis moderada, observándose en el segmento IV una focalización hipoecoica, avascular, de bordes bien definidos, que mide 14x13mm, la cual impresiona corresponder con hiperplasia nodular focal (descrita previamente según refiere solicitud). No se cuenta con estudio previo para comparar.

No hay dilatación de la vía biliar intra o extra hepática. Ausencia quirúrgica de la vesícula biliar.

El bazo es de tamaño normal, conserva su ecogenicidad sin evidencia de lesiones focales Páncreas valorable en cabeza, de contornos lisos conserva su ecogenicidad, sin evidencia de lesiones focales

Cuerpo y cola pancreática no se logran valorar por interposición de gas intestinal.

Retroperitoneo vascular y ganglionar sin lesiones evidentes.

Ambos riñones se observan de tamaño, forma y situación normal, sin alteración de la relación corticomedular ni de la ecogenicidad cortical.

No se observan masas sólidas, litiasis, ectasias pielocaliciales ni colecciones peri renales.

Vejiga poco distendida, sin francas alteraciones.

No se observa líquido libre ni colecciones intrabdominales.

IDX:

1. **Esteatosis hepática moderada**
2. **Focalización en segmento IV de hígado, que impresiona corresponder con hiperplasia nodular focal descrita previamente, como descrita.**

Dr. Ulloa Chavarría. **Dra. Laura Jiménez A**

Asistente Radiología e IM **Residente Radiología e IM**

Código 4201 **Código 7606**

Reporte de Ultrasonido
Cuello

Nombre: CCM
Cédula: 2
Referencia: CIRUGIA GENERAL
Fecha: 07-01-2017
Motivo de envío: BOCIO a/d crecimiento.

Con Transductor de alta frecuencia se explora la cara anterior del cuello.

Glándula tiroidea de forma y tamaño normal, de contornos regulares y de textura homogénea, observándose un quiste coloide de 3mm en lóbulo izquierdo y un nódulo espongiforme en el derecho de 3mm.
LTD mide: 39x12x11mm, para un volumen de 2,7cc.
LTI mide: 44x11x13mm, para un volumen de 3,3cc.
Istmo: 2,1mm
Glándulas submandibulares y lóbulos superficiales de ambas parótidas sin alteraciones.
No hay adenopatías atípicas, ni masas en las regiones cervicales valoradas.

Impresión:
TIRADS 2. Hallazgos de características benignas.

Dr. Ulloa Chavarría.
Asistente Radiología e IM
Código 4201

Dra. Laura Jiménez A
Residente Radiología e IM
Código 7606

Reporte de Ultrasonido

Abdomen

Nombre: CCM Cédula: 2

Referencia: CIRUGIA GENERAL Fecha: 07-01-2017

Motivo de envío: dolor abdominal crónico.

Se observa el hígado de tamaño y ecoestructura normal, de bordes lisos, sin evidencia de lesiones focales.

No hay dilatación de la vía biliar intra o extra hepática.

Vesícula biliar distendida, sin evidencia de engrosamiento parietal ni litiasis en su interior. No se observa líquido perivesicular en este momento.

El bazo es de tamaño normal, conserva su ecogenicidad sin evidencia de lesiones focales

Páncreas de contornos lisos conserva su ecogenicidad, sin evidencia de lesiones focales

Retroperitoneo vascular y ganglionar sin lesiones evidentes.

Ambos riñones se observan de tamaño, forma y situación normal, sin alteración de la relación corticomedular ni de la ecogenicidad cortical. Con doble sistema colector izquierdo, como variante anatómica.

No se observan masas sólidas, litiasis, ectasias pielocaliciales ni colecciones peri renales.

Vejiga parcialmente distendida sin evidencia de francas alteraciones.

No se observa líquido libre ni colecciones intrabdominales.

IDX:

Estudio sin evidencia de alteraciones.

Dr. Ulloa Chavarría. **Dra. Laura Jiménez A**

Asistente Radiología e IM **Residente Radiología e IM**

Código 4201 **Código 7606**

Reporte de Ultrasonido

Abdomen

Nombre: CCM

Cédula: 2

Referencia: cirugía general.

Fecha: 14/01/ 2017

Motivo de envío: Dolor abdominal.

Se observa el hígado de tamaño y ecoestructura normal, de bordes lisos, sin evidencia de lesiones focales.

No hay dilatación de la vía biliar intra o extra hepática.

Vesícula biliar distendida, sin evidencia de engrosamiento parietal ni litiasis en su interior. No se observa líquido perivesicular en este momento.

El bazo es de tamaño normal, conserva su ecogenicidad sin evidencia de lesiones focales

Páncreas de contornos lisos conserva su ecogenicidad, sin evidencia de lesiones focales

Retroperitoneo vascular y ganglionar sin lesiones evidentes.

Ambos riñones se observan de tamaño, forma y situación normal, sin alteración de la relación corticomedular ni de la ecogenicidad cortical.

No se observan masas sólidas, litiasis, ectasias pielocaliciales ni colecciones peri renales.

Vejiga vacía no valorable.

No se observa líquido libre ni colecciones intrabdominales.

IDX:

Estudio sin evidencia de alteraciones.

Dr. Ulloa Chavarría. **Dra. Laura Jiménez A**

Asistente Radiología e IM **Residente Radiología e IM**

Código 4201 **Código 7606**

Reporte de Ultrasonido
Abdomen

Nombre: CST Cédula: 2
Referencia: Cirugía Fecha: 28-12-2016
Motivo de envío: Anemia en estudio.
Hígado de tamaño conservado, con aumento difuso de ecogenicidad, en relación con esteatosis moderada, sin evidencia de focalizaciones sugestivas de nódulos ni masas.
Vía biliar intra y extra hepática no dilatada. Vesícula biliar distendida, de paredes delgadas, regulares, sin evidencia de litos ni masas.
Bazo de tamaño conservado y aspecto homogéneo.
Páncreas de aspecto sonográfico conservado, sin evidencia de ensanchamientos ni focalizaciones sólidas ni quísticas.
Retroperitoneo para- aórtico sin evidencia de masas ni conglomerados de adenopatías.
Riñones de forma, tamaño y aspecto sonográfico conservado, el derecho de 108x42mm, el izquierdo de 97x50mm. Ambos sin evidencia de focalizaciones sólidas ni litos. Se observan quistes bilaterales, corticales simples uno en polo inferior del Riñón izquierdo de 14mm de diámetro y el otro en el polo renal superior derecho de 35x27mm. No hay dilatación pielocalicial.
Vejiga parcialmente distendida, con 123cc de volumen al momento del estudio, sin evidencia de francas alteraciones. Ausencia quirúrgica de Útero y ovarios.
No se observa líquido libre en cavidad abdominal, al presente control.
Impresión diagnostica:

1. Esteatosis Hepática moderada.
2. Quistes Simples Renales bilaterales, Bosniak I.
3. Resto como descrito.

Dra. Laura Jiménez **Dr. Johnny Ulloa Chavarría**
Radiología e I.M. Código: 7606 **Radiología e I.M. Código: 4201**

Reporte de Ultrasonido
Vías Urinarias Mujer

Nombre: CAM
Cédula: 2
Referencia: medicina interna
Realizado: 04-02-2017
Motivo de envío: Hipertensa severa.

Riñones se observan aumentados de tamaño, el derecho de 174x60mm aproximadamente, el izquierdo 171x88mm aproximadamente, ambos sustituidos prácticamente en su totalidad por la presencia de múltiples quistes de paredes delgadas, no tabicados, de contenido anecoico, no complicados al momento, los de mayor tamaño del riñón izquierdo se ubican hacia el tercio medio, miden 54x48mm y 44x42mm respectivamente, el de mayor tamaño del riñón derecho se ubica en polo inferior y mide 44x40mm. No se evidencian focalizaciones sugestivas de masas sólidas.

No se observa franca ectasia pielocalicial, ni colecciones perirrenales al presente estudio.

Vejiga distendida, de paredes delgadas, regulares, sin vegetaciones ni engrosamientos focales, de contenido anecoico. Volumen inicial 357cc. Residuo postmicción de 22cc (6%).

No se observa líquido libre ni colecciones abdominales al momento.

Impresión Diagnóstica:

1. Poliquistosis renal bilateral, como descrita.

Dra. Laura Jiménez **Dr. Johnny Ulloa Ch**
Radiología e I.M. Código 7606 **Radiología e I.M. Código: 4201**

Reporte de Ultrasonido

Cuello

Nombre: CPR

Cédula: 2

Referencia: CARDIOLOGIA

Fecha: 09-03-2017

Motivo de envío: A/D Bocio

Con Transductor de alta frecuencia se explora la cara anterior del cuello.

LTD mide: 39x14x15mm, para un volumen de 4,2cc.

LTI mide: 35x11x13mm, para un volumen de 2,5cc.

Istmo: 2,8mm.

Glándula tiroidea de forma, tamaño y vascularidad conservadas, contornos regulares y de textura homogénea, sin evidencia de lesiones focales sólidas o quísticas.

Glándulas submandibulares y lóbulos superficiales de ambas parótidas sin alteraciones.

No se observan adenopatías atípicas, ni masas en las regiones cervicales valoradas.

Impresión:

1. TIRADS 1. Estudio si evidencia de hallazgos patológicos.

Dra. Laura Jiménez
Radiología e I.M. Código: 7606

Dr. Johnny Ulloa Ch
Radiología e I.M. Código 4201

Reporte de Ultrasonido
Vías Urinarias Hombre

Nombre: CCF
Cédula: 2
Referencia: UROLOGIA
Realizado: 10/01/2017

Motivo de envío: prostatismo.

Ambos riñones se observan de tamaño, forma y situación normal, sin alteración de la relación corticomedular.
RD mide: 112x45mm
RI mide: 112x51mm.
No se observan masas sólidas, quistes, litiasis, ectasias pielocaliciales ni colecciones peri renales.
Vejiga distendida, de paredes delgadas, sin vegetaciones ni engrosamientos focales, de contenido anecoico. Volumen inicial 368cc. Residuo postmicción de 82cc (22%).
Próstata de aspecto homogéneo, con leve aumento de tamaño, de 24cc de volumen

No se observa líquido libre.

Impresión Diagnóstica:

1) Crecimiento prostático leve, 24cc.
2) Resto como descrito.

Dra. Jiménez Arredondo **Dr. Johnny Ulloa Ch**
Residente Radiología I.M **Radiología I.M**
COD 7606 **COD 4201**

Reporte de Ultrasonido
Vías Urinarias Mujer

Nombre: **CCM**
Cédula: **5**
Referencia: **UROLOGIA**
Realizado: **10/01/2017**
Motivo de envío: prostatismo

Ambos riñones se observan de tamaño, forma y situación normal, sin alteración de la relación corticomedular.
RD mide: 111x42mm, grosor cortical de 15mm.
RI mide: 125x49mm, grosor cortical de 14,4mm.
No se observan masas sólidas, litiasis, ectasias pielocaliciales ni colecciones peri renales.
Se observan al menos tres quistes corticales simples en riñón izquierdo, el de mayor tamaño en polo superior de 22x23mm.
Vejiga parcialmente distendida, con volumen inicial de 134 cc, lo que limita su valoración, sin embargo, no se aprecian francas masas. Residuo postmicción de 58cc (43%).
Próstata de aspecto heterogéneo con contornos regulares, de 41cc de volumen.
No se observa líquido libre

Impresión Diagnóstica:

1. Quistes simples en riñón izquierdo.
2. Crecimiento prostático, 41cc.
3. Residuo postmicción significativo, 43%.

Dra. Jiménez Arredondo **Dr. Johnny Ulloa Ch**
Residente Radiología I.M **Radiología I.M**
COD 7606 **COD 4201**

Reporte de Ultrasonido

Tiroides / Lecho

Nombre: CLM

Cédula: 2

Referencia: cirugía general

Realizado: 28-01-2017

Motivo de envío: Tiroidectomía total descartar recidiva.

Con Transductor de alta frecuencia se explora la cara anterior del cuello.
Ausencia quirúrgica de la glándula tiroides.
En el lecho tiroideo no se observan focalizaciones sólidas o quísticas.
Glándulas submandibulares y lóbulos superficiales de ambas parótidas sin alteraciones.
En nivel V izquierdo se aprecia adenomegalia 12x7mm, la cual presenta hilio graso, que a pesar de no mostrar francas características atípicas, presenta engrosamiento cortical de hasta 4mm y dado el antecedente de la paciente se sugiere correlación histológica.

Impresión:

1. Lecho quirúrgico sin evidencia de tejido residual ni datos que sugieran recidiva al momento.
2. Adenomegalia en nivel V izquierdo, como descrita, a complementar con BAAF.

Dra. Laura Jiménez
Radiología e I.M. Código 7606

Dr. Johnny Ulloa Ch
Radiología e I.M. Código: 4201

Reporte de Ultrasonido
Cuello

Nombre: CEP
Cédula: 1
Referencia: Lisímaco Chavarría
Fecha: 28/12/2016
Motivo de envío: Obs x bocio.

Con Transductor de alta frecuencia se explora la cara anterior del cuello.

LTD mide: 53x16x19mm, para un volumen de 8,6cc

LTI mide: 54x19x19x10mm, para un volumen de 10,4cc

Istmo: 5,2mm

Glándula tiroidea de forma normal, prominente, de contornos regulares y de textura homogénea, con varias formaciones nodulares, dos en el lóbulo izquierdo isoecoicas, de bordes bien definidos, avasculares, que miden 13x8mm y 9x5mm respectivamente y una en lóbulo derecho hipoecoica, de bordes bien definidos, vascularizada, que mide 11x5mm, la cual se sugiere correlacionar con histología.

Glándulas submandibulares y lóbulos superficiales de ambas parótidas sin alteraciones.

No se observan adenopatías atípicas, ni masas en el resto de las regiones cervicales valoradas.

Impresión:

1. TIRADS 4A. Glándula tiroides prominente, con nódulos tiroideos como descritos, a correlacionar con BAAF el ubicado en el lóbulo derecho.

Dr. Ulloa Chavarría.
Asistente Radiología e IM
Código 4201

Dra. Laura Jiménez A
Residente Radiología e IM
Código 7606

Reporte de Ultrasonido

Abdomen

Nombre: CMG **Cédula: 2**

Referencia: Clínica del Dolor **Fecha: 25-02-2017**

Motivo de envío: Dolor HC

Se observa el hígado de tamaño y ecoestructura normal, de bordes lisos, regulares, sin evidencia de focalizaciones sugestivas de nódulos ni masas.

No hay dilatación de la vía biliar intra o extra hepática. Vesícula biliar distendida, de paredes delgadas, regulares, sin evidencia de litos ni masas en su interior. No se observa líquido perivesicular en este momento.

El bazo es de tamaño normal, conserva su ecogenicidad sin evidencia de lesiones focales

Páncreas de contornos lisos conserva su ecogenicidad, sin evidencia de lesiones focales

Retroperitoneo vascular y ganglionar sin lesiones evidentes.

Ambos riñones se observan de tamaño, forma y situación normal, sin alteración de la relación corticomedular ni de la ecogenicidad cortical.

No se observan masas sólidas, litiasis, ectasias pielocaliciales ni colecciones peri renales.

Vejiga parcialmente distendida, sin francas alteraciones.

No se observa líquido libre ni colecciones intrabdominales al presente control.

IDX:

Estudio sin evidencia de hallazgos patológicos.

Dra. Jiménez **Dr. Johnny Ulloa Ch**

Radiología I.M **Radiología** I.M

Código 7606 **COD 4201**

Reporte de Ultrasonido
Vías Urinarias hombre

Nombre: **CVV**
Cédula: **2**
Referencia: **Urología**
Realizado: **28-12-2016**

Motivo de envío: Prostatismo.

Ambos riñones se observan de tamaño, forma y situación conservada, con adecuada relación corticomedular. El derecho mide 104x60x54mm, con un grosor cortical de 17mm. El izquierdo mide 97x58x52, con un grosor cortical de 15mm. No se observan masas sólidas, quistes, ni litos.
No hay dilatación pielocalicial.

Vejiga distendida, de 386cc de volumen al momento del estudio, con paredes ligeramente trabeculadas, por vejiga de esfuerzo. Residuo postmicción 104cc (27%).

Próstata de aspecto homogéneo, mide 29x44x33mm LXAPXT, para un volumen de 22cc, la cual muestra una calcificación grosera en el lóbulo derecho de 6.6mm de diámetro.

Impresión Diagnóstica:

1. Hallazgos en relación con vejiga de esfuerzo.
2. Residuo postmicción significativo (27%).
3. Resto como descrito.

Dra. Laura Jiménez **Dr. Johnny Ulloa Chavarría**
Radiología e I.M. Código: 7606 **Radiología e I.M. Código: 4201**

Reporte de Ultrasonido

Abdomen

Nombre: CEJ **Cédula: 2**

Referencia: medicina interna **Fecha: 04-02-2017**

Motivo de envío: Síndrome paraneoplásico

Se observa el hígado de tamaño y ecoestructura normal, de bordes lisos, regulares, sin evidencia de focalizaciones sugestivas de nódulos ni masas por este método.

No hay dilatación de la vía biliar intra o extra hepática. Vesícula biliar distendida, de paredes delgadas, regulares, sin evidencia de litos en su interior. Se aprecian al menos cuatro pólipos intravesiculares, los mayores de 5mm y 3,4mm de diámetro. No se observa líquido perivesicular en este momento.

El bazo es de tamaño normal, conserva su ecogenicidad sin evidencia de lesiones focales. Páncreas de contornos lisos conserva su ecogenicidad, sin evidencia de lesiones focales

Retroperitoneo vascular y ganglionar sin lesiones evidentes.

Ambos riñones se observan de tamaño, forma y situación normal, sin alteración de la relación corticomedular ni de la ecogenicidad cortical.

Se observa quiste cortical simple en tercio medio de riñón izquierdo de 11mm.

No se observan masas sólidas, litiasis, ectasias pielocaliciales ni colecciones peri renales.

Vejiga distendida sin evidencia de alteraciones.

Próstata homogénea, aumentada de tamaño de 30cc de volumen.

No se observa líquido libre ni colecciones intrabdominales al presente control.

IDX:

1. **Pólipos en vesícula biliar.**
2. **Quiste simple renal izquierdo.**
3. **Crecimiento prostático, 30cc de volumen.**

Dra. Laura Jiménez **Dr. Johnny Ulloa Ch**

Radiología e I.M. Código 7606 **Radiología e I.M. Código: 4201**

Reporte de Ultrasonido

Abdomen

Nombre: CMW **Cédula: 2**

Referencia: EBAIS/Palmares **Fecha: 19-03-2017**

Motivo de envío: Dolor abdominal crónico.

Se observa el hígado de tamaño y ecoestructura normal, de bordes lisos, regulares, sin evidencia de focalizaciones sugestivas de nódulos ni masas.

No hay dilatación de la vía biliar intra o extra hepática.

Vesícula biliar distendida, de paredes delgadas, regulares, sin evidencia de litos ni masas en su interior. No se observa líquido perivesicular en este momento.

El bazo es de tamaño normal, conserva su ecogenicidad sin evidencia de lesiones focales.

Páncreas de contornos lisos conserva su ecogenicidad, sin evidencia de lesiones focales.

Retroperitoneo vascular y ganglionar sin lesiones evidentes.

Ambos riñones se observan de tamaño, forma y situación normal, sin alteración de la relación corticomedular ni de la ecogenicidad cortical.

No se observan masas sólidas, litiasis, ectasias pielocaliciales ni colecciones peri renales.

Vejiga vacía no valorable. Útero y ovarios de forma, tamaño y aspecto sonográfico conservado.

No se observa líquido libre ni colecciones intrabdominales al presente control.

IDX:

Estudio sin evidencia de hallazgos patológicos.

Dra. Laura Jiménez **Dr. Johnny Ulloa Ch**

Radiología e I.M. Código: 7606 **Radiología e I.M. Código 4201**

Reporte de Ultrasonido

Abdomen

Nombre: DCM Cédula: 2

Referencia: cirugía general Fecha: 27/01/2017

Motivo de envío: dolor abdominal crónico.

Se observa el hígado de tamaño y ecoestructura normal, de bordes lisos, regulares, sin evidencia de lesiones focales.

No hay dilatación de la vía biliar intra o extra hepática.

Vesícula biliar distendida, sin evidencia de engrosamiento parietal ni litiasis en su interior. No se observa líquido perivesicular en este momento.

El bazo es de tamaño normal, conserva su ecogenicidad sin evidencia de lesiones focales

Páncreas de contornos lisos con aumento difuso de la ecogenicidad por depósito graso, sin evidencia de lesiones focales, ni ensanchamientos.

Retroperitoneo para-aórtico sin evidencia de masas.

Ambos riñones se observan de tamaño, forma y situación normal, sin alteración de la relación corticomedular ni de la ecogenicidad cortical.

No se observan masas sólidas, litiasis, ectasias pielocaliciales ni colecciones peri renales.

Vejiga vacía no valorable.

No se observa líquido libre ni colecciones intrabdominales al presente estudio.

IDX:

Páncreas con hallazgos en relación a depósito graso.

Resto del estudio sin evidencia de alteraciones.

Dra. Laura Jiménez **Dr. Johnny Ulloa Ch**

Radiología e I.M. Código 7606 **Radiología e I.M. Código: 4201**

Reporte de Ultrasonido
Cuello

Nombre: DCM
Cédula: 2
Referencia: cirugía general
Fecha: 27/01/2017
Motivo de envío: Bocio control.

Con Transductor de alta frecuencia se explora la cara anterior del cuello.
LTD mide: 45x19x19mm, para un volumen de 8,2cc
LTI mide: 45x17x16mm, para un volumen de 6cc
Istmo: 3,9mm
Glándula tiroidea de forma conservada, de contornos ligeramente lobulados y de textura heterogénea, sugestivo de cambios crónicos, con prominencia del lóbulo derecho, sin evidencia de lesiones focales.
Glándulas submandibulares y lóbulos superficiales de ambas parótidas sin alteraciones.
No hay adenopatías atípicas, ni masas en el resto de las regiones cervicales valoradas.

Impresión:

TIRADS 2. Glándula tiroides prominente a expensas del lóbulo derecho, como descrito.

Dra. Laura Jiménez **Dr. Johnny Ulloa Ch**
Radiología e I.M. Código 7606 **Radiología e I.M. Código: 4201**

Reporte de Ultrasonido

Vías Urinarias Hombre

Nombre: DMG **Cédula: 6**

Referencia: Urología **Realizado: 06/01/2017**

Diagnóstico de envío: prostatismo.

RD mide: 117x52 mm con grosor cortical de 14 mm.

RI mide: 143x77 mm con un grosor cortical de 14 mm.

Ambos riñones se observan de tamaño, forma y situación normal, sin alteración de la relación corticomedular.

Se observan múltiples imágenes ecogénicas, ovaladas, que producen sombra acústica posterior y artefacto de reverberancia, en relación con litos, los de mayor tamaño en el tercio medio de 16 y 13 mm respectivamente. Hacia el sistema calicial del tercio medio se aprecia ectasia leve de hasta 14mm.

Asocia además quiste simple cortical hacia el tercio medio del riñón izquierdo de 13 mm.

No se observan masas sólidas, ni colecciones perirrenales.

No hay dilatación pielocalicial derecha.

Próstata heterogénea, con un volumen de 42 cc.

Vejiga distendida, de paredes delgadas, regulares sin vegetaciones ni engrosamientos focales, de contenido anecoico. Volumen inicial 689 cc. Ambos jets ureterales presentes. Con residuo postmicción no significativo.

No se observa líquido libre ni colecciones abdominales

Impresión Diagnóstica:

1. Nefrolitiasis izquierda, que asocia ectasia leve del sistema calicial en el tercio medio, como descrita.
2. Quiste renal simple izquierdo.
3. Crecimiento prostático, 42cc de volumen.

Dra. Jiménez Arredondo **Dr. Johnny Ulloa Ch**

Residente Radiología IM **Radiología e I.M**

COD 7606 **COD 4201**

Reporte de Ultrasonido

Cuello

Nombre: DAM

Cédula: 1

Referencia: cirugía general

Fecha: 02-02-2017

Motivo de envío: Nódulo tiroideo

Con Transductor de alta frecuencia se explora la cara anterior del cuello.

LTD mide: 47x15x15mm, para un volumen de 5,7cc.

LTI mide: 36x15x15mm, para un volumen de 4,1cc.

Istmo: 3,2mm.

Glándula tiroidea de forma, tamaño y vascularidad conservadas, contornos regulares y de textura homogénea, observándose dos nódulos espongiformes en lóbulo izquierdo de 12x10mm y 8x8mm respectivamente.

Glándulas submandibulares y lóbulos superficiales de ambas parótidas sin alteraciones.

No se observan adenopatías atípicas, ni masas en las regiones cervicales valoradas.

Impresión:

TIRADS 2. Nódulos de características no sospechosas.

Dra. Laura Jiménez
Radiología e I.M. Código 7606

Dr. Johnny Ulloa Ch
Radiología e I.M. Código: 4201

Reporte de Ultrasonido

Vías Urinarias Hombre

Nombre: EVV

Cédula: 2

Referencia: urología

Realizado: 01-02-2017

Motivo de envío: Prostatismo

Ambos riñones se observan de tamaño, forma y situación conservada, con adecuada diferenciación corticomedular, el derecho mide: 112x38mm, con grosor cortical de 11mm, el izquierdo mide: 109x49mm, con grosor cortical de 15mm. Ambos sin evidencia de focalizaciones sugestivas de masas sólidas, ni litos.

Se observa quiste parapielico simple en polo inferior del riñón izquierdo de 25x18mm.

No se observa ectasia pielocalicial, ni colecciones perirrenales.

Vejiga poco distendida, lo cual limita su valoración, sin embargo se aprecia, de paredes engrosadas de aspecto trabeculado de hasta 7mm, en probable relación con vejiga de esfuerzo. No se aprecian francas masas. Volumen inicial de 115 cc. Residuo postmicción de 45cc (39%).

Próstata aumentada de tamaño, de bordes regulares y aspecto homogéneo, de 67cc de volumen.

No se observa líquido libre ni colecciones abdominales

Impresión Diagnóstica:

1. Quiste parapielico simple en riñón izquierdo.
2. Hallazgos en probable relación con vejiga de esfuerzo.
3. Residuo posmiccional significativo (39%)
4. Crecimiento prostático, 67cc de volumen.

Dra. Laura Jiménez **Dr. Johnny Ulloa Ch**

Radiología e I.M. Código 7606 **Radiología e I.M. Código: 4201**

Reporte de Ultrasonido
Vías Urinarias hombre

Nombre: ECG
Cédula: 5
Referencia: EBAIS
Realizado: 27/01/2017
Motivo de envío: Obs por HPB

Ambos riñones se observan de tamaño, forma y situación conservada, RD mide: 10x49 mm, con grosor cortical de 14mm, RI mide: 85x42mm, con grosor cortical de 13mm. Ambos con adecuada diferenciación corticomedular, sin evidencia de masas sólidas, quistes, litiasis, ectasias pielocaliciales ni colecciones peri renales al presente estudio.

Vejiga poco distendida, con 89 cc de volumen inicial, no valorable. Residuo postmicción de 82cc de volumen (92%).
Próstata de aspecto homogéneo, de contorno lobulado, con leve proyección intravesical, de 49,4cc de volumen.

No se observa líquido libre ni colecciones abdominales

Impresión Diagnóstica:

1. Crecimiento prostático, 49,4 cc de volumen.
2. Residuo postmicción significativo, 92%.

Dra. Laura Jiménez
Radiología e I.M. Código 7606

Dr. Johnny Ulloa Ch
Radiología e I.M. Código: 4201

Reporte de Ultrasonido
Abdomen

Nombre: **EGMP** **Cédula:** **2**
Referencia: **Cirugía** **Fecha:** **28-12-2016**
Motivo de envío: Dolor abdominal crónico.

Hígado de tamaño conservado, de aspecto homogéneo, sin evidencia de focalizaciones
Vía biliar intra y extra hepática no dilatada.
Vesícula biliar distendida, de paredes delgadas, regulares, sin evidencia de litos ni masas.
Bazo de tamaño conservado y aspecto homogéneo.
Páncreas de aspecto sonográfico conservado, sin evidencia de ensanchamientos ni focalizaciones sólidas ni quísticas.
Retroperitoneo para- aórtico sin evidencia de masas ni conglomerados de adenopatías.
Riñones de forma, tamaño y aspecto sonográfico conservado, el derecho de 119x41mm, el izquierdo de 104x48mm. Ambos sin evidencia de focalizaciones sólidas ni quísticas. No se aprecian litos.
No hay dilatación pielocalicial.
Vejiga distendida, de paredes delgadas regulares, con contenido líquido anecoico sin evidencia de alteraciones, con 326cc de volumen al momento del estudio.
No se observan masas pélvicas.
No se observa líquido libre en cavidad abdominal, al presente control.

Impresión diagnostica:

1. Estudio sin evidencia de hallazgos patológicos.

Dra. Laura Jiménez **Dr. Johnny Ulloa Chavarría**
Radiología e I.M. Código: 7606 **Radiología e I.M. Código: 4201**

Reporte de Ultrasonido

Cuello

Nombre: EHI Cédula: 5

Referencia: CIRUGIA GENERAL Fecha: 07-01-2017

Motivo de envío: Nódulo tiroideo e/e.

Con Transductor de alta frecuencia se explora la cara anterior del cuello.

LTD mide: 58x17x19mm, para un volumen de 9,9cc. LTI mide: 48x9x12mm, para un volumen de 2,6cc Istmo: 1,1mm.

Glándula tiroidea de forma y tamaño conservados, de contornos regulares, que muestra varios nódulos espongiformes en el lóbulo derecho, el mayor de 24x13mm, estos de características no sospechosas. Asocia además en este mismo lóbulo un nódulo mixto, de bordes bien delimitados, que asocia una calcificación grosera en su interior de 3mm, sin señal de flujo al Doppler color, mismo que mide 13x10mm, al cual se le realizó biopsia, negativa por malignidad, según refiere la paciente. No se cuenta con expediente ni estudio previo para valoración comparativa, por lo que de existir alguna modificación, se recomienda repetir BAAF.

Asocia además quiste coloide en lóbulo izquierdo de 4mm.

Glándulas submandibulares y lóbulos superficiales de ambas parótidas sin alteraciones.

No se aprecian adenopatías atípicas, ni masas en el resto de las regiones cervicales valoradas.

Impresión:

1. Glándula tiroides multinodular, con nódulo mixto en lóbulo derecho, como descrito, el cual de presentar alguna modificación de acuerdo a controles previos, se debe repetir histología.

Dr. Ulloa Chavarría. **Dra. Laura Jiménez A**

Asistente Radiología e IM **Residente Radiología e IM**

Código 4201 **Código 7606**

Reporte de Ultrasonido
Vías Urinarias hombre

Nombre: FJA Cédula: 2
Referencia: Urología Realizado: 28-12-2016
Motivo de envío: Antecedente de CA de vejiga.

Estudio limitado por incontinencia urinaria referida por el paciente.
Ambos riñones se observan de tamaño, forma y situación normal para la edad, sin alteración de la relación corticomedular. El derecho mide 94x43x56mm. El izquierdo mide 93x49x48mm, ambos conservan el grosor cortical. No se observan masas sólidas, quistes, ni litos.
No hay dilatación pielocalicial.
Vejiga poco distendida (51cc de volumen al momento del estudio), lo cual limita su valoración, sin embargo no se observan francas masas ni francos litos.

Próstata de aspecto homogéneo, aumentada de tamaño, mide 39x49x40 LXAPXT, para un volumen de 40cc.

Impresión Diagnóstica:

1. Crecimiento prostático, 40cc de volumen.
2. Resto como descrito.

Dra. Laura Jiménez **Dr. Johnny Ulloa Chavarría**
Radiología e I.M. Código: 7606 **Radiología e I.M. Código: 4201**

Reporte de Ultrasonido

Abdomen

Nombre: FCA **Cédula: 2**

Referencia: EBAIS **Fecha: 02/02/2017**

Motivo de envío: colelitiasis

Estudio limitado por biotipo de la paciente e interposición de gas intestinal, bajo dichas condiciones:

Se observa el hígado de tamaño conservado, de bordes lisos, que muestra aumento difuso de la ecogenicidad en relación con esteatosis moderada, sin evidencia de lesiones focales.

No hay dilatación de la vía biliar intrahepática. Vía biliar extrahepática no valorable por limitantes descritas previamente. Vesícula biliar distendida, mide 91x39x38mm (LxAPxT), de paredes gruesas, regulares de hasta 6mm de espesor, que muestran aumento de señal de flujo Doppler color, que asocia varios litos móviles en su interior, el mayor de 26mm de diámetro. No se aprecia líquido perivesicular en este momento.

El bazo es de tamaño normal, conserva su ecogenicidad sin evidencia de lesiones focales. Páncreas de contornos lisos conserva su ecogenicidad, sin evidencia de lesiones focales.

Retroperitoneo sin evidencia de masas.

Ambos riñones se observan de tamaño, forma y situación normal, sin alteración de la relación corticomedular ni de la ecogenicidad cortical.

No se observan masas sólidas, litiasis, ectasias pielocaliciales ni colecciones peri renales. Vejiga vacía no valorable.

No se observa líquido libre ni colecciones intrabdominales al presente estudio.

IDX:

1. Esteatosis hepática moderada.

2. Colelitiasis asociado a cambios por Colecistitis Aguda.

Dr. Ulloa Chavarría. **Dra. Laura Jiménez A**

Asistente Radiología e IM **Residente Radiología e IM**

Código 4201 **Código 7606**

Reporte de Ultrasonido

Abdomen

Nombre: FSO **Cédula: 2**

Referencia: medicina interna **Fecha: 03-02-2017**

Motivo de envío: Obs por hígado graso.

Se observa el hígado de tamaño conservado, con aumento difuso de la ecogenicidad por esteatosis leve, sin evidencia de focalizaciones sugestivas de nódulos ni masas.

No hay dilatación de la vía biliar intra o extra hepática.

Vesícula biliar distendida, de paredes delgadas, regulares, sin evidencia de litos ni masas en su interior. No se observa líquido perivesicular en este momento.

El bazo es de tamaño normal, conserva su ecogenicidad sin evidencia de lesiones focales Páncreas de contornos lisos conserva su ecogenicidad, sin evidencia de lesiones focales

Retroperitoneo vascular y ganglionar sin lesiones evidentes.

Ambos riñones se observan de tamaño, forma y situación normal, sin alteración de la relación corticomedular ni de la ecogenicidad cortical.

Se aprecia quiste cortical simple en polo inferior derecho de 9,4mm.

No se observan masas sólidas, litiasis, ectasias pielocaliciales ni colecciones peri renales.

Vejiga vacía no valorable.

Próstata de bordes regulares, de aspecto heterogéneo, aumentada de tamaño de 105cc de volumen.

No se observa líquido libre ni colecciones intrabdominales al presente control.

IDX:

1. **Esteatosis hepática leve.**
2. **Quiste simple renal derecho.**
3. **Crecimiento prostático, 105 cc de volumen.**

Dra. Laura Jiménez **Dr. Johnny Ulloa Ch**

Radiología e I.M. Código 7606 **Radiología e I.M. Código: 4201**

Reporte de Ultrasonido
Cuello

Nombre: FCF. Cédula: 2
Referencia: EBAIS Tremedal. Fecha: 22-04-2017
Motivo de envío: Nódulo tiroideo

Con Transductor de alta frecuencia se explora la cara anterior del cuello.
LTD mide: 30x13x14mm, para un volumen de 3,7cc.
LTI mide: 40x12x13mm, para un volumen de 3,2cc.
Istmo: 1,7mm.
Glándula tiroidea de forma, tamaño y vascularidad conservadas, contornos regulares y de textura homogénea. Se aprecia en lóbulo derecho dos nódulos espongiformes de 3mm cada uno y dos quistes coloides en lóbulo izquierdo de 3mm y 4mm respectivamente, todos de características benignas. Se documenta además en lóbulo tiroideo izquierdo un nódulo sólido, isoecoico, de bordes bien definidos, no vascularizado, de 9x5mm, al cual se realizó BAAF según refiere la paciente negativo por malignidad, se sugiere comparar con estudios previos.
Glándulas submandibulares y lóbulos superficiales de ambas parótidas sin alteraciones.
No se observan adenopatías atípicas, ni masas en el resto de las regiones cervicales valoradas.
Impresión:

1. Nódulo sólido en lóbulo tiroideo izquierdo, como descrito, se sugiere comparar con estudios previos + nódulos espongiformes y coloides, de características benignas.
2. Resto como descrito.

Dra. Laura Jiménez **Dr. Johnny Ulloa Ch**
Radiología e I.M. Código 7606 **Radiología e I.M. Código: 4201**

Reporte de Ultrasonido

Abdomen

Nombre: FCY **Cédula: 2**

Referencia: cirugía general **Fecha: 01/02/2017**

Motivo de envío: Hemangioma, a descartar crecimiento.

Se observa el hígado de tamaño y ecoestructura conservada, de bordes lisos, en el cual se observan varios quistes simples, los de mayor tamaño en los segmentos VI de 20mm y 18mm y en el segmento II de 14mm y 8mm. Se aprecia además en el segmento IV una formación sólida, ecogénica, redondeada, de bordes bien delimitados, avascular, que mide 33x34mm que impresiona corresponder con hemangioma (ya conocido).

No hay dilatación de la vía biliar intra o extra hepática. Vesícula biliar distendida, sin evidencia de engrosamiento parietal ni litiasis en su interior. No se observa líquido perivesicular en este momento.

El bazo es de tamaño normal, conserva su ecogenicidad sin evidencia de lesiones focales. Páncreas de contornos lisos conserva su ecogenicidad, sin evidencia de lesiones focales

Retroperitoneo sin evidencia de masas

Ambos riñones se observan de tamaño, forma y situación normal, sin alteración de la relación corticomedular ni de la ecogenicidad cortical.

No se observan masas sólidas, litiasis, ectasias pielocaliciales ni colecciones peri renales.

Vejiga vacía no valorable.

No se observa líquido libre ni colecciones intrabdominales.

IDX:

1. Quistes hepáticos simples.
2. Focalización en segmento IV de hígado en probable relación con hemangioma ya conocido.

Dra. Laura Jiménez **Dr. Johnny Ulloa Ch**

Radiología e I.M. Código 7606 **Radiología e I.M. Código: 4201**

Reporte de Ultrasonido
Vías Urinarias Hombre

Nombre: FCD
Cédula: 2
Referencia: UROLOGIA
Realizado: 02-02-2017
Motivo de envío: Prostatismo

Ambos riñones se observan de tamaño, forma y situación conservada, con adecuada diferenciación corticomedular, el derecho mide: 104x45mm, con grosor cortical de 16mm, el izquierdo mide: 115x57mm, con grosor cortical de 18mm. Sin evidencia de focalizaciones sugestivas de masas sólidas, quistes, litos.
No se observa ectasia pielocalicial, ni colecciones perirrenales.
Vejiga distendida, de paredes delgadas, regulares, sin vegetaciones ni engrosamientos focales, de contenido anecoico. Volumen inicial 544cc. Residuo postmicción de 78cc (14%).
Próstata de contornos regulares, de aspecto homogéneo, de tamaño conservado, de 14cc de volumen.

No se observa líquido libre ni colecciones abdominales

Impresión Diagnóstica:

1. Residuo postmicción de 14%
2. Resto del estudio sin particularidades.

Dra. Laura Jiménez
Radiología e I.M. Código 7606

Dr. Johnny Ulloa Ch
Radiología e I.M. Código: 4201

Reporte de Ultrasonido

Abdomen

Nombre: FCT **Cédula: 2**

Referencia: Hospital México **Fecha: 01/02/2017**

Motivo de envió: Cirrosis, A/D CA.

Se observa el hígado de tamaño conservado, de bordes aserrados, con parénquima de aspecto granular en forma difusa, en relación a cambios por hepatopatía crónica (ya conocida),sin evidencia de focalizaciones sugestivas de nódulos sospechosos o masas por este método al momento.

No hay dilatación de la vía biliar intra o extra hepática.

Vena porta de 16mm de diámetro, con flujo hepatofugo al Doppler color, en relación con hipertensión portal.

Bazo con parénquima homogéneo, aumentado de tamaño, mide 136x61mm.

Ausencia quirúrgica de la vesícula biliar.

Páncreas de contornos lisos conserva su ecogenicidad, sin evidencia de lesiones focales

Retroperitoneo para-aórtico sin evidencia de masas.

Ambos riñones se observan de tamaño, forma y situación normal, sin alteración de la relación corticomedular ni de la ecogenicidad cortical.

No se observan masas sólidas, litiasis, ectasias pielocaliciales ni colecciones peri renales. Vejiga vacía no valorable.

No se observa líquido libre ni colecciones intrabdominales

IDX:

Hepatopatía crónica con cambios por hipertensión portal.

Dra. Laura Jiménez **Dr. Johnny Ulloa Ch**

Radiología e I.M. Código 7606 **Radiología e I.M. Código: 4201**

Reporte de Ultrasonido

Cuello

Nombre: FFME **Cédula: 2**

Referencia: ORL **Fecha: 06-01-2017**

Motivo de envío: adenopatía cuello e/e.

Con Transductor de alta frecuencia se explora la cara anterior del cuello.

Glándula tiroidea de forma y tamaño normal. Es de contornos regulares y de textura homogénea.

LTD mide: 40x10x15mm, para un volumen de 3cc

LTI mide: 35x11x12mm, para un volumen de 2,4cc.

Istmo: 2,3mm

Se aprecia nódulo isoecoico, de bordes bien delimitados, avascular, sin evidencia de calcificaciones, ubicado en el tercio inferior del lóbulo tiroideo izquierdo, mide 5,6x4mm, a controlar.

Se observa quiste coloide en istmo de 2,5mm

Glándulas submandibulares y lóbulos superficiales de ambas parótidas sin alteraciones.

No se observan masas en el resto de las estructuras del cuello valoradas.

Sobre el hemicuello derecho, en área donde refiere la paciente palparse abultamiento, se observa en el nivel V un ganglio de 7,7mm, que conserva hilio graso, sin características de sospecha, en relación a ganglio reactivo. No hay adenopatías atípicas.

Impresión:

1. TIRADS 3. Nódulo tiroideo izquierdo a controlar.

Dr. Ulloa Chavarría. **Dra. Laura Jiménez A**

Asistente Radiología e IM **Residente Radiología e IM**

Código 4201 **Código 7606**

Reporte de Ultrasonido

Abdomen

Nombre: FMY Cédula: 2

Referencia: EBAIS ALFARO, SR Fecha: 10/01/ 2017

Diagnostico envío: Dolor abdominal E/E.

Se observa el hígado de tamaño y ecoestructura normal, de bordes lisos, sin evidencia de lesiones focales.

No hay dilatación de la vía biliar intra o extra hepática.

Vesícula biliar distendida, sin evidencia de engrosamiento parietal ni litiasis en su interior. No se observa líquido perivesicular en este momento.

El bazo es de tamaño normal, conserva su ecogenicidad sin evidencia de lesiones focales Páncreas de contornos lisos conserva su ecogenicidad, sin evidencia de lesiones focales

Retroperitoneo vascular y ganglionar sin lesiones evidentes.

Ambos riñones se observan de tamaño, forma y situación normal, sin alteración de la relación corticomedular ni de la ecogenicidad cortical.

No se observan masas sólidas, litiasis, ectasias pielocaliciales ni colecciones peri renales. Vejiga vacía no valorable.

No se observa líquido libre ni colecciones intrabdominales.

Adicionalmente se observa útero gestante, con producto único, vivo, activo, transverso con polo cefálico izquierdo al momento del estudio, con fetocardia de 147 lpm, rítmica, con EG por US de 16 semanas o días.

IDX:

Estudio de abdomen sin evidencia de alteraciones.

Embarazo de 16 semanas 0 días por US.

Dra. Jiménez Arredondo Dr. Johnny Ulloa Ch

Residente Radiología I.M Radiología I.M

COD 7606 COD 4201

Reporte de Ultrasonido
Vías Urinarias y Pelvis

Nombre: FRA
Cédula: 2
Referencia: Consulta externa
Realizado: 06/01/2017

Diagnóstico de envío: Síndrome de Down, control.

Ambos riñones se observan de tamaño, forma y situación normal, sin alteración de la relación corticomedular.

RD mide: 84x54mm con grosor cortical de 15 mm

RI mide: 86x42 mm con grosor cortical de 13.5 mm.

No se observan masas sólidas, quistes, litiasis, ectasias pielocaliciales ni colecciones peri renales.

Vejiga distendida, de paredes delgadas, sin vegetaciones ni engrosamientos focales, de contenido anecoico con ecos finos en su interior sugestivos de sedimento urinario. Volumen inicial 535 cc.

Útero en anteversión de 62x32x41 mm, con miometrio homogéneo. Endometrio regular de 9.9

Ovario derecho mide 25x16x20 mm para un volumen de 4.4 cc y el ovario izquierdo mide 34x25x28 mm para un volumen de 12 cc. Se observa quiste simple en ovario izquierdo de 25x21 mm.

No se observa líquido libre ni colecciones abdominales

Impresión Diagnóstica:

1. Hallazgos sugestivos de sedimento urinario a correlacionar con EGO.
2. Quiste simple en ovario izquierdo.

Dr. Johnny Ulloa Ch/ **Dra. Jiménez Arredondo**
Radiología e I.M. **Residente Radiología IM**
Código 4201 **COD 7606**

Reporte de Ultrasonido
Vías Urinarias Hombre

Nombre: FM Cédula: 1
Referencia: UROLOGIA Realizado: 14/01/2017
Motivo de envío: Antecedente de Ca de vejiga operado, control

Ambos riñones se observan de tamaño, forma y situación normal, RD mide: 125x57mm, con grosor cortical de 14mm, RI mide: 119x68mm, con grosor cortical de 14mm. Ambos conservan la relación corticomedular, los cuales muestran varios quistes simples corticales bilaterales, el de mayor tamaño en tercio medio de riñón izquierdo de 12mm.

No se observan masas sólidas ni litos.

Existe dilatación pielocalicial, así como ureteral bilateral, midiendo la pelvis derecha hasta 48mm y la izquierda hasta 45mm, mismas de contenido líquido, anecoico, sin evidencia de lesiones sólidas en su interior. No se logra determinar causa obstructiva por éste método al momento, debido a la poca distensión vesical, por incontinencia del paciente.

Vejiga parcialmente distendida, de limitada valoración, con volumen de 173cc, de paredes regulares, sin francas masas en lo valorable. Residuo postmicción de 115cc (66%)

Próstata de aspecto homogéneo de contornos regulares de 14cc de volumen.

No se observa líquido libre ni colecciones abdominales

Impresión Diagnóstica:

1. Ectasia pielocalicial y ureteral bilateral, como descrita.
2. Residuo postmicción significativo, 66%.

Dr. Ulloa Chavarría. **Dra. Laura Jiménez A**
Asistente Radiología e IM **Residente Radiología e IM**
Código 4201 **Código 7606**

Reporte de Ultrasonido
Vías Urinarias Hombre

Nombre: FGA
Cédula: 2
Referencia: UROLOGIA
Realizado: 25-02-2017
Motivo de envío: Prostatismo

Ambos riñones se observan de tamaño, forma y situación conservada, con adecuada diferenciación corticomedular, el derecho mide: 115x48mm, con grosor cortical de 13mm, el izquierdo mide: 109x59mm, con grosor cortical de 17mm. Sin evidencia de focalizaciones sugestivas de masas sólidas, quistes, litos.
No se observa ectasia pielocalicial, ni colecciones perirrenales.
Vejiga poco distendida, con volumen inicial 97cc, lo que limita su valoración. No se aprecian francas masas. Residuo postmicción de 19cc (19,5%).
Próstata de bordes regulares, de aspecto heterogéneo, de 25cc de volumen.
No se observa líquido libre ni colecciones abdominales

Impresión Diagnóstica:

1. Crecimiento prostático, 25cc de volumen.
2. Resto como descrito.

Dra. Jiménez A. **Dr. Johnny Ulloa Ch**
Radiología I.M **Código 7606** **Radiología** I.M **COD 4201**

Reporte de Ultrasonido

Cuello

Nombre: GSM

Cédula: 2

Referencia: CIRUGIA GENERAL

Fecha: 09-03-2017

Motivo de envío: BMN Compresivo.

Con Transductor de alta frecuencia se explora la cara anterior del cuello.

LTD mide: 82x31x29mm, para un volumen de 40cc.

LTI mide: 58x22x21mm, para un volumen de 14cc.

Istmo: 5,6mm.

Glándula tiroidea aumentada de tamaño, de contornos regulares y de textura homogénea, que muestra una imagen redondeada de bordes parcialmente delimitados, ubicada en polo inferior del lóbulo derecho, isoecoica, que podría corresponder con un nódulo vs lobulación, mide aproximadamente 18x21mm; se sugiere comparar con estudio previo.

En lóbulo izquierdo se observa nódulo espongiforme, no sospechoso de 6mm.

Glándulas submandibulares y lóbulos superficiales de ambas parótidas sin alteraciones.

No se observan adenopatías atípicas, ni masas en las regiones cervicales valoradas.

Impresión:

1. Bocio, con imagen en lóbulo derecho que podría corresponder con nódulo vs lobulación, como descrito.

Dra. Laura Jiménez **Dr. Johnny Ulloa Ch**

Radiología e I.M. Código: 7606 **Radiología e I.M. Código 4201**

Reporte de Ultrasonido

Abdomen

Nombre: GVL Cédula: 2. Referencia: Clínica del dolor Fecha: 25-02-2017

Motivo de envío: Ca gástrico, Borman III.

Se observa el hígado de tamaño y ecoestructura normal, de bordes lisos, regulares, sin evidencia de focalizaciones sugestivas de nódulos ni masas.

No hay dilatación de la vía biliar intra o extra hepática.

Vesícula biliar distendida, de paredes delgadas, regulares, sin evidencia de litos ni masas en su interior. No se observa líquido perivesicular en este momento.

El bazo es de tamaño normal, conserva su ecogenicidad sin evidencia de lesiones focales

Se observa hacia la región de la cabeza pancreática, una formación sólida, hipoecoica, de bordes bien definidos, que mide 67x40mm aproximadamente, la cual no muestra plano de separación con el páncreas, que sugiere un proceso infiltrativo como primera posibilidad diagnóstica, ya sea por proceso metastásico con infiltración pancreática (dados los antecedentes de la paciente) o una lesión primaria a este nivel, por lo que debe correlacionarse con TC para una mejor caracterización. Cuerpo y cola del páncreas muestran contornos lisos conserva su ecogenicidad, sin evidencia de lesiones focales por este método.

Ambos riñones se observan de tamaño, forma y situación normal para la edad, sin alteración de la relación corticomedular ni de la ecogenicidad cortical. No se observan masas sólidas, litiasis, ectasias pielocaliciales ni colecciones peri renales.

Vejiga distendida de paredes delgadas, regulares, con contenido líquido, anecoico, sin evidencia de alteraciones.

No se observa líquido libre ni colecciones intrabdominales al presente control.

IDX:

1. **Formación sólida en cabeza pancreática que sugiere proceso infiltrativo como primera posibilidad, a complementarse con TC.**

Dra. Laura Jiménez **Dr. Johnny Ulloa Ch**

Radiología e I.M. Código 7606 **Radiología e I.M. Código: 4201**

Reporte de Ultrasonido

Vías Urinarias Hombre

Nombre: GAF

Cédula: 2

Referencia: urología

Realizado: 11-02-2017

Motivo de envío: prostatismo

Ambos riñones se observan de tamaño, forma y situación conservada, con adecuada diferenciación corticomedular, el derecho mide: 93x57mm, con grosor cortical de 16mm, el izquierdo mide: 88x50mm, con grosor cortical de 16mm. Sin evidencia de focalizaciones sugestivas de masas sólidas, quistes, litos.

No se observa ectasia pielocalicial, ni colecciones perirrenales.

Vejiga distendida, de paredes delgadas, regulares, sin vegetaciones ni engrosamientos focales, de contenido anecoico. Volumen inicial 450cc. Residuo postmicción de 148cc (33%).

Próstata de contornos regulares, de aspecto heterogéneo, aumentada de tamaño de 42cc de volumen.

No se observa líquido libre ni colecciones abdominales

Impresión Diagnóstica:

1. **Crecimiento prostático, 42cc de volumen.**
2. **Residuo postmicción significativo, 33%.**

Dra. Laura Jiménez
Radiología e I.M. Código: 7606

Dr. Johnny Ulloa Ch
Radiología e I.M. Código 4201

Reporte de Ultrasonido
Cuello

Nombre: GVB
Cédula: 2
Referencia: La Guaria SI
Fecha: 02-02-2017
Motivo de envío: Adenopatías.

Con Transductor de alta frecuencia se explora la cara anterior del cuello.
LTD mide: 38x12x16mm, para un volumen de 3,8cc.
LTI mide: 42x11x11mm, para un volumen de 2,6cc.
Istmo: 2,5mm.
Glándula tiroidea de forma, tamaño y vascularidad conservadas, contornos regulares y de textura homogénea, sin evidencia de lesiones focales sólidas o quísticas.
Glándulas submandibulares y lóbulos superficiales de ambas parótidas sin alteraciones.
No se observan adenopatías atípicas, ni masas en las regiones cervicales valoradas.
Se aprecia ganglio de aspecto reactivo en Nivel II izquierdo típico de ésta región anatómica.

Impresión:

TIRADS 1. Estudio sin evidencia de hallazgos patológicos.

Dra. Laura Jiménez
Radiología e I.M. Código 7606

Dr. Johnny Ulloa Ch
Radiología e I.M. Código: 4201

Reporte de Ultrasonido

Cuello

Nombre: GAC

Cédula: 5

Referencia: cirugía general

Fecha: 27/01/2017

Motivo de envío: Bocio multinodular, control

Con Transductor de alta frecuencia se explora la cara anterior del cuello.

LTD mide: 43x12x11mm, para un volumen de 2,9cc

LTI mide: 43x9x12mm, para un volumen de 2,4cc

Istmo: 3mm

Glándula tiroidea de forma y tamaño conservado, de contornos regulares y de textura homogénea, con vascularidad conservada. Se aprecia un nódulo espongiforme en lóbulo derecho de 4mm y un nódulo mixto en lóbulo izquierdo de 13x5mm, que muestra señal de flujo al Doppler color en la porción sólida, mismo que refiere la paciente haberse realizado BAAF previo, negativo por malignidad, el cual debe correlacionarse con estudio previo y según cambios se sugiere repetir histología.

Glándulas submandibulares y lóbulos superficiales de ambas parótidas sin alteraciones.

No hay adenopatías atípicas, ni masas en el resto de las regiones cervicales valoradas.

Impresión:

Nódulos tiroideos como descritos, se sugiere correlación con estudio previo del nódulo en el lóbulo izquierdo y de existir cambios se sugiere repetir histología.

Dra. Laura Jiménez
Radiología e I.M. Código 7606

Dr. Johnny Ulloa Ch
Radiología e I.M. Código: 4201

Reporte de Ultrasonido

Cuello

Nombre: GCL

Cédula: 2

Referencia: cirugía general

Fecha: 02-02-2017

Motivo de envío: BMN

Con Transductor de alta frecuencia se explora la cara anterior del cuello.

LTD mide: 40x14x20mm, para un volumen de 5,9cc.

LTI mide: 27x13x12mm, para un volumen de 2,3cc.

Istmo: 1,9mm.

Glándula tiroidea de forma y tamaño conservados, contornos regulares, de ecotextura heterogénea secundaria a la presencia de tres nódulos mixtos, de bordes bien delimitados, con vascularidad periférica, sin calcificaciones, uno ubicado en el lóbulo izquierdo y dos , los de mayor tamaño, en el lóbulo derecho, los cuales miden 21x12mm y 10x12mm respectivamente.

Glándulas submandibulares y lóbulos superficiales de ambas parótidas sin alteraciones.

No se observan adenopatías atípicas, ni masas en las regiones cervicales valoradas.

Impresión:

TIRADS 3. Nódulos tiroideos, como descritos.

Dra. Laura Jiménez
Radiología e I.M. Código 7606

Dr. Johnny Ulloa Ch
Radiología e I.M. Código: 4201

Reporte de Ultrasonido

Vías Urinarias Hombre

Nombre: GCV Cédula: 2 Referencia: urología Realizado: 14/01/2017

Motivo de envío: prostatismo control

Ambos riñones se observan de forma y situación conservada, el derecho mide 94x36mm, con grosor cortical de 12mm, el izquierdo mide 88x45mm, con grosor cortical de 11mm. Ambos con adecuada diferenciación corticomedular, sin evidencia de focalizaciones sugestivas de masas sólidas, quistes, ni litos.

Se observa leve ectasia piélica derecha de 14mm de diámetro aproximadamente.

Llama la atención la presencia de ectasia pielocalicial izquierda, con pelvis de hasta 43mm de diámetro, esta se observa con contenido líquido, anecoico, sin observar nódulos o vegetaciones en su interior y sin francos cambios posteriores a la micción. Asocia dilatación ureteral ipsilateral en toda su extensión, sin apreciar contenido sólido o litos en lo valorable.

Vejiga se encuentra distendida, con contenido líquido, anecoico, con 426cc de volumen, misma de paredes engrosadas, trabeculadas, que sobre el piso y hacia la pared vesical izquierda (sobre la región del orificio ureteral ipsilateral) muestra una zona focal de mayor engrosamiento con una longitud aproximada de 33,5mm y un grosor de hasta 12,4mm, el cual se recomienda correlacionar con estudio endoscópico.

Residuo postmicción de 127cc (29%).

Remanente prostático de aspecto homogéneo de 9,5cc de volumen.

No se observa líquido libre ni colecciones abdominales al presente estudio.

Impresión Diagnóstica:

1. Engrosamiento parietal vesical asociado a ectasia pielocalicial y ureteral izquierda, como descrito, a correlacionar con estudio endoscópico.
2. Ectasia piélica derecha leve.
3. Residuo postmicción significativo (29%).

Dr. Ulloa Chavarría.
Asistente Radiología e IM Código 4201

Dra. Laura Jiménez A
Residente Radiología e IM Código 7606

Reporte de Ultrasonido

Abdomen

Nombre: GGA **Cédula: 2**

Referencia: EBAIS RINCÓN, PALMARES **Fecha: 07-01-2017**

Se observa el hígado de tamaño y ecoestructura normal, de bordes lisos, sin evidencia de lesiones focales.

No hay dilatación de la vía biliar intra o extra hepática.

Ausencia quirúrgica de la vesícula biliar.

El bazo es de tamaño normal, conserva su ecogenicidad sin evidencia de lesiones focales

Páncreas de contornos lisos conserva su ecogenicidad, sin evidencia de lesiones focales

Retroperitoneo no valorable por interposición de gas intestinal.

Ambos riñones se observan de tamaño, forma y situación normal, sin alteración de la relación corticomedular ni de la ecogenicidad cortical.

No se observan masas sólidas, litiasis, ectasias pielocaliciales ni colecciones peri renales.

Vejiga vacía no valorable.

No se observa líquido libre ni colecciones intrabdominales.

IDX:

Estudio sin evidencia de alteraciones.

Dr. Ulloa Chavarría. **Dra. Laura Jiménez A**

Asistente Radiología e IM **Residente Radiología e IM**

Código 4201 **Código 7606**

Reporte de Ultrasonido
Vías Urinarias Hombre

Nombre: GJO
Cédula: 5
Referencia: UROLOGIA
Realizado: 09-03-2017
Motivo de envío: llegible.

Ambos riñones se observan de tamaño, forma y situación conservada, con adecuada diferenciación corticomedular, el derecho mide: 109x39mm, con grosor cortical de 14mm, el izquierdo mide: 111x49mm, con grosor cortical de 14mm. Sin evidencia de focalizaciones sugestivas de masas sólidas, quistes, litos.
No se observa ectasia pielocalicial, ni colecciones perirrenales.

Vejiga poco distendida no valorable, con volumen inicial de 35cc, logrando visualizar la próstata aumentada de volumen, de 46cc, con parénquima heterogéneo, sin evidencia de francas focalizaciones por este método. Dada la poca distensión vesical no se cuantifica residuo postmicción.

No se observa líquido libre ni colecciones abdominales al presente estudio.

Impresión Diagnóstica:

1. Crecimiento prostático, 46cc de volumen.
2. Resto como descrito.

Dra. Laura Jiménez
Radiología e I.M. Código: 7606

Dr. Johnny Ulloa Ch
Radiología e I.M. Código 4201

Reporte de Ultrasonido

Abdomen

Nombre: GRS **Cédula: 2**

Referencia: cirugía general **Fecha: 04-02-2017**

Motivo de envío: Antecedente de Ca de mama.

Se observa el hígado de tamaño conservado, con aumento difuso de la ecogenicidad por esteatosis moderada, sin evidencia de focalizaciones sugestivas de nódulos ni masas por este método.

No hay dilatación de la vía biliar intra o extra hepática.

Vesícula biliar distendida, de paredes delgadas, regulares, sin evidencia de litos ni masas en su interior. No se observa líquido perivesicular en este momento.

El bazo es de tamaño normal, conserva su ecogenicidad sin evidencia de lesiones focales Páncreas de contornos lisos conserva su ecogenicidad, sin evidencia de lesiones focales

Retroperitoneo vascular y ganglionar sin lesiones evidentes.

Ambos riñones se observan de tamaño, forma y situación normal, sin alteración de la relación corticomedular ni de la ecogenicidad cortical.

No se observan masas sólidas, litiasis, ectasias pielocaliciales ni colecciones peri renales.

Vejiga poco distendida no valorable.

No se aprecian francas masas pélvicas.

No se observa líquido libre ni colecciones intrabdominales al presente control.

IDX:

1. Esteatosis hepática moderada.

2. Sin evidencia de lesiones que sugieran metástasis por éste método al presente control.

Dra. Laura Jiménez **Dr. Johnny Ulloa Ch**

Radiología e I.M. Código 7606 **Radiología e I.M. Código: 4201**

Reporte de Ultrasonido

Abdomen

Nombre: GUR Cédula: 5

Referencia: CIRUGIA GENERAL Fecha: 25-02-2017

Motivo de envío: Ca gástrico, control.

Se observa el hígado de tamaño conservado, con aumento difuso de la ecogenicidad en relación a esteatosis moderada, sin evidencia de focalizaciones sugestivas de nódulos ni masas.

Se aprecia además prominencia de la vía biliar intrahepática izquierda de hasta 2,1mm, asociando además dilatación de la vía biliar extrahepática, con colédoco de 11,4mm de diámetro, sin lograr demostrar causa obstructiva por este método.

Ausencia quirúrgica de la vesícula biliar.

El bazo es de tamaño normal, conserva su ecogenicidad sin evidencia de lesiones focales

Páncreas de contornos lisos conserva su ecogenicidad, sin evidencia de lesiones focales

Retroperitoneo vascular y ganglionar sin lesiones evidentes.

Ambos riñones se observan de tamaño, forma y situación normal, sin alteración de la relación corticomedular ni de la ecogenicidad cortical.

No se observan masas sólidas, litiasis, ectasias pielocaliciales ni colecciones peri renales.

Vejiga vacía no valorable.

No se observa líquido libre ni colecciones intrabdominales al presente control.

IDX:

1. **Esteatosis hepática moderada.**
2. **Prominencia de la vía biliar extrahepática izquierda, asociando además dilatación de la extrahepática, sin lograr demostrar causa obstructiva por este método.**

Dra. Laura Jiménez **Dr. Johnny Ulloa Ch**

Radiología e I.M. Código 7606 **Radiología e I.M. Código: 4201**

Reporte de Ultrasonido

Abdomen

Nombre: GSI Cédula: 2

Referencia: Medicina interna Fecha: 11-02-2017

Motivo de envío: aumento de las enzimas hepáticas.

Se observa el hígado aumentado de tamaño, lóbulo derecho mide 162mm de longitud, con aumento difuso de la ecogenicidad por esteatosis leve, sin evidencia de focalizaciones sugestivas de nódulos ni masas.

No hay dilatación de la vía biliar intra o extra hepática.

Vesícula biliar distendida, de paredes delgadas, regulares, sin evidencia de litos ni masas en su interior. No se observa líquido perivesicular en este momento.

El bazo es de tamaño normal, conserva su ecogenicidad sin evidencia de lesiones focales

Páncreas de contornos lisos conserva su ecogenicidad, sin evidencia de lesiones focales

Retroperitoneo vascular y ganglionar sin lesiones evidentes.

Ambos riñones se observan de tamaño, forma y situación normal, sin alteración de la relación corticomedular ni de la ecogenicidad cortical.

No se observan masas sólidas, litiasis, ectasias pielocaliciales ni colecciones peri renales.

Vejiga poco distendida, lo cual limita su valoración, sin embargo, no se aprecian francas alteraciones.

Próstata de aspecto homogéneo, aumentada de tamaño de 27cc de volumen.

No se observa líquido libre ni colecciones intrabdominales al presente control.

IDX:

1. **Hepatomegalia + esteatosis hepática leve.**
2. **Crecimiento prostático, 27cc de volumen.**

Dra. Laura Jiménez **Dr. Johnny Ulloa Ch**

Radiología e I.M. Código: 7606 **Radiología e I.M. Código 4201**

Reporte de Ultrasonido

Vías Urinarias Hombre

Nombre: HQF Cédula: 2

Referencia: Urgencias HCLVV Realizado: 22-04-2017

Motivo de envío: Observación por Litiasis renal.

Ambos riñones de contornos lobulados, con aumento difuso de la ecogenicidad, con leve disminución de la diferenciación corticomedular, el derecho mide: 88x35mm, con grosor cortical de 8mm, el izquierdo mide: 82x40mm, con grosor cortical de 9mm. Dichos hallazgos sugestivos de cambios crónicos por lo que se sugiere correlacionar con PFR. Se observan además varios quistes corticales simples bilaterales, midiendo los de mayor tamaño 12mm en polo superior derecho y 9mm en tercio medio izquierdo. No se evidencian focalizaciones sugestivas de masas sólidas, ni litos por este método.

No se observa ectasia pielocalicial, ni colecciones perirrenales.

Vejiga parcialmente distendida, con contenido líquido, anecoico, con volumen inicial de 169cc, lo que limita su valoración, bajo dicha condición se observan las paredes engrosadas, trabeculadas, en relación a vejiga de esfuerzo, no se aprecian francas masas. Residuo postmicción de 45cc de volumen (26%).

Próstata homogénea de 17cc de volumen.

No se observa líquido libre ni colecciones abdominales

Impresión Diagnóstica:

1. Hallazgos en relación a cambios renales crónicos, se sugiere correlacionar con PFR.
2. Quistes simples renales bilaterales.
3. Cambios por vejiga de esfuerzo.
4. Residuo post miccional significativo, 26%.
5. Resto como descrito.

Dra. Laura Jiménez **Dr. Johnny Ulloa Ch**

Radiología e I.M. Código 7606 **Radiología e I.M. Código: 4201**

Reporte de Ultrasonido

Vías Urinarias Hombre

Nombre: HVA Cédula: 4

Referencia: urología Realizado: 02-02-2017

Motivo de envío: prostatismo

Ambos riñones se observan de tamaño, forma y situación conservada, de contornos lobulados, con adecuada diferenciación corticomedular, el derecho mide: 115x52mm, con grosor cortical de 16mm, el izquierdo mide: 118x57mm, con grosor cortical de 15mm.

Se observan varios quistes corticales simples bilaterales dos en el riñón izquierdo, el de mayor tamaño en el polo inferior de 55x62mm y uno en polo superior del riñón derecho de 28x28mm.

Ambos sin evidencia de focalizaciones sugestivas de masas sólidas ni litos.

No se observa ectasia pielocalicial, ni colecciones perirrenales.

Vejiga distendida, de paredes delgadas, regulares, sin vegetaciones ni engrosamientos focales, de contenido anecoico. Volumen inicial 289 cc. Residuo postmicción de 136cc (47%).

Próstata de bordes regulares, de aspecto heterogéneo, aumentada de tamaño, de 55cc de volumen.

No se observa líquido libre ni colecciones abdominales

Impresión Diagnóstica:

1. Quistes simples renales bilaterales.
2. Crecimiento prostático, 55cc de volumen.
3. Residuo posmiccional significativo, 47%.

Dra. Laura Jiménez **Dr. Johnny Ulloa Ch**

Radiología e I.M. Código 7606 **Radiología e I.M. Código: 4201**

Reporte de Ultrasonido
Cuello

Nombre: HVS
Cédula: 2
Referencia: CIRUGIA GENERAL
Fecha: 06-01-2017
Motivo de envío: Adenopatías submandibulares

Con Transductor de alta frecuencia se explora la cara anterior del cuello.
Glándula tiroidea de forma y tamaño normal. Es de contornos regulares y de textura homogénea.
LTD mide: 35x13x12mm, para un volumen de 2,8cc
LTI mide: 32x10x13mm, para un volumen de 2cc.
Istmo: 1,3mm
Se observan múltiples quistes coloides de distribución difusa, bilaterales, el mayor en lóbulo izquierdo de 5,4mm
Glándulas submandibulares y lóbulos superficiales de ambas parótidas sin alteraciones.
No hay adenopatías atípicas. Ni masas en las regiones cervicales. Se explora intencionalmente el sitio donde la paciente refiere haber presentado adenopatías palpables observando ganglios linfáticos de aspecto reactivo, los cuales conservan su hilio graso, uno de ellos en el nivel I derecho de 27x9mm y otro en el nivel I izquierdo de 21x7mm.

Impresión:

1. TIRADS 2. Hallazgos de características benignas.

Dr. Ulloa Chavarría. **Dra. Laura Jiménez A**
Asistente Radiología e IM **Residente Radiología e IM**
Código 4201 **Código 7606**

Reporte de Ultrasonido

Vías Urinarias Hombre

Nombre: HPA

Cédula: 2

Referencia: urología

Realizado: 04-02-2017

Motivo de envío: prostatismo

Ambos riñones se observan de tamaño, forma y situación conservada, con adecuada diferenciación corticomedular, el derecho mide: 112x46mm, con grosor cortical de 15mm, el izquierdo mide: 99x50mm, con grosor cortical de 12mm. Sin evidencia de focalizaciones sugestivas de masas sólidas, quistes, litos.

No se observa ectasia pielocalicial, ni colecciones perirrenales.

Vejiga distendida, de paredes delgadas, regulares, sin vegetaciones ni engrosamientos focales, de contenido anecoico. Volumen inicial 419cc. Residuo postmicción de 100cc (24%).

Próstata de bordes regulares, de aspecto homogéneo, con aumento leve de tamaño, de 23cc de volumen.

No se observa líquido libre ni colecciones abdominales

Impresión Diagnóstica:

1. Crecimiento prostático leve, 23cc de volumen.
2. Residuo postmicción significativo, 24%.

Dra. Laura Jiménez **Dr. Johnny Ulloa Ch**

Radiología e I.M. Código 7606 **Radiología e I.M. Código: 4201**

Reporte de Ultrasonido
Vías Urinarias Mujer

Nombre: JMC
Cédula: 2
Referencia: La Granja
Realizado: 30-03-2017

Vejiga urinaria distendida, de paredes delgadas, sin vegetaciones ni engrosamientos focales, de contenido anecoico.

Ambos riñones se observan de forma, tamaño y posición normal, conservan su relación corticomedular así como su grosor y su ecogenicidad cortical.

En el riñón derecho se observa un quiste simple de 7mm.

No se observan litiasis, masas, ectasias pielocaliciales ni colecciones renales.

Impresión Diagnóstica:

1. Quiste simple riñón derecho.

Dra. Jiménez
Radiología e I.M.
Código 7606

Dr. Johnny Ulloa Ch
Radiología e IM
Código 4201

Reporte de Ultrasonido

Abdomen

Nombre: JAMA

Cédula: 2

Referencia: Concepción

Fecha: 04-04-2017

El hígado se observa moderadamente aumentado de tamaño, con aumento difuso de la ecogenicidad en relación con esteatosis grado II. Sin evidencia de lesiones focales ni dilatación de las vías biliares.

La vesícula se observa distendida, sin cambios inflamatorios ni litiasis.
El bazo es de tamaño, forma y patrón sonográfico normal, sin evidencia de masa, calcificaciones ni adenomegalias en el hilio.
Páncreas de contornos lisos y ecoestructura normal.
Retroperitoneo ganglionar y vascular sin alteraciones.

Ambos riñones se observan de tamaño, forma y posición normal, conservan grosor y ecogenicidad cortical. No se observan masas, litiasis, ectasias pielocaliciales ni colecciones perirenales.
No hay ascitis.

IDX:

1. Esteatosis hepática.

2. Hepatomegalia.

Dra. Jiménez	**Dr. Johnny Ulloa Ch**
Radiología e I.M.	**Radiología e IM**
Código 7606	**Código 4201**

Reporte de Ultrasonido

Cuello

Nombre: JAL **Cédula: 2**

Referencia: EBAIS **Fecha: 28/12/2016**

Motivo de envío: Hipotiroidismo control.

Con Transductor de alta frecuencia se explora la cara anterior del cuello.

LTD mide: 42x18x17mm, para un volumen de 6,7cc LTI mide: 41x13x13mm, para un volumen de 3,7cc. Istmo: 9,6mm

Glándula tiroidea con lóbulo derecho prominente, de contornos lobulados, con ecotextura homogénea, que muestra varias formaciones nodulares, dos de ellas en istmo una hacia la derecha, isoecoica, de bordes bien delimitados, que mide 20x11mm y la otra hacia la izquierda isoecoica, logrando definir únicamente su borde superior, con sombra acústica inferior, esta mide 8,4x8mm, esta correlacionar con BAAF. En lóbulo tiroideo izquierdo se aprecia otro nódulo isoecoico, de bordes parcialmente delimitados, que asocia una calcificación grosera en su interior, que mide 9x5mm, a correlacionar con BAAF. Dichas formaciones nodulares no muestran señal de flujo al Doppler color. Existe además un nódulo calcificado en casi su totalidad en el lóbulo derecho de 7x5mm.

Glándulas submandibulares y lóbulos superficiales de ambas parótidas sin alteraciones.

No se observan adenopatías atípicas, ni masas en el resto de las regiones cervicales valoradas.

Impresión:

1. Glándula tiroides prominente, con varias formaciones nodulares, de las cuales se sugiere correlacionar con BAAF la ubicada en el istmo izquierdo y la del lóbulo tiroideo izquierdo asociada a calcificación, como descrito.

Dr. Ulloa Chavarría. **Dra. Laura Jiménez A**

Asistente Radiología e IM **Residente Radiología e IM**

Código 4201 **Código 7606**

Reporte de Ultrasonido
Cuello

Nombre: **JBFM**
Cédula: **2**
Referencia: ORL
Realizado: 17-12-2016

Con Transductor de alta frecuencia se explora la cara anterior del cuello.
LTD mide 40x10x12mm (LXAPXT), para un volumen de 2.6cc.
LTI mide 34x13x14mm (LXAPXT), para un volumen de 3cc.
Istmo de 2.8mm
Tiroides de forma conservada, con parénquima heterogéneo, con múltiples formaciones quísticas simples de distribución difusa, bilateral, las de mayor tamaño en el LTI de hasta 4.4mm. Llama la atención un nódulo mixto, este ubicado hacia el polo inferior del LTI, el cual muestra una porción sólida hipoecoica, de bordes parcialmente definidos, sin señal de flujo al Doppler Color, que mide 7.4x5mm; se sugiere correlación histológica de la porción sólida.
No se aprecian adenomegalias, nódulos, masas, ni otras lesiones de sospecha en el resto del cuello, al presente control.
Glándulas parótidas y submandibulares de aspecto homogéneo sin observar focalizaciones de sospecha.

Impresión diagnóstica:

1. TIRADS 4 A. Nódulo tiroideo izquierdo que amerita correlación Histológica, como descrito.
2. Resto como descrito.

Dra. Laura Jiménez **Dr. Johnny Ulloa Chavarría**
Radiología e I.M. Código: 7606 **Radiología e I.M. Código: 4201**

Reporte de Ultrasonido

Vías Urinarias hombre

Nombre: **JCM**

Cédula: **6**

Referencia: **ASSR**

Realizado: **28-12-2016**

Motivo de envío: Control

Ambos riñones se observan de tamaño, forma y situación conservada, sin alteración de la relación corticomedular. El derecho mide 95x34x44mm. El izquierdo mide 102x50x46mm. No se observan masas sólidas, quistes, ni litos.

No hay dilatación pielocalicial.

Vejiga distendida, 347cc de volumen al momento del estudio, de paredes levemente engrosadas, de aspecto trabeculado, en relación a vejiga de esfuerzo. Residuo postmicción 305cc, que equivale a 87%(paciente refiere haber miccionado).

Próstata de aspecto homogéneo, aumentada de tamaño, mide 39x54x39mm LXAPXT, para un volumen de 42cc.

Impresión Diagnóstica:

1. Crecimiento prostático, 42cc de volumen.
2. Hallazgos en relación con vejiga de esfuerzo, con importante cantidad de residuo postmicción, como descrito.

Dra. Laura Jiménez **Dr. Johnny Ulloa Chavarría**

Radiología e I.M. Código: 7606 **Radiología e I.M. Código: 4201**

Reporte de Ultrasonido
Vías Urinarias Hombre

Nombre: JCJ
Cédula: 2
Referencia: urología
Realizado: 04-02-2017
Motivo de envío: prostatismo

Ambos riñones se observan de tamaño, forma y situación conservada, con adecuada diferenciación corticomedular, el derecho mide: 111x53mm, con grosor cortical de 14mm, el izquierdo mide: 121x59mm, con grosor cortical de 16mm. Sin evidencia de focalizaciones sugestivas de masas sólidas, ni litos.
Se aprecia quiste cortical simple en polo superior renal derecho de 9mm.
No se observa ectasia pielocalicial, ni colecciones perirrenales.
Vejiga poco distendida, con volumen inicial de 165cc, lo cual limita su valoración, sin embargo, no se aprecian francas masas. Residuo postmicción 48cc (29%).
Próstata de bordes regulares y aspecto heterogéneo, aumentada de tamaño, de 28cc de volumen.
No se observa líquido libre ni colecciones abdominales

Impresión Diagnóstica:

1. Quiste simple renal derecho.
2. Crecimiento prostático, 28cc de volumen.
3. Residuo postmicción significativo, 29%.

Dra. Laura Jiménez **Dr. Johnny Ulloa Ch**
Radiología e I.M. Código 7606 **Radiología e I.M. Código: 4201**

Reporte de Ultrasonido

Abdomen

Nombre: JCS

Cédula: 2

Referencia: CIRUGIA GENERAL

Fecha: 25-02-2017

Motivo de envío: Linfoma + Ca de mama.

Se observa el hígado de tamaño conservado, de bordes lisos, regulares, con aumento difuso de la ecogenicidad, en relación a esteatosis leve, sin evidencia de focalizaciones sugestivas de nódulos ni masas por éste método.

No hay dilatación de la vía biliar intra o extra hepática.

Ausencia quirúrgica de la vesícula biliar.

El bazo es de tamaño normal, conserva su ecogenicidad sin evidencia de lesiones focales

Páncreas de contornos lisos conserva su ecogenicidad, sin evidencia de lesiones focales

Retroperitoneo vascular y ganglionar sin lesiones evidentes.

Ambos riñones se observan de tamaño, forma y situación normal, sin alteración de la relación corticomedular ni de la ecogenicidad cortical.

No se observan masas sólidas, litiasis, ectasias pielocaliciales ni colecciones peri renales.

Vejiga parcialmente distendida, lo que limita su valoración, sin embargo, no se aprecian francas alteraciones.

No se observa líquido libre ni colecciones intrabdominales al presente control.

IDX:

1. Esteatosis hepática leve.

Dra. Jiménez A. **Dr. Johnny Ulloa Ch.**

Radiología I.M **Código 7606** **Radiología** I.M **COD 4201**

Reporte de Ultrasonido

Cuello

Nombre: JMA

Cédula: 2

Referencia: cirugía general

Fecha: 01-02-2017

Motivo de envío: BMN

Con Transductor de alta frecuencia se explora la cara anterior del cuello.

LTD mide: 40x12x15mm, para un volumen de 3,6cc.

Istmo: 3,6mm.

Lóbulo tiroideo derecho de forma, tamaño y vascularidad conservadas, contornos regulares y de textura homogénea, que muestra un nódulo espongiforme de 6mm de diámetro.

Ausencia quirúrgica del lóbulo izquierdo, sin evidencia de tejido residual ni focalizaciones sugestivas de nódulos.

Glándulas submandibulares y lóbulos superficiales de ambas parótidas sin alteraciones.

No se observan adenopatías atípicas, ni masas en las regiones cervicales valoradas.

Impresión:

1. TIRADS 2. hallazgos de características benignas.

Dra. Laura Jiménez
Radiología e I.M. Código 7606

Dr. Johnny Ulloa Ch
Radiología e I.M. Código: 4201

Reporte de Ultrasonido
Vías Urinarias Mujer

Nombre: **JQS**
Cédula: **2**
Referencia: Cañaverales
Realizado: 10/01/2017

Ambos riñones se observan de tamaño, forma y situación conservados, sin alteración de la relación corticomedular.
RD mide: 85x55mm, con grosor cortical de 16mm.
RI mide: 115x44mm, con grosor cortical de 14mm.

No se observan masas sólidas, quistes, litiasis, ectasias pielocaliciales ni colecciones peri renales.

Vejiga poco distendida, no valorable, con 33cc de volumen al momento del estudio.

No se observa líquido libre.

Impresión Diagnóstica:

1. Estudio sin hallazgos patológicos evidentes en lo valorable.

Dra. Jiménez Arredondo
Residente Radiología I.M
COD 7606

Dr. Johnny Ulloa Ch
Radiología I.M
COD 4201

Reporte de Ultrasonido

Vías Urinarias Mujer

Nombre: **JRX**

Cédula: **2**

Referencia: **EBAIS Rafael Estrada**

Realizado: **10/01/2017**

Motivo de envío: incontinencia urinaria.

Ambos riñones se observan de tamaño, forma y situación normal, sin alteración de la relación corticomedular.

RD mide: 122x49mm, grosor cortical de 14mm

RI mide: 115x51mm, grosor cortical de 13mm

No se observan masas sólidas, quistes, litiasis, ectasias pielocaliciales ni colecciones peri renales.

Vejiga distendida, de paredes delgadas, sin vegetaciones ni engrosamientos focales, de contenido anecoico. Volumen inicial 468cc. Residuo post miccional de 181cc (38%)

No se observa líquido libre.

Impresión Diagnóstica:

1. Residuo postmicción significativo, 38%.
2. Resto como descrito.

Dra. Jiménez Arredondo **Dr. Johnny Ulloa Ch**

Residente Radiología I.M **Radiología I.M**

COD 7606 **COD 4201**

Reporte de Ultrasonido

Vías Urinarias Hombre

Nombre: JVM

Cédula: 2

Referencia: urología

Realizado: 11-02-2017

Motivo de envío: no se cuenta con solicitud

Ambos riñones se observan de tamaño, forma y situación conservada, con adecuada diferenciación corticomedular, el derecho mide: 99x47mm, con grosor cortical de 15,4mm, el izquierdo mide: 110x52mm, con grosor cortical de 17mm. Sin evidencia de focalizaciones sugestivas de masas sólidas, quistes, litos.

No se observa ectasia pielocalicial, ni colecciones perirrenales.

Vejiga distendida, de paredes delgadas, regulares, sin vegetaciones ni engrosamientos focales, de contenido anecoico. Volumen inicial 329cc. Residuo postmicción de 29cc (8%).

Próstata de aspecto heterogéneo, de contornos regulares, aumentada de tamaño, de 29cc de volumen.

No se observa líquido libre ni colecciones abdominales

Impresión Diagnóstica:

1. Crecimiento prostático, 29cc de volumen.
2. Resto como descrito.

Dra. Laura Jiménez
Radiología e I.M. Código: 7606

Dr. Johnny Ulloa Ch
Radiología e I.M. Código 4201

Reporte de Ultrasonido

Vías Urinarias hombre

Nombre: LAMT

Cédula: 4

Referencia: Palmares

Realizado: 30-03-2017

Ambos riñones se observan de tamaño, forma y situación normal, sin alteración de la relación corticomedular.

En el riñón derecho se observa un quiste simple de 15mm y otro en el riñón izquierdo de 8mm.

No se observan masas sólidas, litiasis, ectasias pielocaliciales ni colecciones peri renales.

Vejiga distendida, de paredes delgadas, sin vegetaciones ni engrosamientos focales, de contenido anecoico. Volumen inicial 267cc. Volumen residual 86cc.

Próstata de contornos regulares, de textura homogénea, para un volumen de 50cc.

Impresión Diagnóstica:

1. Hiperplasia prostática grado II.
2. Quistes simples renales bilaterales.
3. Importante residuo vesical post micción.

Dra. Jiménez
Radiología e I.M.
Código 7606

Dr. Johnny Ulloa Ch
Radiología e IM
Código 4201

Reporte de Ultrasonido
Vías Urinarias Hombre

Nombre: **LRC**
Cédula: **1**
Referencia: **Urología**
Realizado: **14/01/2017**

Motivo de envío: Prostatismo.

Ambos riñones se observan de tamaño, forma y situación normal, sin alteración de la relación corticomedular.
RD mide: 106x43mm, con grosor cortical de 14mm
RI mide: 102x50mm, con grosor cortical de 14mm
No se observan masas sólidas, quistes, litiasis, ectasias pielocaliciales ni colecciones peri renales.
Vejiga distendida, de paredes delgadas, sin vegetaciones ni engrosamientos focales, de contenido anecoico. Volumen inicial 192cc. Sin residuo postmicción de 112cc (58%)
Se aprecia remanente prostático de aspecto homogéneo, con volumen de 9cc.
No se observa líquido libre ni colecciones abdominales
Impresión Diagnóstica:
1. Residuo postmicción significativo, 58%
2. Resto como descrito.

Dr. Ulloa Chavarría. **Dra. Laura Jiménez A**
Asistente Radiología e IM **Residente Radiología e IM**
Código 4201 **Código 7606**

Reporte de Ultrasonido

Abdomen

Nombre: **LCC** **Cédula:** **2**

Referencia: **ASSR** **Fecha:** **28-12-2016**

Motivo de envío: Antecedente familiares de CA renal.

Hígado de tamaño conservado, de aspecto homogéneo, sin evidencia de focalizaciones

Vía biliar intra y extra hepática no dilatada.

Vesícula biliar distendida, de paredes delgadas, regulares, sin evidencia de litos ni masas.

Bazo de tamaño conservado y aspecto homogéneo.

Páncreas de aspecto sonográfico conservado, sin evidencia de ensanchamientos ni focalizaciones sólidas ni quísticas.

Retroperitoneo para- aórtico sin evidencia de masas ni conglomerados de adenopatías.

Riñones de forma, tamaño y aspecto sonográfico conservado, el derecho de 108x41mm, el izquierdo de 109x57mm. Ambos sin evidencia de focalizaciones sólidas ni quísticas. No se aprecian litos.

No hay dilatación pielocalicial.

Vejiga parcialmente distendida, sin evidencia de francas alteraciones.

Próstata de aspecto homogéneo, de 10cc de volumen.

No se observa líquido libre en cavidad abdominal, al presente control.

Impresión diagnostica:

1. Estudio sin evidencia de hallazgos patológicos.

Dra. Laura Jiménez **Dr. Johnny Ulloa Chavarría**

Radiología e I.M. Código: 7606 **Radiología e I.M. Código: 4201**

Reporte de Ultrasonido

Vías Urinarias Mujer

Nombre: LDJ

Cédula: 2

Referencia: urología

Realizado: 11-02-2017

Motivo de envío: medir residuo postmicción.

Ambos riñones se observan de tamaño, forma y situación conservada, con adecuada diferenciación corticomedular, el derecho mide: 112x39mm, con grosor cortical de 13mm, el izquierdo mide: 111x54mm, con grosor cortical de 15mm. Sin evidencia de focalizaciones sugestivas de masas sólidas, quistes, litos.

No se observa ectasia pielocalicial, ni colecciones perirrenales.

Vejiga distendida, de gran capacidad, de paredes delgadas, regulares, sin vegetaciones ni engrosamientos focales, de contenido anecoico. Volumen inicial de 833cc. Residuo postmicción de 216cc (26%).

No se observa líquido libre ni colecciones abdominales

Impresión Diagnóstica:

1. Residuo postmicción de 26%.

Dra. Laura Jiménez
Radiología e I.M. Código: 7606

Dr. Johnny Ulloa Ch
Radiología e I.M. Código 4201

Reporte de Ultrasonido

Cuello

Nombre: MCA

Cédula: 2

Referencia: cardiología

Fecha: 01-02-2017

Motivo de envío: A/D Bocio

Con Transductor de alta frecuencia se explora la cara anterior del cuello.

LTD mide: 40x17x21 mm, para un volumen de 7,3 cc.

LTI mide: 54x19x19 mm, para un volumen de 9,9 cc.

Istmo: 2,9 mm.

Glándula tiroidea de forma y vascularidad conservadas, de contornos regulares y de textura homogénea, que muestra prominencia del lóbulo izquierdo, sin evidencia de lesiones focales sólidas o quísticas.

Glándulas submandibulares y lóbulos superficiales de ambas parótidas sin alteraciones.

No se observan adenopatías atípicas, ni masas en las regiones cervicales valoradas.

Impresión:

TIRADS 2. Prominencia del lóbulo tiroideo izquierdo.

Dra. Laura Jiménez
Radiología e I.M. Código 7606

Dr. Johnny Ulloa Ch
Radiología e I.M. Código: 4201

Reporte de Ultrasonido

Abdomen

Nombre: MLA Cédula: 5

Referencia: EBAIS Fecha: 28/01/2017

Motivo de envío: Antecedente de LNH.

Estudio limitado por interposición de gas intestinal por lo que se valora el hígado por vía intercostal, el cual se observa de tamaño y ecoestructura conservada, con parénquima de aspecto homogéneo, sin evidencia de lesiones focales en lo valorable.

No hay dilatación de la vía biliar intra o extra hepática.

Vesícula biliar distendida, de paredes delgadas, regulares, con varios litros móviles en su interior, que miden en promedio 10mm de diámetro. No se observa líquido perivesicular en este momento.

El bazo es de tamaño normal, conserva su ecogenicidad sin evidencia de lesiones focales

Páncreas de contornos lisos conserva su ecogenicidad, sin evidencia de lesiones focales

Retroperitoneo para-aórtico y parailiaco sin evidencia de masas ni conglomerados de adenopatías por este método, al presente control.

Ambos riñones se observan de tamaño, forma y situación normal, sin alteración de la relación corticomedular ni de la ecogenicidad cortical.

No se observan masas sólidas, litiasis, ectasias pielocaliciales ni colecciones peri renales. Vejiga vacía no valorable.

No se observa líquido libre ni colecciones intrabdominales.

IDX:

1. **Colelitiasis.**
2. **Resto como descrito.**

Dra. Laura Jiménez **Dr. Johnny Ulloa Ch**

Radiología e I.M. Código 7606 **Radiología e I.M. Código: 4201**

Reporte de Ultrasonido
Vías Urinarias Mujer

Nombre: MPS
Cédula: 2
Referencia: urología
Realizado: 02-02-2017
Motivo de envío: sepsis urinaria a repetición.

Ambos riñones se observan de tamaño, forma y situación conservada, de contornos lobulados, con adecuada diferenciación corticomedular, el derecho mide: 100x41mm, con grosor cortical de 12mm, el izquierdo mide: 118x50mm, con grosor cortical de 14mm. Sin evidencia de focalizaciones sugestivas de masas sólidas, ni litos.
Se observan varios quistes cortica simples bilaterales, los de mayor tamaño ubicados dos de ellos en el polo superior derecho de 25mm y 24mm y uno el polo superior del riñón izquierdo de 27x25mm.
No se observa ectasia pielocalicial, ni colecciones perirrenales.
Vejiga distendida, de paredes delgadas, regulares, sin vegetaciones ni engrosamientos focales, de contenido anecoico. Volumen inicial 313 cc. Residuo postmicción de 95cc (30%).
No se observa líquido libre ni colecciones abdominales

Impresión Diagnóstica:

1. Quistes simples renales bilaterales.
2. Residuo posmiccional significativo, 30%.
3. Resto como descrito.

Dra. Laura Jiménez **Dr. Johnny Ulloa Ch**
Radiología e I.M. Código 7606 **Radiología e I.M. Código: 4201**

Reporte de Ultrasonido

Abdomen

Nombre: MGM Cédula: 7

Referencia: cirugía general Fecha: 02-02-2017

Motivo de envío: A/D Colelitiasis

Se observa el hígado aumentado de tamaño, lóbulo derecho de 174mm de longitud, con ecoestructura conservada, de bordes lisos, regulares, sin evidencia de focalizaciones sugestivas de nódulos ni masas.

No hay dilatación de la vía biliar intra o extra hepática.

Vesícula biliar distendida, de paredes delgadas, regulares, con múltiples litos móviles en su interior, de hasta 12mm de diámetro. No se observa líquido perivesicular en este momento.

El bazo es de tamaño normal, conserva su ecogenicidad sin evidencia de lesiones focales

Páncreas de contornos lisos conserva su ecogenicidad, sin evidencia de lesiones focales

Retroperitoneo vascular y ganglionar sin lesiones evidentes.

Ambos riñones se observan de tamaño, forma y situación normal, sin alteración de la relación corticomedular ni de la ecogenicidad cortical.

No se observan masas sólidas, litiasis, ectasias pielocaliciales ni colecciones peri renales.

Vejiga parcialmente distendida, sin francas alteraciones.

No se observa líquido libre ni colecciones intrabdominales al presente control.

IDX:

1. Hepatomegalia homogénea.
2. Colelitiasis.

Dra. Laura Jiménez **Dr. Johnny Ulloa Ch**

Radiología e I.M. Código 7606 **Radiología e I.M. Código: 4201**

Reporte de Ultrasonido

Cuello

Nombre: MSL

Cédula: 6

Referencia: EBAIS

Fecha: 28-01-2017

Motivo de envío: Hipotiroidismo

Con Transductor de alta frecuencia se explora la cara anterior del cuello.

LTD mide: 32x13x9mm, para un volumen de 2cc

LTI mide: 28x8x10mm, para un volumen de 1,2cc

Istmo: 1,7mm

Glándula tiroidea de forma conservada, disminuida de tamaño, de contornos lobulados, de textura homogénea, sin evidencia de lesiones focales.

Glándulas submandibulares y lóbulos superficiales de ambas parótidas sin alteraciones.

No se observan adenopatías atípicas, ni masas en las regiones cervicales valoradas.

Impresión:

TIRADS 2. Glándula tiroides disminuida de tamaño.

Dra. Laura Jiménez
Radiología e I.M. Código 7606

Dr. Johnny Ulloa Ch
Radiología e I.M. Código: 4201

Reporte de Ultrasonido

Vías Urinarias Mujer

Nombre: MRL

Cédula: 2

Referencia: urología

Realizado: 02-04-2017

Motivo de envío: nefrocalcinosis.

Ambos riñones se observan de tamaño, forma y situación conservada, el derecho mide: 115x52mm, con grosor cortical de 13mm, el izquierdo mide: 109x52mm, con grosor cortical de 12mm. Existe adecuada diferenciación corticomedular. Se observan múltiples quistes simples pequeños bilaterales, no complicados, de predominio izquierdo, el de mayor tamaño en riñón derecho ubicado en corteza sobre el tercio medio de 12mm y el de mayor tamaño del riñón izquierdo de 17mm, en polo superior. Se aprecian además varios litos bilaterales, ubicados en el seno renal, dos de ellos en el tercio medio del riñón izquierdo de 7,4mm y 5mm y uno en tercio medio de riñón derecho de 6mm, los cuales no asocian ectasia pielocalicial al momento.

No se evidencian focalizaciones sugestivas de masas sólidas.

No se observan colecciones perirrenales al presente estudio.

Vejiga distendida, de paredes delgadas, regulares, sin vegetaciones ni engrosamientos focales, de contenido anecoico. Volumen inicial 265 cc. Residuo postmicción de 53cc de volumen (20%).

No se observa líquido libre ni colecciones abdominales al momento.

Impresión Diagnóstica:

1. Poliquistosis renal bilateral.
2. Nefrolitiasis.
3. Residuo postmicción de 20%.

Dra. Laura Jiménez
Radiología e I.M. Código: 7606

Dr. Johnny Ulloa Ch
Radiología e I.M. Código 4201

Reporte de Ultrasonido
Cuello

Nombre: MBA
Cédula: 7
Referencia: Cardiología
Fecha: 06-01-2017
Motivo de envío: A/D Bocio
Con Transductor de alta frecuencia se explora la cara anterior del cuello.

Glándula tiroidea de forma y tamaño normal. Es de contornos regulares y de textura homogénea.
LTD mide: 43x16x18mm, para un volumen de 6,5cc
LTI mide: 40x15x17mm, para un volumen de 5cc
Istmo: 3,6mm
Se observa pequeño nódulo hipoecoico, avascular, de bordes definidos, ubicado en lóbulo izquierdo, de 3,2x3,7mm, el cual se sugiere controlar.
Glándulas submandibulares y lóbulos superficiales de ambas parótidas sin alteraciones.
No hay adenopatías atípicas, ni masas en el resto de las estructuras del cuello valoradas.

Impresión:

1. TIRADS 3. Nódulo tiroideo como descrito, a controlar.

Dr. Ulloa Chavarría.
Asistente Radiología e IM
Código 4201

Dra. Laura Jiménez A
Residente Radiología e IM
Código 7606

Reporte de Ultrasonido

Abdomen

Nombre: MGL Cédula: 2

Referencia: medicina interna Fecha: 04-02-2017

Motivo de envío: Alteración leve de PFH.

Se observa el hígado de tamaño y ecoestructura normal, de bordes lisos, regulares, sin evidencia de focalizaciones sugestivas de nódulos ni masas.

No hay dilatación de la vía biliar intra o extra hepática.

Ausencia quirúrgica de la vesícula biliar.

El bazo es de tamaño normal, conserva su ecogenicidad sin evidencia de lesiones focales

Páncreas de contornos lisos conserva su ecogenicidad, sin evidencia de lesiones focales

Retroperitoneo vascular y ganglionar sin lesiones evidentes.

Ambos riñones se observan de tamaño, forma y situación normal, sin alteración de la relación corticomedular ni de la ecogenicidad cortical.

No se observan masas sólidas, litiasis, ectasias pielocaliciales ni colecciones peri renales.

Vejiga vacía no valorable.

No se observa líquido libre ni colecciones intrabdominales al presente control.

IDX:

Estudio sin evidencia de hallazgos patológicos.

Dra. Laura Jiménez **Dr. Johnny Ulloa Ch**

Radiología e I.M. Código: 7606 **Radiología e I.M. Código 4201**

Reporte de Ultrasonido
Cuello

Nombre: MRR
Cédula: 2
Referencia: cirugía general
Fecha: 02-04-2017
Motivo de envío: BMN

Con Transductor de alta frecuencia se explora la cara anterior del cuello.

Lecho quirúrgico del lóbulo tiroideo derecho libre, sin evidencia de tejido residual ni formaciones sólidas o quísticas evidentes al presente estudio.

LTI mide: 34x13x12mm, para un volumen de 2,7cc.

Istmo: 2mm.

Lóbulo tiroideo izquierdo de forma, tamaño y vascularidad conservadas, contornos regulares y de textura homogénea, en el cual se aprecia imagen nodular de bordes parcialmente definidos, de predominio isoecoico con algunas zonas de mayor ecogenicidad, con vascularidad periférica, que mide 10x7mm, el cual se sugiere comparar con estudios previos para valorar conducta a seguir.

Glándulas submandibulares y lóbulos superficiales de ambas parótidas sin alteraciones.

No se observan adenopatías atípicas, ni masas en las regiones cervicales valoradas.

Impresión:

1. Lecho quirúrgico del lóbulo tiroideo derecho libre.
2. Nódulo en lóbulo izquierdo, como descrito, que se debe comparar con estudio previo para valorar conducta a seguir.

Dra. Laura Jiménez
Radiología e I.M. Código: 7606

Dr. Johnny Ulloa Ch
Radiología e I.M. Código 4201

Reporte de Ultrasonido

Vías Urinarias Hombre

Nombre: MAO

Cédula: 2

Referencia: urología

Realizado: 02-02-2017

Motivo de envío: prostatismo

Ambos riñones se observan de tamaño, forma y situación conservada, con adecuada diferenciación corticomedular, el derecho mide: 118x46mm, con grosor cortical de 15mm, el izquierdo mide: 117x66mm, con grosor cortical de 15mm. Sin evidencia de focalizaciones sugestivas de masas sólidas, quistes, litos.
No se observa ectasia pielocalicial, ni colecciones perirrenales.

Vejiga distendida, de paredes delgadas, regulares, sin vegetaciones ni engrosamientos focales, de contenido anecoico. Volumen inicial 212 cc. Residuo postmicción de 87cc (41%).
Próstata de contornos regulares y aspecto homogéneo, aumentada de tamaño, de 176cc de volumen.

No se observa líquido libre ni colecciones abdominales

Impresión Diagnóstica:

1. Crecimiento prostático, 176cc de volumen.
2. Residuo postmicción significativo, 41%.

Dra. Laura Jiménez
Radiología e I.M. Código 7606

Dr. Johnny Ulloa Ch
Radiología e I.M. Código: 4201

Reporte de Ultrasonido

Cuello

Nombre: MQM

Cédula: 6

Referencia: cirugía general

Fecha: 09-03-2017

Motivo de envío: Nódulo control

Con Transductor de alta frecuencia se explora la cara anterior del cuello.

LTD mide: 50x19x17mm, para un volumen de 8,6cc.

LTI mide: 45x13x13mm, para un volumen de 3,9cc.

Istmo: 6,1mm.

Glándula tiroidea de forma, tamaño y vascularidad conservadas, contornos regulares y de textura homogénea.

Se observa en lóbulo derecho un nódulo mixto de bordes bien delimitados, que mide 18x10mm, el cual muestra vascularidad central en la porción sólida, por lo que se sugiere realizar BAAF.

Glándulas submandibulares y lóbulos superficiales de ambas parótidas sin alteraciones.

No se observan adenopatías atípicas, ni masas en las regiones cervicales valoradas.

Impresión:

1. TIRADS 4A. Nódulo tiroideo derecho, a correlacionar con histología

Dra. Laura Jiménez
Radiología e I.M. Código: 7606

Dr. Johnny Ulloa Ch
Radiología e I.M. Código 4201

Reporte de Ultrasonido

Abdomen

Nombre: MVC

Cédula: 2

Referencia: Clínica del dolor

Fecha: 25-02-2017

Motivo de envío: hepatopatía crónica.

Se observa el hígado aumentado de tamaño, lóbulo derecho mide 180mm de longitud, con aumento difuso de la ecogenicidad del parénquima y de aspecto levemente granular, sugestivo de cambios crónicos, en probable relación con su antecedente (paciente refiere biopsia que documentó fibrosis), no se cuenta con estudio previo para comparar. Llama la atención la presencia de una imagen de aspecto nodular, redondeada, hipoecoica, avascular, de bordes parcialmente definidos, que mide 17x11mm, ubicada en segmento V, la cual podría corresponder con zona de parénquima respetado o hiperplasia nodular focal, sin embargo, dado el antecedente del paciente se deben descartar otras posibilidades diagnósticas, por lo que se sugiere realizar TC de hígado trifásico.

No hay dilatación de la vía biliar intra o extra hepática.

Vesícula biliar distendida, de paredes delgadas, regulares, sin evidencia de litos ni masas en su interior. No se observa líquido perivesicular en este momento.

El bazo es de tamaño normal, conserva su ecogenicidad sin evidencia de lesiones focales

Páncreas de contornos lisos conserva su ecogenicidad, sin evidencia de lesiones focales

Retroperitoneo no valorable por interposición de gas intestinal.

Ambos riñones se observan de tamaño, forma y situación normal, sin alteración de la relación corticomedular ni de la ecogenicidad cortical.

No se observan masas sólidas, litiasis, ni colecciones peri renales.

Se aprecian varios quistes simples bilaterales, al menos tres en el riñón izquierdo los de mayor tamaño parapiélicos, uno en tercio superior de 18mm y el otro en tercio inferior de 10mm y en el riñón derecho uno cortical en polo superior de 44x29mm
No hay dilatación pielocalicial.
Vejiga vacía no valorable.
No se observa líquido libre ni colecciones intrabdominales al presente control.

IDX:

1. Hepatomegalia + hallazgos que podrían corresponder a cambios por hepatopatía crónica, a correlacionar con antecedentes y laboratorios.
2. Imagen de aspecto nodular en segmento hepático V, que podría corresponder con zona de parénquima respetado o hiperplasia nodular focal, sin embargo, dado el antecedente del paciente se deben descartar otras posibilidades diagnósticas, por lo que se sugiere correlacionar con TC de hígado trifásico.
3. Quistes renales simples bilaterales.
4. Resto como descrito.

Dra. Laura Jiménez **Dr. Johnny Ulloa Ch**
Radiología e I.M. Código 7606 **Radiología e I.M. Código: 4201**

Reporte de Ultrasonido

Abdomen

Nombre: MAO

Cédula: 2

Referencia: medicina interna

Fecha: 28/01/2017

Motivo de envío: A/D Hepatopatía crónica

Se observa el hígado de tamaño conservado, con aumento difuso de la ecogenicidad en relación a esteatosis moderada, sin evidencia de lesiones focales.

No hay dilatación de la vía biliar intra o extra hepática.

Vesícula biliar distendida, de paredes delgadas, regulares, sin evidencia de litos ni masas en su interior. No se observa líquido perivesicular en este momento.

El bazo es de tamaño normal, conserva su ecogenicidad sin evidencia de lesiones focales Páncreas de contornos lisos conserva su ecogenicidad, sin evidencia de lesiones focales

Retroperitoneo para/aórtico sin evidencia de masas.

Ambos riñones se observan de tamaño, forma y situación conservada, de bordes lobados, con leve aumento difuso de la ecogenicidad cortical, lo cual podría corresponder a cambios crónicos, por lo que se sugiere correlacionar con laboratorios. No se observan masas sólidas, litiasis, ectasias pielocaliciales ni colecciones peri renales. Se aprecian varios quistes corticales simples los de mayor tamaño ubicado uno en polo superior izquierdo de 27x27mm y el otro sobre el tercio medio derecho de 17mm de diámetro.

Vejiga distendida de paredes delgadas, regulares, con contenido líquido, anecoico, sin evidencia de alteraciones, con 329cc de volumen.

Próstata de aspecto homogéneo, levemente aumentada de tamaño, de 28cc de volumen

No se observa líquido libre ni colecciones intrabdominales al momento.

IDX:

1. Esteatosis hepática moderada.
2. Hallazgos que podrían corresponder con cambios renales crónicos, a correlacionar con laboratorios.
3. Quistes renales simples bilaterales.
4. Crecimiento prostático, 28cc de volumen.
5. Resto como descrito.

Dra. Laura Jiménez
Radiología e I.M. Código 7606

Dr. Johnny Ulloa Ch
Radiología e I.M. Código: 4201

Reporte de Ultrasonido
Abdomen

Nombre: MGW Cédula: 5
Referencia: HCLVV Fecha: 28-12-2016
Motivo de envío: Esteatosis Hepática Control.

Hígado de tamaño conservado, son aumento difuso de la ecogenicidad, en relación a esteatosis moderada, sin evidencia de focalizaciones sólidas ni quísticas.
Vía biliar intra y extra hepática no dilatada.
Vesícula biliar distendida, de paredes delgadas, regulares, sin evidencia de litos ni masas.
Bazo de tamaño conservado y aspecto homogéneo.
Páncreas muestra aumento difuso de la ecogenicidad, por depósito graso, sin evidencia de ensanchamientos ni focalizaciones sólidas ni quísticas.
Retroperitoneo para- aórtico sin evidencia de masas ni conglomerados de adenopatías.
Riñones de forma, tamaño y aspecto sonográfico conservado, el derecho de 101x42mm, el izquierdo de 103x49mm. Ambos sin evidencia de focalizaciones sólidas ni quísticas. No se aprecian litos.
No hay dilatación pielocalicial.
Vejiga distendida, de paredes delgadas regulares, con contenido líquido anecoico sin evidencia de alteraciones, con 206cc de volumen al momento del estudio.
Próstata de aspecto homogéneo, con 18cc de volumen.
No se observan masas pélvicas.
No se observa líquido libre en cavidad abdominal, al presente control.

Impresión diagnostica:

1. Esteatosis hepática moderada.
2. Páncreas con depósito graso, como descrito.

Dra. Laura Jiménez **Dr. Johnny Ulloa Chavarría**
Radiología e I.M. Código: 7606 **Radiología e I.M. Código: 4201**

Reporte de Ultrasonido
Vías Urinarias Hombre

Nombre: MPR
Cédula: 2
Referencia: UROLOGIA
Realizado: 09-03-2017
Motivo de envío: Litiasis renal izquierda.

Ambos riñones se observan de tamaño, forma y situación conservada, con adecuada diferenciación corticomedular, el derecho mide: 113x53mm, con grosor cortical de 15mm, el izquierdo mide: 110x60mm, con grosor cortical de 12mm. Sin evidencia de focalizaciones sugestivas de masas sólidas, quistes, litos.
No se observa ectasia pielocalicial, ni colecciones perirrenales.

Vejiga parcialmente distendida, lo cual limita su valoración, sin embargo, no muestra francas alteraciones. Volumen inicial 140cc. Sin residuo postmicción 16cc (11%).
Próstata de contornos regulares y aspecto heterogéneo, de 21cc de volumen.

No se observa líquido libre ni colecciones abdominales

Impresión Diagnóstica:

1. Leve crecimiento prostático, 21cc de volumen.
2. Resto como descrito.

Dra. Laura Jiménez
Radiología e I.M. Código: 7606

Dr. Johnny Ulloa Ch
Radiología e I.M. Código 4201

Reporte de Ultrasonido

Cuello

Nombre: MAMC

Cédula: 6

Referencia: Cirugía general

Fecha: 01-02-2017

Motivo de envío: BMN

Con Transductor de alta frecuencia se explora la cara anterior del cuello.

LTD mide: 25x10x10mm, para un volumen de 1,2cc

LTI mide: 55x16x16mm, para un volumen de 7,7cc

Istmo: 1,7mm.

Glándula tiroidea de forma conservada, con contornos regulares, con lóbulo derecho disminuido de tamaño en relación a su contralateral. Sin evidencia de nódulos ni masas.

Se aprecian en lóbulo izquierdo, dos nódulos espongiformes el mayor de 10x7mm y un nódulo sólido isoecoico, de bordes bien delimitados, sin calcificaciones, con vascularidad central, que mide 11x13mm, el cual se sugiere complementar con histología.

Glándulas submandibulares y lóbulos superficiales de ambas parótidas sin alteraciones.

No se aprecian adenopatías atípicas, ni masas en el resto de las regiones cervicales valoradas.

Impresión:

1. TIRADS 4a. Nódulo en lóbulo izquierdo, que se sugiere complementar con BAAF, como descrito.

Dra. Laura Jiménez
Radiología e I.M. Código 7606

Dr. Johnny Ulloa Ch
Radiología e I.M. Código: 4201

Reporte de Ultrasonido

Abdomen

Nombre: MAC Cédula: 2

Referencia: EBAIS Fecha: 19-03-2017

Motivo de envío: Observación por colelitiasis.

Se observa el hígado de tamaño y ecoestructura conservada, con aumento difuso de la ecogenicidad en relación a esteatosis leve, sin evidencia de focalizaciones sugestivas de nódulos ni masas por este método.

No hay dilatación de la vía biliar intra o extra hepática.

Vesícula biliar distendida, de paredes delgadas, regulares, sin evidencia de litos ni masas en su interior. No se observa líquido perivesicular en este momento.

El bazo es de tamaño normal, conserva su ecogenicidad sin evidencia de lesiones focales

Páncreas de contornos lisos conserva su ecogenicidad, sin evidencia de lesiones focales

Retroperitoneo vascular y ganglionar sin lesiones evidentes.

Ambos riñones se observan de tamaño, forma y situación normal, sin alteración de la relación corticomedular ni de la ecogenicidad cortical.

No se observan masas sólidas, litiasis, ectasias pielocaliciales ni colecciones peri renales.

Vejiga vacía no valorable.

No se aprecian masas pélvicas.

No se observa líquido libre ni colecciones intrabdominales al presente control.

IDX:

1. Esteatosis hepática leve.

2. Resto como descrito.

Dra. Laura Jiménez **Dr. Johnny Ulloa Ch**

Radiología e I.M. Código: 7606 **Radiología e I.M. Código 4201**

Reporte de Ultrasonido

Vías Urinarias Hombre

Nombre: MBC

Cédula: 2

Referencia: urología

Realizado: 04-02-2017

Motivo de envío: prostatismo

Ambos riñones se observan de tamaño, forma y situación conservada, con adecuada diferenciación corticomedular, el derecho mide: 114x49mm, con grosor cortical de 18mm, el izquierdo mide: 111x57mm, con grosor cortical de 16mm. Sin evidencia de focalizaciones sugestivas de masas sólidas, quistes, litos.

No se observa ectasia pielocalicial, ni colecciones perirrenales.

Vejiga distendida, de paredes delgadas, regulares, sin vegetaciones ni engrosamientos focales, de contenido anecoico. Volumen inicial 285cc. Residuo postmicción de 63cc (22%).

Próstata de aspecto homogéneo, de bordes regulares, aumentada de tamaño, de 51cc de volumen.

No se observa líquido libre ni colecciones abdominales

Impresión Diagnóstica:

1. Crecimiento prostático, 51cc de volumen.
2. Resto como descrito.

Dra. Laura Jiménez **Dr. Johnny Ulloa Ch**

Radiología e I.M. Código 7606 **Radiología e I.M. Código: 4201**

Reporte de Ultrasonido
Vías Urinarias Mujer

Nombre: MRG
Cédula: 2
Referencia: EBAIS
Realizado: 19-03-2017
Motivo de envío: Tenesmo vesical.

Ambos riñones se observan de tamaño, forma y situación conservada, con adecuada diferenciación corticomedular, el derecho mide: 102x40mm, con grosor cortical de 12mm, el izquierdo mide: 105x58mm, con grosor cortical de 16mm. Sin evidencia de focalizaciones sugestivas de masas sólidas, quistes, ni litos.
No se observa ectasia pielocalicial, ni colecciones perirrenales.

Vejiga distendida, de paredes delgadas, regulares, sin evidencia de vegetaciones ni engrosamientos focales, de contenido anecoico. Volumen inicial de 631cc. Residuo postmicción de 77cc de volumen (12%).

No se observa líquido libre ni colecciones abdominales al momento.

Impresión Diagnóstica:

1. Residuo post miccional de 12%.
2. Resto como descrito.

Dra. Laura Jiménez
Radiología e I.M. Código: 7606

Dr. Johnny Ulloa Ch
Radiología e I.M. Código 4201

Reporte de Ultrasonido

Abdomen

Nombre: MSS Cédula: 2

Referencia: medicina interna Fecha: 04-02-2017

Motivo de envío: hepatitis B, a descartar neoplasia.

Estudio limitado por condición de la paciente (no permite que se realice el estudio) e interposición de gas intestinal, bajo dichas condiciones se procede a valorar el hígado por vía intercostal, que muestra tamaño conservado, con aumento difuso de la granularidad y bordes ligeramente lobulados, lo que podría corresponder a cambios por hepatopatía crónica, a correlacionar con antecedentes y laboratorios. No se visualizan focalizaciones sugestivas de nódulos ni masas por este método, en lo valorable.

No hay dilatación de la vía biliar intrahepática.

No se logra visualizar la vesícula biliar.

El bazo es de tamaño normal, conserva su ecogenicidad sin evidencia de lesiones focales

Páncreas, vía biliar extrahepática y retroperitoneo no valorables por las limitantes descritas previamente.

Ambos riñones se observan de tamaño, forma y situación normal, sin alteración de la relación corticomedular ni de la ecogenicidad cortical.

No se observan masas sólidas, litiasis, ectasias pielocaliciales ni colecciones peri renales.

Vejiga vacía no valorable.

No se observa líquido libre ni colecciones intrabdominales al presente control.

IDX:

Estudio subóptimo por condiciones descritas, en lo valorable con datos que podrían corresponder a cambios por hepatopatía crónica a correlacionar con antecedentes y laboratorios.

Dra. Laura Jiménez **Dr. Johnny Ulloa Ch**

Radiología e I.M. Código 7606 **Radiología e I.M. Código: 4201**

Reporte de Ultrasonido

Cuello

Nombre: MCN

Cédula: 2

Referencia: cirugía general

Fecha: 02-02-2017

Motivo de envío: BMN, Nódulos sólidos

Con Transductor de alta frecuencia se explora la cara anterior del cuello.

Ausencia quirúrgica del lóbulo tiroideo derecho, sin evidencia de tejido residual ni nódulos en el lecho.

LTI mide: 38x16x16 mm, para un volumen de 5,2cc.

Istmo: 2,4mm.

Lóbulo izquierdo de forma, tamaño y vascularidad conservadas, contornos regulares y de textura homogénea, con nódulo sólido ecogénico, de bordes lisos, bien delimitados, con vascularidad periférica, que mide 9x7mm, a comparar con estudio previo.

Glándulas submandibulares y lóbulos superficiales de ambas parótidas sin alteraciones.

No se observan adenopatías atípicas, ni masas en las regiones cervicales valoradas.

Impresión:

1. Nódulo sólido en lóbulo tiroideo izquierdo, a comparar con estudio previo.
2. Resto como descrito.

Dra. Laura Jiménez
Radiología e I.M. Código 7606

Dr. Johnny Ulloa Ch
Radiología e I.M. Código: 4201

Reporte de Ultrasonido
Vías Urinarias Mujer

Nombre: MVX
Cédula: 2
Referencia: medicina familiar
Realizado: 02-02-2017
Motivo de envío: sepsis urinaria a repetición.

Ambos riñones se observan de tamaño, forma y situación conservada, con adecuada diferenciación corticomedular, el derecho mide: 102x35mm, con grosor cortical de 15mm, el izquierdo mide: 104x44mm, con grosor cortical de 15mm. Sin evidencia de focalizaciones sugestivas de masas sólidas, quistes, litos.
No se observa ectasia pielocalicial, ni colecciones perirrenales.

Vejiga distendida, de paredes delgadas, regulares, sin vegetaciones ni engrosamientos focales, de contenido anecoico. Volumen inicial 540cc. Residuo postmicción no significativo de 70cc (12%).
No se observa líquido libre ni colecciones abdominales

Adicionalmente se observa lito en vesícula biliar de 8,8mm de diámetro.
Impresión Diagnóstica:

1. Estudio de vías urinarias sin evidencia de hallazgos patológicos.
2. Colelitiasis

Dra. Laura Jiménez
Radiología e I.M. Código 7606

Dr. Johnny Ulloa Ch
Radiología e I.M. Código: 4201

Reporte de Ultrasonido

Cuello

Nombre: MCF

Cédula: 5

Referencia: ORL

Fecha: 28/12/2016

Motivo de envío: antecedente de parotidectomía superficial.

Con Transductor de alta frecuencia se explora la cara anterior del cuello.

LTD mide: 43x18x11mm, para un volumen de 4,4cc

LTI mide: 42x17x13mm, para un volumen de 4,9cc

Istmo: 2mm

Glándula tiroidea de forma conservada. Es de contornos regulares y de textura homogénea, prominente, que muestra varios quistes coloides de distribución difusa, bilaterales, el de mayor tamaño en el lóbulo derecho de 7mm de diámetro.

No se observan focalizaciones sólidas.

Glándulas submandibulares y lóbulo superficial de parótida izquierda sin alteraciones.

Lecho quirúrgico sin evidencia de tejido residual ni recidiva al presente control.

No hay adenopatías atípicas, ni masas en el resto de las regiones cervicales valoradas.

Impresión:

1. TIRADS 2. Hallazgos de características benignas.

2. Lecho quirúrgico sobre la región parotídea derecha sin evidencia de tejido residual ni recidiva al presente estudio.

Dr. Ulloa Chavarría. **Dra. Laura Jiménez A**

Asistente Radiología e IM **Residente Radiología e IM**

Código 4201 **Código 7606**

Reporte de Ultrasonido
Vías Urinarias Mujer

Nombre: MKA
Cédula: 2
Referencia: Empleados, HCLVV
Realizado: 11-02-2017
Motivo de envío: ITU a repetición.

Ambos riñones se observan de tamaño, forma y situación conservada, con adecuada diferenciación corticomedular, el derecho mide: 110x43mm, con grosor cortical de 14mm, el izquierdo mide: 114x47mm, con grosor cortical de 14mm. Sin evidencia de focalizaciones sugestivas de masas sólidas, quistes, litos.
No se observa ectasia pielocalicial, ni colecciones perirrenales.

Vejiga distendida, de paredes delgadas, regulares, sin vegetaciones ni engrosamientos focales, de contenido anecoico. Volumen inicial 656cc. Residuo postmicción de 357cc (54%).

No se observa líquido libre ni colecciones abdominales

Impresión Diagnóstica:

1. Residuo postmicción significativo, 54%.
2. Resto como descrito.

Dra. Laura Jiménez
Radiología e I.M. Código: 7606

Dr. Johnny Ulloa Ch
Radiología e I.M. Código 4201

Reporte de Ultrasonido
Vías Urinarias Hombre

Nombre: MVE
Cédula: 5
Referencia: urología
Realizado: 02-02-2017
Motivo de envío: prostatismo

Ambos riñones se observan de tamaño, forma y situación conservada, con adecuada diferenciación corticomedular, el derecho mide: 123x58mm, con grosor cortical de 13mm, el izquierdo mide: 117x58mm, con grosor cortical de 11mm. Sin evidencia de focalizaciones sugestivas de masas sólidas, quistes, litos.
No se observa ectasia pielocalicial, ni colecciones perirrenales.
Vejiga distendida, de paredes delgadas, regulares, sin vegetaciones ni engrosamientos focales, de contenido anecoico. Volumen inicial 458 cc. Residuo postmicción de 53cc (12%).
Próstata de bordes regulares, aspecto homogéneo, aumentada de tamaño, 29 cc de volumen.
No se observa líquido libre ni colecciones abdominales

Impresión Diagnóstica:

1. Crecimiento prostático, 29cc.
2. Resto como descrito.

Dra. Laura Jiménez
Radiología e I.M. Código 7606

Dr. Johnny Ulloa Ch
Radiología e I.M. Código: 4201

Reporte de Ultrasonido

Abdomen

Nombre: MAV Cédula: 2 Referencia: EBAIS Fecha: 28/01/2017

Motivo de envío: Observación por litiasis vesicular

Se observa el hígado de tamaño conservado, con aumento difuso de la ecogenicidad por esteatosis moderada, sin evidencia de lesiones focales.

No hay dilatación de la vía biliar intra o extra hepática. Colédoco de 6,4mm de diámetro. Vesícula biliar distendida, de paredes delgadas, regulares, con varios litros móviles en su interior, que miden en promedio 5mm de diámetro. No se observan masas ni líquido perivesicular en este momento.

El bazo es de tamaño normal, conserva su ecogenicidad sin evidencia de lesiones focales Páncreas de contornos lisos conserva su ecogenicidad, sin evidencia de lesiones focales

Retroperitoneo vascular y ganglionar sin lesiones evidentes.

Ambos riñones se observan de tamaño, forma y situación normal, de contornos lobulados, con leve aumento difuso de la ecogenicidad cortical, lo cual podría corresponder a cambios crónicos, por lo que se sugiere correlacionar con laboratorios. Existe adecuada diferenciación corticomedular.

No se observan masas sólidas, litiasis, ectasias pielocaliciales ni colecciones peri renales.

Vejiga vacía no valorable, lo cual además limita la valoración pélvica.

No se observa líquido libre ni colecciones intrabdominales.

IDX:

1. Esteatosis hepática moderada.
2. Colelitiasis.
3. Hallazgos que podrían corresponder a cambios renales crónicos, por lo que se sugiere correlacionar con laboratorios.

Dra. Laura Jiménez **Dr. Johnny Ulloa Ch**

Radiología e I.M. Código 7606 **Radiología e I.M. Código: 4201**

Reporte de Ultrasonido

Cuello

Nombre: MUB

Cédula: 2

Referencia: EBAIS

Fecha: 24-03-2017

Motivo de envío: disfagia lógica.

Con Transductor de alta frecuencia se explora la cara anterior del cuello.

LTD mide: 31x8x9mm, para un volumen de 1,3cc.

LTI mide: 26x8x8mm, para un volumen de 1cc.

Istmo: 1,8mm.

Glándula tiroidea de forma y vascularidad conservadas, disminuida de tamaño, con contornos regulares y de textura levemente heterogénea, con nódulo de aspecto espongiforme en lóbulo izquierdo, avascular, de 4,4mm.

Glándulas submandibulares y lóbulos superficiales de ambas parótidas sin alteraciones.

No se observan adenopatías atípicas, ni masas en las regiones cervicales valoradas.

Impresión:

1. TIRADS 2. Tiroides disminuida de tamaño + Nódulo de aspecto espongiforme en lóbulo tiroideo izquierdo. Se sugiere control.

Dra. Laura Jiménez **Dr. Johnny Ulloa Ch**

Radiología e I.M. Código: 7606 **Radiología e I.M. Código 4201**

Reporte de Ultrasonido
Vías Urinarias Mujer

Nombre: MDM
Cédula: 5
Referencia: Carlo Magno Araya
Realizado: 03-02-2017
Motivo de envío: ITU recurrente

Ambos riñones se observan de tamaño, forma y situación conservada, con adecuada diferenciación corticomedular, el derecho mide: 117x37mm, con grosor cortical de 13mm, el izquierdo mide: 99x49mm, con grosor cortical de 11mm. Sin evidencia de focalizaciones sugestivas de masas sólidas, quistes, litos.
No se observa ectasia pielocalicial, ni colecciones perirrenales.

Vejiga parcialmente distendida, lo que limita la valoración, sin embargo, no se aprecian francas alteraciones. Volumen inicial de 220cc. Sin residuo postmicción.

No se observa líquido libre ni colecciones abdominales

Impresión Diagnóstica:

1. Estudio sin evidencia de hallazgos patológicos.

Dra. Laura Jiménez **Dr. Johnny Ulloa Ch**
Radiología e I.M. Código 7606 **Radiología e I.M. Código: 4201**

Reporte de Ultrasonido

Cuello

Nombre: MLI Cédula: 2

Referencia: cirugía general Fecha: 28-01-2017

Motivo de envío: BMN control.

Con Transductor de alta frecuencia se explora la cara anterior del cuello.

LTD mide: 53x15x16mm, para un volumen de 6,5cc.

LTI mide: 53x23x22mm, para un volumen de 14cc.

Istmo: 4mm

Glándula tiroidea de forma conservada, aumentada de tamaño a expensas de lóbulo izquierdo, donde se observa una formación sólida de predominio hipoecoico, de bordes regulares, bien delimitados, la cual contiene en su interior otras imágenes sólidas redondeadas hiperecogénicas, asocia además aumento de la señal de flujo al Doppler color a nivel central, dicha formación mide 36x18mm. No se cuenta con estudio previo para comparar, ni historia clínica. Se sugiere complementar con estudio histológico de no haberse realizado previamente.

En lóbulo derecho se aprecian varios nódulos espongiformes, el mayor de 20x13mm.

Glándulas submandibulares y lóbulos superficiales de ambas parótidas sin alteraciones.

No se observan adenopatías atípicas, ni masas en el resto de las regiones cervicales valoradas.

Impresión:

1. Crecimiento tiroideo.
2. Nódulos tiroideos como descritos.

Dra. Laura Jiménez
Radiología e I.M. Código 7606

Dr. Johnny Ulloa Ch
Radiología e I.M. Código: 4201

Reporte de Ultrasonido

Vías Urinarias Hombre

Nombre: MGR

Cédula: 5

Referencia: urología

Realizado: 03-02-2017

Motivo de envío: prostatismo

Ambos riñones se observan de tamaño, forma y situación conservada, con adecuada diferenciación corticomedular, el derecho mide: 101x55mm, con grosor cortical de 13mm, el izquierdo mide: 100x51mm, con grosor cortical de 13mm. Sin evidencia de focalizaciones sugestivas de masas sólidas, quistes, litos.

No se observa ectasia pielocalicial, ni colecciones perirrenales.

Vejiga parcialmente distendida, con volumen inicial de 159cc, lo cual limita la valoración, sin embargo, se aprecian las paredes engrosadas, trabeculadas, lo que podría corresponder a vejiga de esfuerzo. No se aprecian francas masas. Residuo postmicción de 55cc (34%).

Próstata de bordes regulares, de aspecto homogéneo, levemente aumentada de tamaño, de 21cc de volumen.

No se observa líquido libre ni colecciones abdominales

Impresión Diagnóstica:

1. **Crecimiento prostático leve, 21cc de volumen.**
2. **Cambios en probable relación a vejiga de esfuerzo.**
3. **Residuo postmicción significativo, 34%.**

Dra. Laura Jiménez **Dr. Johnny Ulloa Ch**

Radiología e I.M. Código 7606 **Radiología e I.M. Código: 4201**

Reporte de Ultrasonido

Abdomen

Nombre: MME Cédula: 1 Referencia: EBAIS Fecha: 02-02-2017

Motivo de envío: Hepatopatía e/e

Se observa el hígado aumentado de tamaño, lóbulo derecho de 172mm de longitud, con aumento difuso de la ecogenicidad por esteatosis moderada, sin evidencia de focalizaciones sugestivas de nódulos ni masas.

No hay dilatación de la vía biliar intra o extra hepática. Colédoco de 5,6mm de diámetro.

Vesícula biliar distendida, de paredes delgadas, regulares, sin evidencia de litos ni masas en su interior. No se observa líquido perivesicular en este momento.

El bazo es de tamaño normal, conserva su ecogenicidad sin evidencia de lesiones focales

Páncreas de contornos lisos conserva su ecogenicidad, sin evidencia de lesiones focales

Retroperitoneo vascular y ganglionar sin lesiones evidentes.

Ambos riñones se observan de tamaño, forma y situación normal, sin alteración de la relación corticomedular ni de la ecogenicidad cortical.

No se observan masas sólidas, litiasis, ectasias pielocaliciales ni colecciones peri renales.

Vejiga vacía no valorable.

No se observa líquido libre ni colecciones intrabdominales al presente control.

IDX:

1. Hepatomegalia.

2. Esteatosis hepática moderada.

3. Resto como descrito.

Dra. Laura Jiménez **Dr. Johnny Ulloa Ch**

Radiología e I.M. Código 7606 **Radiología e I.M. Código: 4201**

Reporte de Ultrasonido
Vías Urinarias Mujer

Nombre: MRE
Cédula: 2
Referencia: urología
Realizado: 04-02-2017
Motivo de envío: quiste simple riñón derecho.

Riñones se observan de tamaño, forma y situación conservada, con adecuada diferenciación corticomedular, el derecho mide: 111x38mm, el izquierdo mide: 108x53mm, ambos con grosor cortical conservado. Sin evidencia de focalizaciones sugestivas de masas sólidas, ni litos.
Se observa quiste cortical simple en polo inferior derecho de 26x28mm.
No se observa ectasia pielocalicial, ni colecciones perirrenales.

Vejiga distendida, de paredes delgadas, regulares, sin vegetaciones ni engrosamientos focales, de contenido anecoico. Volumen inicial de 426 cc. Residuo postmicción de 113cc (26%).

No se observa líquido libre ni colecciones abdominales

Impresión Diagnóstica:

1. Quiste simple renal derecho.
2. Residuo postmicción significativo, 26%.

Dra. Laura Jiménez **Dr. Johnny Ulloa Ch**
Radiología e I.M. Código 7606 **Radiología e I.M. Código: 4201**

Reporte de Ultrasonido

Cuello

Nombre: MCJ

Cédula: 2

Referencia: cirugía general

Fecha: 02-02-2017

Motivo de envío: BMN

Con Transductor de alta frecuencia se explora la cara anterior del cuello.

LTD mide: 36x15x13mm, para un volumen de 3,7cc.

LTI mide: 32x12x10 mm, para un volumen de 2,1cc.

Istmo: 1,7mm.

Glándula tiroidea de forma, tamaño y vascularidad conservadas, contornos regulares y de textura homogénea, sin evidencia de lesiones focales sólidas o quísticas.

Glándulas submandibulares y lóbulos superficiales de ambas parótidas sin alteraciones.

No se observan adenopatías atípicas, ni masas en las regiones cervicales valoradas.

Impresión:

1. Estudio sin hallazgos patológicos evidentes.

Dra. Laura Jiménez
Radiología e I.M. Código 7606

Dr. Johnny Ulloa Ch
Radiología e I.M. Código: 4201

Reporte de Ultrasonido
Vías Urinarias Hombre

Nombre: MMO
Cédula: 2
Referencia: urología
Realizado: 01-02-2017
Motivo de envío: prostatismo

Ambos riñones se observan de tamaño, forma y situación conservada, con adecuada diferenciación corticomedular, el derecho mide: 113x38mm, con grosor cortical de 14mm, el izquierdo mide: 100x50mm, con grosor cortical de 16mm. Sin evidencia de focalizaciones sugestivas de masas sólidas, quistes, litos.
No se observa ectasia pielocalicial, ni colecciones perirrenales.

Vejiga poco distendida, con volumen inicial de 28,5 cc, no valorable, lo cual además limita la valoración prostática, la cual en lo visible se aprecia homogénea de aproximadamente 13cc de volumen.
No se observa líquido libre ni colecciones abdominales

Impresión Diagnóstica:

1. Estudio sin evidencia de hallazgos patológicos en lo valorable (subóptimo en la valoración pélvica).

Dra. Laura Jiménez
Radiología e I.M. Código 7606

Dr. Johnny Ulloa Ch
Radiología e I.M. Código: 4201

Reporte de Ultrasonido

Abdomen

Nombre: MAV. Cédula: 2 Referencia: Medicina interna Fecha: 10/01/2017

Motivo de envío: Observación por hígado graso

Se observa el hígado aumentado de tamaño, lóbulo derecho de 192mm de longitud, con aumento difuso de la ecogenicidad en relación a esteatosis moderada, sin evidencia de lesiones focales.

No hay dilatación de la vía biliar intra o extra hepática.

Ausencia quirúrgica de la vesícula biliar.

El bazo es de tamaño normal, conserva su ecogenicidad sin evidencia de lesiones focales Páncreas de contornos lisos conserva su ecogenicidad, sin evidencia de lesiones focales

Retroperitoneo vascular y ganglionar sin lesiones evidentes.

Ambos riñones se observan de tamaño, forma y situación normal, sin alteración de la relación corticomedular ni de la ecogenicidad cortical.

No se observan masas sólidas, litiasis, ectasias pielocaliciales ni colecciones peri renales. Se aprecia quiste cortical simple en polo inferior del riñón izquierdo de 12 mm de diámetro.

Vejiga vacía no valorable.

No se observa líquido libre ni colecciones intrabdominales.

IDX:

1. Hepatomegalia + esteatosis hepática moderada.

2. Quiste simple renal izquierdo.

Dra. Jiménez Arredondo **Dr. Johnny Ulloa Ch**

Residente Radiología I.M **Radiología I.M**

COD 7606 **COD 4201**

Reporte de Ultrasonido

Abdomen

Nombre: MRY Cédula: 1 Referencia: Hospital México Fecha: 01/02/2017

Motivo de envío: Ca de cervix.

Se observa el hígado de tamaño conservado, con aumento difuso de la ecogenicidad por esteatosis leve, sin evidencia de lesiones focales por este método al presente estudio.

No hay dilatación de la vía biliar intra o extra hepática. Ausencia quirúrgica de la vesícula biliar.

El bazo es de tamaño normal, conserva su ecogenicidad sin evidencia de lesiones focales Páncreas de contornos lisos conserva su ecogenicidad, sin evidencia de lesiones focales

Retroperitoneo para-aórtico y parailiaco sin evidencia de masas ni conglomerados de adenopatías.

Ambos riñones se observan de tamaño, forma y situación normal, sin alteración de la relación corticomedular ni de la ecogenicidad cortical.

No se observan masas sólidas, litiasis, ectasias pielocaliciales ni colecciones peri renales.

Vejiga distendida de paredes delgadas, regulares, con contenido anecoico, sin evidencia de alteraciones.

Ausencia quirúrgica de útero.

Ovarios de forma y aspecto sonográfico conservado, el derecho mide 38x22x25mm, para un volumen de 11cc, el izquierdo mide 55x26x43mm, para un volumen de 33cc.

No se aprecian masas anexiales, ni pélvicas al presente control. No se observa líquido libre ni colecciones intrabdominales.

IDX:

1. Esteatosis hepática leve.

Dra. Laura Jiménez **Dr. Johnny Ulloa Ch**

Radiología e I.M. Código 7606 **Radiología e I.M. Código: 4201**

Reporte de Ultrasonido
Vías Urinarias Hombre

Nombre: NCJ
Cédula: 2
Referencia: urología
Realizado: 02-02-2017
Motivo de envío: prostatismo

Ambos riñones se observan de tamaño, forma y situación conservada para la edad, con adecuada diferenciación corticomedular, el derecho mide: 93x45mm, con grosor cortical de 12mm, el izquierdo mide: 98x57mm, con grosor cortical de 11mm. Sin evidencia de focalizaciones sugestivas de masas sólidas, quistes, litos.
No se observa ectasia pielocalicial, ni colecciones perirrenales.
Vejiga parcialmente distendida, lo cual limita su valoración, sin embargo, se aprecia prominencia de sus paredes, mismas de aspecto trabeculado en relación a vejiga de esfuerzo. Volumen inicial de 150 cc. Residuo postmicción 36cc (24%).
Próstata de contornos regulares y aspecto homogéneo, aumentada de tamaño de 65cc de volumen.
No se observa líquido libre ni colecciones abdominales

Impresión Diagnóstica:

1. Crecimiento prostático, 65cc de volumen.
2. Residuo postmicción de 24%.

Dra. Laura Jiménez
Radiología e I.M. Código 7606

Dr. Johnny Ulloa Ch
Radiología e I.M. Código: 4201

Reporte de Ultrasonido

Vías Urinarias Hombre

Nombre: NAM

Cédula: 2

Referencia: UROLOGIA

Realizado: 19-03-2017

Motivo de envío: llegible.

Riñones se observan de forma y situación conservada, el derecho mide: 95x44mm, con grosor cortical de 6,8mm, el izquierdo mide: 93x47mm, con grosor cortical de 7mm. Ambos de contornos lobulados, los cuales muestran además aumento difuso de la ecogenicidad cortical y disminución en la diferenciación corticomedular, lo que podría corresponder con cambios crónicos por lo que se sugiere correlacionar con antecedentes y laboratorios. No se evidencian focalizaciones sugestivas de masas sólidas, ni litos. Se documenta un quiste cortical simple en polo superior izquierdo de 8mm de diámetro.

No se observa ectasia pielocalicial, ni colecciones perirrenales al momento.

Vejiga parcialmente distendida, con volumen inicial de 213cc, lo que limita su valoración, sin embargo, muestra paredes engrosadas, trabeculadas en relación a vejiga de esfuerzo.

Próstata de aspecto homogéneo, aumentada de tamaño, de 39cc de volumen, en la cual se observa en el lóbulo derecho, un nódulo hipoecoico, de bordes bien delimitados, sin señal de flujo al Doppler color, que presenta proyección intravesical y mide 22x24mm.

Residuo postmicción de 169cc de volumen (79%).

No se observa líquido libre ni colecciones abdominales al momento

Impresión Diagnóstica:

1. Hallazgos que podrían corresponder con cambios por Nefropatía crónica, por lo que se sugiere correlacionar con antecedentes y laboratorios.
2. Quiste simple renal izquierdo.
3. Crecimiento prostático, 39cc de volumen, con nódulo sólido en lóbulo derecho a correlacionar con histología.
4. Cambios compatibles con vejiga de esfuerzo.
5. Residuo postmicción significativo, 79%.

Dra. Laura Jiménez
Radiología e I.M. Código: 7606

Dr. Johnny Ulloa Ch
Radiología e I.M. Código 4201

Reporte de Ultrasonido

Abdomen

Nombre: NMM

Cédula: 9

Referencia: medicina interna

Fecha: 04-02-2017

Motivo de envío: aumento de PFH

Se observa el hígado de tamaño conservado, con aumento difuso de la ecogenicidad por esteatosis leve, sin evidencia de focalizaciones sugestivas de nódulos ni masas.

No hay dilatación de la vía biliar intra o extra hepática.

Vesícula biliar distendida, de paredes delgadas, regulares, sin evidencia de litos ni masas en su interior. No se observa líquido perivesicular en este momento.

El bazo es de tamaño normal, conserva su ecogenicidad sin evidencia de lesiones focales

Páncreas de contornos lisos conserva su ecogenicidad, sin evidencia de lesiones focales

Retroperitoneo vascular y ganglionar sin lesiones evidentes.

Ambos riñones se observan de tamaño, forma y situación normal, sin alteración de la relación corticomedular ni de la ecogenicidad cortical.

No se observan masas sólidas, litiasis, ectasias pielocaliciales ni colecciones peri renales.

Vejiga vacía no valorable.

No se observa líquido libre ni colecciones intrabdominales al presente control.

IDX:

Esteatosis hepática leve.

Dra. Laura Jiménez **Dr. Johnny Ulloa Ch**

Radiología e I.M. Código 7606 **Radiología e I.M. Código: 4201**

Reporte de Ultrasonido
Vías Urinarias hombre

Nombre: **OMV**
Cédula: **2**
Referencia: **ASSR**
Realizado: **28-12-2016**

Motivo de envió: Hematuria en estudio.

Ambos riñones se observan de tamaño, forma y situación normal, sin alteración de la relación corticomedular. El RD mide 106x38x47mm.con grosor cortical de 13mm. El RI mide 92x54x50mm.con grosor cortical de 14mm. Ambos sin evidencia de masas sólidas, ni litos. Se aprecia quiste cortical simple, de 12mm de diámetro en polo inferior del RI.
No hay dilatación pielocalicial
Vejiga distendida, de paredes delgadas, regulares sin evidencia de vegetaciones ni engrosamientos focales, con contenido líquido de aspecto anecoico. Con volumen de 754cc. Residuo post miccional de 135cc (17%)

Próstata de contornos regulares, de aspecto heterogéneo, mide 31x47x25 mm, para un volumen de 19cc, con calcificación grosera en el lóbulo derecho.

Impresión Diagnóstica:
1. Quiste cortical simple en RI.
2. Resto como descrito.

Dra. Laura Jiménez **Dr. Johnny Ulloa Chavarría**
Radiología e I.M. Código: 7606 **Radiología e I.M. Código: 4201**

Reporte de Ultrasonido

Cuello

Nombre: ORD

Cédula: 2

Referencia: ORL

Fecha: 09-03-2017

Motivo de envío: A/D Patología tiroidea

Con Transductor de alta frecuencia se explora la cara anterior del cuello.

LTD mide: 39x13x12mm, para un volumen de 3,2cc.

LTI mide: 26x13x11mm, para un volumen de 1,9cc.

Istmo: 3,2mm.

Glándula tiroidea de forma, tamaño y vascularidad conservadas, contornos regulares y de textura homogénea, sin evidencia de lesiones focales sólidas o quísticas.

Glándulas submandibulares y lóbulos superficiales de ambas parótidas sin alteraciones.

No se observan adenopatías atípicas, ni masas en las regiones cervicales valoradas.

Impresión:

TIRADS 1.Estudio sin evidencia de hallazgos patológicos.

Dra. Laura Jiménez
Radiología e I.M. Código: 7606

Dr. Johnny Ulloa Ch
Radiología e I.M. Código 4201

Reporte de Ultrasonido
Vías Urinarias hombre

Nombre: **PSL**
Cédula: **2**
Referencia: **ASSR**
Realizado: **28-12-2016**
Motivo de envío: Prostatismo IV.

Riñones de tamaño, forma y situación normal, el RD mide 114x50x57mm, grosor cortical de 14mm. RI mide 101x61x59mm, grosor cortical de 16mm. Ambos de aspecto sonográfico conservado, con adecuada diferenciación corticomedular.
No se evidencian masas sólidas, quísticas, ni litos.
No hay dilatación pielocalicial.
Vejiga distendida de paredes delgadas, regulares, con contenido líquido de aspecto anecoico, con 974cc al momento del estudio. Sin apreciar engrosamientos parietales ni masas. Residuo postmicción de 316cc (32%).

Próstata de aspecto heterogéneo, aumentada de tamaño, mide 52x60x62mm (LXAPXT), para un volumen de 102cc, misma con proyección intravesical, sin observar francos nódulos por este método.

Impresión Diagnóstica:
1. Crecimiento Prostático, 102cc de volumen, con proyección intravesical.
2. Residuo postmicción significativo (32%).
3. Resto como descrito.

Dra. Laura Jiménez **Dr. Johnny Ulloa Chavarría**
Radiología e I.M. Código: 7606 **Radiología e I.M. Código: 4201**

Reporte de Ultrasonido
Vías Urinarias Mujer

Nombre: **PVY**
Cédula: **2**
Referencia: **Urgencias, HCLVV**
Realizado: **10/01/2017**
Motivo de envío: CRUI

Ambos riñones se observan de tamaño, forma y situación normal, sin alteración de la relación corticomedular.
RD mide: 104x56 mm, grosor cortical de 16mm
RI mide: 126x57mm, grosor cortical de 14mm

No se observan masas sólidas, quistes, litiasis, ectasias pielocaliciales ni colecciones peri renales por éste método al presente control.

Vejiga vacía no valorable.

No se observa líquido libre.

Impresión Diagnóstica:

1. Estudio sin evidencia de hallazgos patológicos en lo valorable.

Dra. Jiménez Arredondo **Dr. Johnny Ulloa Ch**
Residente Radiología I.M **Radiología I.M**
COD 7606 **COD 4201**

Reporte de Ultrasonido
Cuello

Nombre: PVM
Cédula: 5
Referencia: Cirugía
Fecha: 12-02-2017
Motivo de envío: control nódulo tiroideo.

Con Transductor de alta frecuencia se explora la cara anterior del cuello.
LTD mide: 35x11x12mm, para un volumen de 2,4cc.
LTI mide: 28x8x11mm, para un volumen de 1,3cc.
Istmo: 1,7mm.
Glándula tiroidea de forma, tamaño y vascularidad conservadas, contornos regulares y de textura homogénea, observándose un nódulo sólido, isoecoico, avascular, con cápsula gruesa y una microcalcificación en su interior, que mide 7x7,4mm, de características de sospecha, al cual refiere la paciente se le han realizado cuatro BAAF previamente, negativos por malignidad, se sugiere correlacionar con estudios previos.
Glándulas submandibulares y lóbulos superficiales de ambas parótidas sin alteraciones.

No se observan adenopatías atípicas, ni masas en las regiones cervicales valoradas.

Impresión:

1. Nódulo tiroideo como descrito, a correlacionar con estudios previos.

Dra. Laura Jiménez
Radiología e I.M. Código: 7606

Dr. Johnny Ulloa Ch
Radiología e I.M. Código 4201

Reporte de Ultrasonido
Abdomen

Nombre: **PGMS**
Cédula: **2**
Referencia: **Cirugía**
Fecha: **28-12-2016**

Motivo de envío: Resección intestinal Hace 8 años.

Hígado de tamaño conservado, con aumento difuso de la ecogenicidad, en relación a esteatosis leve, observándose 2 quistes simples, uno en el segmento II de 79x50mm y el otro en el segmento VI de 10x12mm. No se aprecian formaciones sólidas. Vía biliar intra y extra hepática no dilatada. Colédoco de 5.2mm.

Vesícula biliar distendida, de paredes delgadas, regulares, sin evidencia de litos ni masas.

Bazo de tamaño conservado y aspecto homogéneo.

Páncreas de aspecto sonográfico conservado, sin evidencia de ensanchamientos ni focalizaciones sólidas ni quísticas.

Retroperitoneo para- aórtico sin evidencia de masas ni conglomerados de adenopatías.

Riñones de forma y aspecto sonográfico conservado, con adecuada relación corticomedular, el derecho de 108x33mm, el izquierdo de 88x45mm. Ambos sin evidencia de focalizaciones sólidas ni quísticas. No se aprecian litos.

No hay dilatación pielocalicial.

Vejiga poco distendida no valorable.

No se observa líquido libre en cavidad abdominal, al presente control.

Impresión diagnostica:

1. Esteatosis hepática leve.
2. Quistes hepáticos simples.
3. Resto como descrito.

Dra. Laura Jiménez **Dr. Johnny Ulloa Chavarría**
Radiología e I.M. Código: 7606 **Radiología e I.M. Código: 4201**

Reporte de Ultrasonido

Cuello

Nombre: PGR

Cédula: 2

Referencia: Cirugía general

Fecha: 12-02-2017

Motivo de envío: nódulos tiroideos.

Con Transductor de alta frecuencia se explora la cara anterior del cuello.

LTD mide: 50x14x16mm, para un volumen de 5,5cc.

LTI mide: 49x17x24mm, para un volumen de 11cc.

Istmo: 3,7mm.

Glándula tiroidea de forma, tamaño y vascularidad conservadas, contornos regulares y de textura homogénea.

Se aprecia en lóbulo derecho varios nódulos espongiformes, no mayores a los 6mm de diámetro.

En lóbulo izquierdo se documenta una formación mixta, con componente sólido y líquido, de bordes bien delimitados, con vascularidad periférica, la cual mide 22x14mm, que podría corresponder con nódulo hiperplásico, sin poder descartar otras posibilidades. Paciente refiere BAAF previo, sin embargo desconoce resultado y no cuento con estudios para valoración comparativa, de ser negativo por malignidad en dicha histología y no mostrar cambios, se recomienda control en 6 meses.

Glándulas submandibulares y lóbulos superficiales de ambas parótidas sin alteraciones.

No se observan adenopatías atípicas, ni masas en las regiones cervicales valoradas.

Impresión:

1. TIRADS 3. Nódulo tiroideo izquierdo, como descrito.

Dra. Laura Jiménez **Dr. Johnny Ulloa Ch**

Radiología e I.M. Código: 7606 **Radiología e I.M. Código 4201**

Reporte de Ultrasonido

Abdomen

Nombre: PRM Cédula: 5 Referencia: CIRUGIA GENERAL Fecha: 24-03-2017

Motivo de envío: A/D Colelitiasis

Se observa el hígado aumentado de tamaño, lóbulo derecho de 161mm de longitud, con ecoestructura conservada, de bordes lisos, regulares, sin evidencia de focalizaciones sugestivas de nódulos sólidos ni masas, observándose quiste simple en segmento III de 9,5mm de diámetro.

No hay dilatación de la vía biliar intra o extra hepática. Colédoco de 7mm de diámetro.

Vesícula biliar distendida, de paredes delgadas, regulares, con múltiples litos móviles de hasta 7,2mm de diámetro, asociados a múltiples focos ecogénicos flotantes en su interior, compatibles con bilis de aspecto grumoso. No se observa líquido perivesicular en este momento.

El bazo es de tamaño normal, conserva su ecogenicidad sin evidencia de lesiones focales Páncreas de contornos lisos conserva su ecogenicidad, sin evidencia de lesiones focales

Retroperitoneo vascular y ganglionar sin lesiones evidentes.

Ambos riñones se observan de tamaño, forma y situación normal, sin alteración de la relación corticomedular ni de la ecogenicidad cortical.

No se observan masas sólidas, litiasis, ectasias pielocaliciales ni colecciones peri renales. Vejiga vacía no valorable.

Próstata de aspecto homogéneo, con aumento leve de tamaño de 22cc de volumen.

No se observa líquido libre ni colecciones intrabdominales al presente control.

IDX:

1. Hepatomegalia homogénea con quiste simple en segmento III.

2. Colelitiasis múltiple, con hallazgo que sugiere bilis de aspecto grumoso.

3. Crecimiento prostático leve, de 22cc de volumen.

Dra. Laura Jiménez **Dr. Johnny Ulloa Ch**

Radiología e I.M. Código: 7606 **Radiología e I.M. Código 4201**

Reporte de Ultrasonido

Vías Urinarias Hombre

Nombre: QRU

Cédula: 5

Referencia: UROLOGIA

Realizado: 25-02-2017

Motivo de envío: Ca de próstata, recibió radioterapia.

Ambos riñones se observan de tamaño, forma y situación conservada, con adecuada diferenciación corticomedular, el derecho mide: 105x45mm, con grosor cortical de 14mm, el izquierdo mide: 106x50mmmm, con grosor cortical de 15mm. Sin evidencia de focalizaciones sugestivas de masas sólidas, ni litos.

Se aprecia quiste simple cortical bilateral ambos en el polo superior, el del riñón derecho mide 11x10mm, el del izquierdo mide 23x17mm.

No se observa ectasia pielocalicial, ni colecciones perirrenales.

Vejiga poco distendida, con 91 cc de volumen inicial, lo cual no permite una valoración adecuada, bajo dicha condición se observan dos engrosamientos focales, uno en pared derecha de 11mm de espesor y el otro en pared izquierda de 14,7mm de espesor, este con una longitud aproximada de 10mm, que muestra además señal de flujo al Doppler color en su región central. Se sugiere correlacionar con endoscopía.

Próstata de contornos regulares, de aspecto heterogéneo, de 8,1cc de volumen.

No se observa líquido libre ni colecciones en cavidad peritonea**l.**

Impresión Diagnóstica:

1. Quistes renales simples bilaterales.
2. Engrosamientos parietales vesicales, como descritos, a correlacionar con endoscopía.

Dra. Laura Jiménez **Dr. Johnny Ulloa Ch**

Radiología e I.M. Código 7606 **Radiología e I.M. Código: 4201**

Reporte de Ultrasonido

Vías Urinarias hombre

Nombre: QVR

Cédula: 1

Referencia: Urología

Realizado: 27-01-2017

Motivo de envío: ilegible

Ambos riñones se observan de tamaño, forma y situación conservada, RD mide: 113x45mm con grosor cortical de 13mm

RI mide: 110x60mm, con grosor cortical de 16mm. Ambos con adecuada diferenciación de la relación corticomedular, sin evidencia de masas sólidas, quistes, litiasis, ectasias pielocaliciales ni colecciones peri renales.

Vejiga distendida, de paredes delgadas, regulares sin vegetaciones ni engrosamientos focales, de contenido anecoico. Volumen inicial de 649 cc. Con residuo postmicción de 213cc (33%).

Próstata de aspecto heterogéneo, con contornos regulares, de 36cc de volumen.

No se observa líquido libre ni colecciones abdominales

Impresión Diagnóstica:

1. Crecimiento prostático, 36cc de volumen.
2. Residuo postmicción significativo (33%).

Dra. Laura Jiménez
Radiología e I.M. Código 7606

Dr. Johnny Ulloa Ch
Radiología e I.M. Código: 4201

Reporte de Ultrasonido

Abdomen

Nombre: QVYF

Cédula: 2

Referencia: Urgencias, HCLVV

Fecha: 04-04-2017

Hígado de bordes regulares y tamaño normal, sin evidencia de lesiones focales sólidas ni dilatación de las vías biliares.

Vesícula biliar distendida, sin cambios inflamatorios ni litiasis.
Páncreas y Retroperitoneo ganglionar y vascular sin evidencia de alteraciones.
Bazo de normal aspecto ecográfico.

Ambos riñones son de tamaño, forma y posición normal, conservan grosor y ecogenicidad cortical, no hay ectasias, masas, litiasis ni colecciones perirrenales.

No hay ascitis.

IDX:

Estudio dentro de límites normales**.**

Dra. Jiménez
Radiología e I.M.
Código 7606

Dr. Johnny Ulloa Ch
Radiología e IM
Código 4201

Reporte de Ultrasonido
Vías Urinarias hombre

Nombre: RAF Cédula: 2
Referencia: ASSR Realizado: 28-12-2016
Motivo de envío: Observación por HPB.

Riñones de tamaño, forma y situación normal, el RD mide 110x51x52mm, grosor cortical de 14mm. RI mide 104x59x51mm, grosor cortical de 16mm. Ambos de aspecto sonográfico conservado, con adecuada diferenciación corticomedular.
No se evidencian masas sólidas, ni litos. Se aprecia quiste cortical simple de 24x18mm en tercio renal superior derecho.
No hay dilatación pielocalicial.

Vejiga distendida de paredes delgadas, regulares, con contenido líquido de aspecto anecoico, con 780cc al momento del estudio. Sin apreciar engrosamientos parietales ni masas. Residuo postmicción de 146cc (18%).

Próstata con contornos regulares, de aspecto homogéneo, mide 43x55x34mm (LXAPXT), para un volumen de 42cc.

Impresión Diagnóstica:

1. Quiste cortical simple en Riñón Derecho.
2. Crecimiento Prostático, 42cc de volumen.

Dra. Laura Jiménez **Dr. Johnny Ulloa Chavarría**
Radiología e I.M. Código: 7606 **Radiología e I.M. Código: 4201**

Reporte de Ultrasonido

Vías Urinarias Hombre

Nombre: RAJ Cédula: 2 Referencia: UROLOGIA Realizado: 22/04/2017

Motivo de envío: Prostatismo

Ambos riñones se observan de tamaño, forma y situación conservada, con adecuada diferenciación corticomedular, el derecho mide: 110x42mm, con grosor cortical de 14mm, el izquierdo mide: 101x49mm, con grosor cortical de 15mm. Sin evidencia de focalizaciones sugestivas de masas sólidas, ni litos.

Se observa quiste cortical simple en tercio medio de riñón derecho de 16mm.

No se observa ectasia pielocalicial, ni colecciones perirrenales.

Vejiga distendida, de paredes delgadas, regulares, sin vegetaciones ni engrosamientos focales, de contenido anecoico. Volumen inicial 311cc. Residuo postmicción de 77cc de volumen (25%).

Próstata de contornos regulares, de aspecto heterogéneo, aumentada de tamaño, de 40cc de volumen.

No se observa líquido libre ni colecciones abdominales

Impresión Diagnóstica:

1. Crecimiento prostático, 40 cc de volumen.
2. Residuo postmicción significativo, 25%.
3. Quiste simple renal derecho.

Dra. Laura Jiménez **Dr. Johnny Ulloa Ch**

Radiología e I.M. Código: 7606 **Radiología e I.M. Código 4201**

Reporte de Ultrasonido

Abdomen

Nombre: RCME. Cédula: 2. Referencia: gastroenterología Fecha: 02-04-2017

Motivo de envío: Observación por colelitiasis.

Estudio de valoración limitada por condición de fondo de la paciente (retardo mental sin adecuado seguimiento de indicaciones) e interposición de gas intestinal, bajo dichas condiciones se valora el hígado por vía intercostal observando el mismo de tamaño conservado, con aumento difuso de la ecogenicidad en relación a esteatosis leve, sin apreciar focalizaciones sugestivas de nódulos ni masas por éste método, en lo valorable.

No hay dilatación de la vía biliar intrahepática. Vesícula biliar distendida, de paredes delgadas, regulares, sin evidencia de litos ni masas en su interior. No se observa líquido, ni colecciones perivesiculares en este momento.

Vía biliar extrahepática, páncreas y retroperitoneo no valorables por limitantes previamente descritas.

El bazo es de tamaño normal, conserva su ecogenicidad sin evidencia de lesiones focales

Ambos riñones se observan de tamaño, forma y situación conservados, sin alteración de la relación corticomedular ni de la ecogenicidad cortical. No se observan masas sólidas, litiasis, ectasias pielocaliciales ni colecciones perirrenales. Vejiga vacía no valorable.

No se observa líquido libre ni colecciones intrabdominales al presente control.

IDX:

1. Esteatosis hepática leve.

2. Resto como descrito.

Dra. Laura Jiménez **Dr. Johnny Ulloa Ch**

Radiología e I.M. Código: 7606 **Radiología e I.M. Código 4201**

Reporte de Ultrasonido

Abdomen

Nombre: RCLR. Cédula: 2. Referencia: CIRUGIA. Fecha: 06/01/2017

Motivo de envío: obesidad mórbida

Se observa el hígado aumentado de tamaño, lóbulo derecho de 168mm de longitud, con aumento difuso de la ecogenicidad por esteatosis severa, sin evidencia de lesiones focales.

No hay dilatación de la vía biliar intra o extra hepática.

Vesícula biliar distendida, sin evidencia de engrosamiento parietal ni litiasis en su interior. No se observa líquido perivesicular en este momento.

El bazo es de tamaño normal, conserva su ecogenicidad sin evidencia de lesiones focales

Páncreas de contornos lisos, con aumento difuso en su ecogenicidad por depósito graso, sin evidencia de lesiones focales

Retroperitoneo no valorable por biotipo del paciente e interposición gaseosa.

Ambos riñones se observan de tamaño, forma y situación normal, sin alteración de la relación corticomedular ni de la ecogenicidad cortical.

No se observan masas sólidas, litiasis, ectasias pielocaliciales ni colecciones peri renales.

Vejiga distendida sin evidencia de alteraciones.

No se observa líquido libre ni colecciones intrabdominales.

IDX:

1. **Hepatomegalia + esteatosis hepática severa.**
2. **Páncreas con depósito graso.**
3. **Resto como descrito.**

Dr. Ulloa Chavarría. **Dra. Laura Jiménez A**

Asistente Radiología e IM **Residente Radiología e IM**

Código 4201 **Código 7606**

Reporte de Ultrasonido

Abdomen

Nombre: RME Cédula: 2. Referencia: Medicina Interna Fecha: 28/01/2017

Motivo de envío: Dolor en hipocondrio derecho.

Se observa el hígado de tamaño y ecoestructura normal, de bordes lisos, sin evidencia de lesiones focales.

No hay dilatación de la vía biliar intra o extra hepática.

Vesícula biliar distendida, sin evidencia de engrosamiento parietal ni litiasis en su interior. No se observa líquido perivesicular en este momento.

El bazo es de tamaño normal, conserva su ecogenicidad sin evidencia de lesiones focales

Páncreas de contornos lisos conserva su ecogenicidad, sin evidencia de lesiones focales

Retroperitoneo para-aórtico sin evidencia de masas.

Ambos riñones se observan de tamaño, forma y situación normal, sin alteración de la relación corticomedular ni de la ecogenicidad cortical.

Se aprecian dos quistes simples parapiélicos izquierdos, uno en el tercio medio de 23x18mm y el otro en polo inferior de 9mm.

No se observan masas sólidas, litiasis, ectasias pielocaliciales ni colecciones peri renales.

Vejiga poco distendida no valorable.

No se observa líquido libre ni colecciones intrabdominales al momento.

IDX:

1. **Quistes parapiélicos simples en riñón izquierdo.**

Dra. Laura Jiménez **Dr. Johnny Ulloa Ch**

Radiología e I.M. Código 7606 **Radiología e I.M. Código: 4201**

Reporte de Ultrasonido

Vías Urinarias

Nombre: RMG

Cédula: 2

Referencia: Urología

Realizado: 06/01/2017

Diagnóstico de envío: prostatismo

Ambos riñones se observan de tamaño, forma y situación normal, sin alteración de la relación corticomedular.

RD mide: 104x43 mm, grosor cortical de 13mm

RI mide: 110x 49mm, grosor cortical de 14,9mm

No se observan masas sólidas, quistes, litiasis, ectasias pielocaliciales ni colecciones peri renales.

Vejiga distendida, de paredes delgadas, regulares sin vegetaciones ni engrosamientos focales, de contenido anecoico. Volumen inicial 769 cc. Residuo postmicción de 588cc (76%)

Próstata de aspecto homogéneo, de contornos lobulados, con proyección intravesical, aumentada de tamaño, mide 49X51X55mm, para un volumen de 71cc.

No se observa líquido libre ni colecciones abdominales

Impresión Diagnóstica:

-Crecimiento prostático, 71cc de volumen, como descrito.

- Residuo postmicción significativo (76%)

Dra. Jiménez Arredondo
Residente Radiología IM
COD 7606

Dr. Johnny Ulloa Ch
Radiología I.M
COD 4201

Reporte de Ultrasonido

Abdomen

Nombre: RNC. Cédula: 2. Referencia: Clínica de mama Fecha: 12-02-2017

Motivo de envío: Ca de mama + masa pancreática.

Se observa el hígado de tamaño y ecoestructura normal, de bordes lisos, regulares, sin evidencia de focalizaciones sugestivas de nódulos ni masas.

No hay dilatación de la vía biliar intra o extra hepática. Vesícula biliar pletórica de litos, con complejo pared-eco-sombra, sin evidencia de francas colecciones perivesiculares.

El bazo es de tamaño normal, conserva su ecogenicidad sin evidencia de lesiones focales

Páncreas de contornos lisos conserva su ecogenicidad, observándose en el cuerpo, sobre la región superior, una formación redondeada, de aspecto quístico, multiloculada, sin señal de flujo al Doppler color, sin evidencia de francas zonas sólidas por éste método, la cual mide 41x26mm (ya conocida según refiere la paciente de años de evolución) la cual debe correlacionarse con estudios previos.

Retroperitoneo vascular y ganglionar sin lesiones evidentes.

Ambos riñones se observan de tamaño, forma y situación normal, sin alteración de la relación corticomedular ni de la ecogenicidad cortical.

No se observan masas sólidas, litiasis, ectasias pielocaliciales ni colecciones peri renales.

Vejiga vacía no valorable.

No se observa líquido libre ni colecciones intrabdominales al presente control.

IDX:

1. **Colelitiasis, vesícula pletórica de litos.**
2. **Formación pancreática, como descrita, a correlacionar con estudios previos.**

Dra. Laura Jiménez **Dr. Johnny Ulloa Ch**

Radiología e I.M. Código: 7606 **Radiología e I.M. Código 4201**

Reporte de Ultrasonido

Vías Urinarias Hombre

Nombre: RRD

Cédula: 1

Referencia: Palmares

Realizado: 04-02-2017

Motivo de envío: Nefrolitiasis

Ambos riñones se observan de tamaño, forma y situación conservada, con adecuada diferenciación corticomedular, el derecho mide: 111x61mm, con grosor cortical de 16mm, el izquierdo mide: 118x56mm, con grosor cortical de 14mm. Sin evidencia de focalizaciones sugestivas de masas sólidas, quistes, ni litos.
No se observa ectasia pielocalicial, ni colecciones perirrenales.

Vejiga poco distendida, de valoración limitada, observándose un lito móvil, de 18mm de diámetro en su interior. Volumen inicial 106 cc. Residuo postmicción de 54cc (50%).
Próstata de aspecto homogéneo, de contornos regulares, aumentada de tamaño con un volumen de 34cc.
No se observa líquido libre ni colecciones abdominales

Impresión Diagnóstica:

1. Lito intravesical.
2. Crecimiento prostático, 34cc de volumen.
3. Residuo postmicción significativo, 50%.

Dra. Laura Jiménez **Dr. Johnny Ulloa Ch**

Radiología e I.M. Código 7606 **Radiología e I.M. Código: 4201**

Reporte de Ultrasonido

Vías Urinarias Mujer

Nombre: **RRM**

Cédula: **2**

Referencia: **Urología**

Realizado: **14/01/2017**

Motivo de envío: Quiste simple riñón derecho.

Riñones se observan de forma y situación conservada, el izquierdo mide 95x55mm, el derecho mide 96x60mm, ambos de grosor cortical conservado, sin alteración de la relación corticomedular.

Se aprecian al menos dos quistes corticales simples, uno en polo inferior izquierdo de 19x19mm y el otro en polo inferior derecho de 77x97x116mm, para un volumen de 457cc.

No se observan masas sólidas, litiasis, ectasias pielocaliciales ni colecciones peri renales.

Vejiga parcialmente distendida, de paredes regulares sin vegetaciones ni engrosamientos focales evidentes, de contenido anecoico. Volumen inicial 172cc cc. Sin residuo postmicción.

No se observa líquido libre ni colecciones abdominales

Impresión Diagnóstica:

1. Quistes renales simples bilaterales.
2. Resto como descrito.

Dr. Ulloa Chavarría. **Dra. Laura Jiménez A**

Asistente Radiología e IM **Residente Radiología e IM**

Código 4201 **Código 7606**

Reporte de Ultrasonido

Cuello

Nombre: RRO

Cédula: 2

Referencia: cirugía general

Fecha: 03-02-2017

Motivo de envío: BMN

Con Transductor de alta frecuencia se explora la cara anterior del cuello.

LTD mide: 32x15x15mm, para un volumen de 3,7cc.

LTI mide: 35x19x16mm, para un volumen de 5,5cc.

Istmo: 2,3mm.

Glándula tiroidea de forma y vascularidad conservadas, contornos regulares y de textura homogénea, con prominencia del lóbulo izquierdo, en la cual se observan tres nódulos ecogénicos, de bordes bien delimitados, regulares, avasculares, dos de ellos en el lóbulo izquierdo de 7x6mm cada uno y uno en lóbulo derecho de 5x5mm, los cuales se sugiere comparar con estudio previo.

Glándulas submandibulares y lóbulos superficiales de ambas parótidas sin alteraciones.

No se observan adenopatías atípicas, ni masas en las regiones cervicales valoradas.

Impresión:

1. Prominencia del lóbulo tiroideo izquierdo.
2. Nódulos tiroideos, como descritos.

Dra. Laura Jiménez **Dr. Johnny Ulloa Ch**

Radiología e I.M. Código 7606 **Radiología e I.M. Código: 4201**

Reporte de Ultrasonido
Vías Urinarias Hombre

Nombre: RSC Cédula: 2 Referencia: urología Realizado: 02-04-2017
Motivo de envío: prostatismo

Ambos riñones se observan de tamaño, forma y situación conservada, el derecho mide: 119x44mm, con grosor cortical de 11mm, el izquierdo mide: 113x53mm, con grosor cortical de 15mm. Existe adecuada diferenciación corticomedular, observándose además aumento en la ecogenicidad de la médula renal hacia la periferia de las pirámides, en relación a nefrocalcinosis. No se observan imágenes de litiasis franca. No se evidencian focalizaciones sugestivas de masas sólidas.
Se aprecia quiste cortical simple en polo renal inferior izquierdo de 9mm de diámetro.
No se observa ectasia pielocalicial, ni colecciones perirrenales.
Vejiga parcialmente distendida, lo que limita su valoración, con volumen inicial de 184cc, dentro de lo visualizado no se documentan francas masas ni francos litos. Residuo postmicción de 39cc (21%).
Próstata de aspecto heterogéneo, aumentada de tamaño, de 38cc de volumen.
No se observa líquido libre ni colecciones abdominales al momento.
Adicionalmente se aprecia la vesícula biliar distendida, con varios litos en su interior de hasta 6,4mm.

Impresión Diagnóstica:

1. Hallazgos en relación a nefrocalcinosis.
2. Quiste simple renal izquierdo.
3. Crecimiento prostático, 38cc de volumen.
4. Residuo postmicción de 21%.
5. Colelitiasis.

Dra. Laura Jiménez **Dr. Johnny Ulloa Ch**
Radiología e I.M. Código: 7606 **Radiología e I.M. Código 4201**

Reporte de Ultrasonido

Vías Urinarias Hombre

Nombre: RSJ

Cédula: 2

Referencia: urología

Realizado: 02-02-2017

Motivo de envío: prostatismo

Ambos riñones se observan de tamaño, forma y situación conservada, de contornos lobulados, con adecuada diferenciación corticomedular, el derecho mide: 110x54mm, con grosor cortical de 13mm, el izquierdo mide: 123x52mm, con grosor cortical de 12mm. Sin evidencia de focalizaciones sugestivas de masas sólidas, quistes, ni litos.

No se observa ectasia pielocalicial, ni colecciones perirrenales.

Vejiga distendida, de paredes delgadas, regulares, sin vegetaciones ni engrosamientos focales, de contenido anecoico. Volumen inicial 242 cc. Residuo postmicción de 53cc (22%).

Próstata de bordes regulares, aspecto heterogéneo, aumentada de tamaño de 45cc de volumen.

No se observa líquido libre ni colecciones abdominales

Impresión Diagnóstica:

1. Crecimiento prostático, 45cc de volumen.
2. Resto como descrito.

Dra. Laura Jiménez
Radiología e I.M. Código 7606

Dr. Johnny Ulloa Ch
Radiología e I.M. Código: 4201

Reporte de Ultrasonido

Cuello

Nombre: RVD

Cédula: 2

Referencia: EBAIS LA PAZ

Fecha: 11-02-2017

Motivo de envío: No aporta datos clínicos.

Con Transductor de alta frecuencia se explora la cara anterior del cuello.

LTD mide: 47x11x18mm, para un volumen de 4,5cc.

LTI mide: 40x11x16mm, para un volumen de 3,5cc.

Istmo: 3,2mm.

Glándula tiroidea de forma, tamaño y vascularidad conservadas, contornos regulares y de textura homogénea, en la cual se observan varios quistes coloides bilaterales, no mayores a 6mm, todos de características no sospechosas.

Glándulas submandibulares y lóbulos superficiales de ambas parótidas sin alteraciones.

No se observan adenopatías atípicas, ni masas en las regiones cervicales valoradas.

Impresión:

1. TIRADS 2. Hallazgos de características benignas.

Dra. Laura Jiménez
Radiología e I.M. Código: 7606

Dr. Johnny Ulloa Ch
Radiología e I.M. Código 4201

Reporte de Ultrasonido
Cuello

Nombre: RRH
Cédula: 2
Referencia: Carlo Magno Araya
Fecha: 06-01-2017
Motivo de envío: observación por bocio.

Con Transductor de alta frecuencia se explora la cara anterior del cuello.

Glándula tiroidea de forma y tamaño normal. Es de contornos regulares y de textura homogénea
LTD mide: 46x15x21mm, para un volumen de 7,5cc
LTI mide: 42x16x13mm, para un volumen de 4,5cc.
Istmo: 2,2mm.
No se observan focalizaciones sólidas o quísticas.
Glándulas submandibulares y lóbulos superficiales de ambas parótidas sin alteraciones.
No hay masas en el resto del cuello ni adenopatías atípicas.

Impresión:

1. Estudio sin evidencia de hallazgos patológicos.

Dr. Ulloa Chavarría.
Asistente Radiología e IM
Código 4201

Dra. Laura Jiménez A
Residente Radiología e IM
Código 7606

Reporte de Ultrasonido

Abdomen

Nombre: RAT. Cédula: 2. Referencia: Clínica de mama Fecha: 11-02-2017

Motivo de envío: antecedente de Ca de mama.

Se observa el hígado de tamaño y ecoestructura normal, de bordes lisos, regulares, sin evidencia de focalizaciones sugestivas de nódulos ni masas por éste método.

No hay dilatación de la vía biliar intra o extra hepática.

Vesícula biliar distendida, de paredes delgadas, regulares, sin evidencia de litos ni masas en su interior. No se observa líquido perivesicular en este momento.

El bazo es de tamaño normal, conserva su ecogenicidad sin evidencia de lesiones focales

Páncreas de contornos lisos conserva su ecogenicidad, sin evidencia de lesiones focales

Retroperitoneo vascular y ganglionar sin lesiones evidentes.

Ambos riñones se observan de tamaño, forma y situación normal, sin alteración de la relación corticomedular ni de la ecogenicidad cortical.

No se observan masas sólidas, litiasis, ectasias pielocaliciales ni colecciones peri renales.

Vejiga distendida, de paredes delgadas, regulares, con contenido anecoico, sin evidencia de alteraciones.

No se observa líquido libre ni colecciones intrabdominales al presente control.

IDX:

Sin evidencia de hallazgos patológicos por ésta modalidad.

Dra. Laura Jiménez
Radiología e I.M. Código: 7606

Dr. Johnny Ulloa Ch
Radiología e I.M. Código 4201

Reporte de Ultrasonido
Vías Urinarias Mujer

Nombre: RBE
Cédula: 6
Referencia: UROLOGIA
Realizado: 09-03-2017
Motivo de envío: llegible.

Ambos riñones se observan de tamaño, forma y situación conservada, con adecuada diferenciación corticomedular, el derecho mide: 94x33mm, con grosor cortical de 11mm, el izquierdo mide: 101x56mm, con grosor cortical de 14mm. Sin evidencia de focalizaciones sugestivas de masas sólidas, quistes, ni litos.
No se observa ectasia pielocalicial, ni colecciones perirrenales.

Vejiga distendida, de paredes delgadas, regulares, sin vegetaciones ni engrosamientos focales, de contenido anecoico. Volumen inicial de 234cc. Con residuo postmicción de 31cc (13%).

No se observa líquido libre ni colecciones abdominales

Impresión Diagnóstica:

1. **Residuo postmicción de 31cc (13%)**
2. **Resto sin particularidades.**

Dra. Laura Jiménez
Radiología e I.M. Código: 7606

Dr. Johnny Ulloa Ch
Radiología e I.M. Código 4201

Reporte de Ultrasonido

Abdomen

Nombre: RCE Cédula: 2. Referencia: EBAIS Fecha: 04-02-2017

Motivo de envío: Dolor abdominal e/e.

Se observa el hígado aumentado de tamaño, de 180mm longitudinal derecho, con aumento difuso de la ecogenicidad por esteatosis severa, sin evidencia de focalizaciones sugestivas de nódulos ni masas.

No hay dilatación de la vía biliar intra o extra hepática. Colédoco de 4mm de diámetro.

Ausencia quirúrgica de la vesícula biliar.

El bazo es de tamaño normal, conserva su ecogenicidad sin evidencia de lesiones focales. Se observa bazo accesorio de 15 mm como variante anatómica.

Páncreas de contornos lisos conserva su ecogenicidad, sin evidencia de lesiones focales

Retroperitoneo vascular y ganglionar sin lesiones evidentes.

Ambos riñones se observan de tamaño, forma y situación normal, sin alteración de la relación corticomedular ni de la ecogenicidad cortical.

Se aprecia quiste cortical simple en polo inferior de riñón izquierdo de 13mm.

No se observan masas sólidas, litiasis, ectasias pielocaliciales ni colecciones peri renales.

Vejiga vacía no valorable.

No se observa líquido libre ni colecciones intrabdominales al presente control.

IDX:

1. Hepatomegalia.
2. Esteatosis hepática severa.
3. Quiste simple renal izquierdo.

Dra. Laura Jiménez **Dr. Johnny Ulloa Ch**

Radiología e I.M. Código 7606 **Radiología e I.M. Código: 4201**

Reporte de Ultrasonido
Vías Urinarias Hombre

Nombre: RMJJ
Cédula: 5
Referencia: Urología
Realizado: 01-02-2017
Motivo de envío: prostatismo

Ambos riñones se observan de tamaño, forma y situación conservada para la edad, con adecuada diferenciación corticomedular, el derecho mide: 85x37 mm, con grosor cortical de 12mm, el izquierdo mide: 98x43mm, con grosor cortical de 12mm. Sin evidencia de focalizaciones sugestivas de masas sólidas, quistes, litos.

No se observa ectasia pielocalicial, ni colecciones perirrenales.

Vejiga distendida, de paredes delgadas, regulares, sin vegetaciones ni engrosamientos focales, de contenido anecoico. Volumen inicial 234 cc. Residuo postmicción de 104cc (44%).

Próstata de aspecto homogéneo, de bordes regulares, aumentada de tamaño, con 55,3cc de volumen.

No se observa líquido libre ni colecciones abdominales

Impresión Diagnóstica:

1. Crecimiento prostático, 55,3cc de volumen.
2. Residuo postmicción significativo (44%).
3. Resto como descrito.

Dra. Laura Jiménez **Dr. Johnny Ulloa Ch**
Radiología e I.M. Código 7606 **Radiología e I.M. Código: 42**

Reporte de Ultrasonido

Vías Urinarias Hombre

Nombre: RPE

Cédula: 2

Referencia: urología

Realizado: 01-02-2017

Motivo de envío: prostatismo

Ambos riñones se observan de tamaño, forma y situación conservada, con adecuada diferenciación corticomedular, el derecho mide: 12x41mm, con grosor cortical de 12mm, el izquierdo mide: 103x51 mm, con grosor cortical de 12,5mm. Sin evidencia de focalizaciones sugestivas de masas sólidas, litos.

En riñón izquierdo se aprecian dos quistes corticales simples, uno en tercio medio de 17mm y el otro el polo inferior de 19mm.

No se observa ectasia pielocalicial, ni colecciones perirrenales.

Vejiga distendida, de paredes delgadas, regulares, sin vegetaciones ni engrosamientos focales, de contenido anecoico. Volumen inicial 574 cc. Residuo postmicción de 210cc (36,5%).

Próstata de aspecto heterogéneo, de contornos lobulados, aumentada de tamaño, con proyección intravesical, con un volumen de 69cc.

No se observa líquido libre ni colecciones abdominales

Impresión Diagnóstica:

1. Quistes simples renales izquierdos.
2. Crecimiento prostático, 69cc de volumen.
3. Residuo postmicción significativo (36,5%)

Dra. Laura Jiménez **Dr. Johnny Ulloa Ch**

Radiología e I.M. Código 7606 **Radiología e I.M. Código: 4201**

Reporte de Ultrasonido
Vías Urinarias Hombre

Nombre: RRJH
Cédula: 2
Referencia: EBAIS
Realizado: 28/01/2017
Motivo de envío: Lumbalgia A/D Litiasis Renal.

Ambos riñones se observan de tamaño, forma y situación conservada, el derecho mide 126x50mm, con grosor cortical de 17mm, el izquierdo mide 132x62mm, con grosor cortical de 17mm, ambos con adecuada diferenciación corticomedular, sin evidencia de masas sólidas, quistes, litiasis, ectasias pielocaliciales ni colecciones peri renales.

Vejiga distendida, de paredes delgadas, regulares, sin apreciarse vegetaciones ni engrosamientos focales, de contenido anecoico, de gran capacidad, con volumen inicial de 900 cc. Residuo postmicción de 189cc (21%).
Próstata de aspecto heterogéneo, de 18cc de volumen.

No se observa líquido libre ni colecciones abdominales

Impresión Diagnóstica:

1. Vejiga de gran capacidad.
2. Resto como descrito.

Dra. Laura Jiménez
Radiología e I.M. Código 7606

Dr. Johnny Ulloa Ch
Radiología e I.M. Código: 4201

Reporte de Ultrasonido
Cuello

Nombre: RRZ
Cédula: 2
Referencia: CIRUGIA GENERAL
Fecha: 10-05-2017
Motivo de envío: control, tiroidectomía

Con Transductor de alta frecuencia se explora la cara anterior del cuello.

Ausencia quirúrgica de la glándula tiroides.
En el lecho tiroideo no se observan focalizaciones sólidas o quísticas ni tejido residual.

Glándulas submandibulares y lóbulos superficiales de ambas parótidas sin alteraciones.

No se observan adenopatías.

Impresión:

1. Lecho quirúrgico libre, sin datos de recidiva.

Dra. Laura Jiménez
Radiología e I.M. Código 7606

Dr. Johnny Ulloa Ch
Radiología e I.M. Código: 4201

Reporte de Ultrasonido

Vías Urinarias hombre

Nombre: RSJ

Cédula: 6

Referencia: urología

Realizado: 27/01/2017

Motivo de envío: ilegible

Ambos riñones se observan de tamaño y situación conservada, de contornos lobulados, el RD mide: 121x43mm con grosor cortical de 14mm, RI mide: 109x60mm con grosor cortical de 14mm. Ambos con adecuada diferenciación corticomedular, sin evidencia de masas sólidas, litiasis, ectasias pielocaliciales ni colecciones peri renales al momento.

Se observan múltiples quistes corticales simples de distribución difusa bilaterales, los de mayor tamaño del riñón derecho miden 40x39mm y 28x23mm, estos ubicados en el polo superior y los de mayor tamaño del riñón izquierdo de 22mm en polo superior y 24mm en polo inferior.

Vejiga parcialmente distendida, de valoración limitada, con volumen inicial de 211 cc, sin evidencia de francas masas en lo valorable. Sin residuo postmicción evidente.

Próstata de aspecto heterogéneo, con 35cc de volumen.

No se observa líquido libre ni colecciones abdominales

Impresión Diagnóstica:

1. Quistes renales simples bilaterales.
2. Crecimiento prostático, 35cc de volumen.

Dra. Laura Jiménez
Radiología e I.M. Código 7606

Dr. Johnny Ulloa Ch
Radiología e I.M. Código: 4201

Reporte de Ultrasonido
Cuello

Nombre: RSL
Cédula: 6
Referencia: Cirugía
Fecha: 07-01-2017
Motivo de envío: no aporta solicitud ni datos clínicos.

Con Transductor de alta frecuencia se explora la cara anterior del cuello.

Glándula tiroidea de forma conservada, de contornos regulares y de textura homogénea, aumentada de tamaño, en la cual se observa a nivel del istmo un quiste coloide de 7x4mm, así como dos nódulos espongiformes que miden 8x5mm y 6mm respectivamente, todos de características no sospechosas.
LTD mide: 54x19x21mm (LxAPxT), para un volumen de 11,3cc
LTI mide: 49x22x19mm (LxAPxT), para un volumen de 11cc
Istmo: 5,3mm
Glándulas submandibulares y lóbulos superficiales de ambas parótidas sin alteraciones.

No hay adenopatías atípicas. Ni masas en las regiones cervicales valoradas.

Impresión:

1. TIRADS 2. Bocio + nódulos de características benignas.

Dr. Ulloa Chavarría. **Dra. Laura Jiménez A**
Asistente Radiología e IM **Residente Radiología e IM**
Código 4201 **Código 7606**

Reporte de Ultrasonido

Abdomen

Nombre: **RVM**

Cédula: **2**

Referencia: **Gastroenterología**

Fecha: **10/01/2017**

Diagnóstico de envío: A/D Colelitiasis.

Se observa el hígado de tamaño conservado, con bordes lisos, que muestra aumento difuso de la ecogenicidad en relación con esteatosis moderada, sin evidencia de lesiones focales.

No hay dilatación de la vía biliar intra o extra hepática. Vesícula biliar distendida, sin evidencia de engrosamiento parietal ni litiasis en su interior. No se observa líquido perivesicular en este momento.

El bazo es de tamaño normal, conserva su ecogenicidad sin evidencia de lesiones focales

Páncreas valorable en cabeza y cuerpo, de contornos lisos conserva su ecogenicidad, sin evidencia de lesiones focales. Cola pancreática y retroperitoneo no valorables por interposición de gas intestinal.

Ambos riñones se observan de tamaño, forma y situación normal, sin alteración de la relación corticomedular ni de la ecogenicidad cortical. No se observan masas sólidas, litiasis, ectasias pielocaliciales ni colecciones peri renales.

Vejiga distendida sin francas alteraciones.

Próstata de aspecto homogéneo de 20cc de volumen.

No se observa líquido libre ni colecciones intrabdominales.

IDX:

1. Esteatosis hepática moderada.

Dra. Jiménez Arredondo **Dr. Johnny Ulloa Ch**

Residente Radiología I.M **Radiología I.M**

COD 7606 **COD 4201**

Reporte de Ultrasonido
Cuello

Nombre: RVS
Cédula: 2
Referencia: Cirugía general
Fecha: 07-01-2017
Motivo de envío: Control por BMN

Con Transductor de alta frecuencia se explora la cara anterior del cuello.

Glándula tiroidea de forma y tamaño normal. Es de contornos regulares y de textura homogénea.
LTD mide: 37x9x12mm (LxAPxT), para un volumen de 2cc.
LTI mide: 32x7x12mm (LxAPxT), para un volumen de 1,5cc.
Istmo: 1,9mm.
No se observan focalizaciones sólidas. Se aprecia quiste coloide en lóbulo izquierdo de 1,6mm de diámetro.
Glándulas submandibulares y lóbulos superficiales de ambas parótidas sin alteraciones.
No hay adenopatías atípicas. Ni masas en las regiones cervicales.

Impresión:

1. TIRADS 2. Quiste coloide en lóbulo izquierdo.

Dr. Ulloa Chavarría. **Dra. Laura Jiménez A**
Asistente Radiología e IM **Residente Radiología e IM**
Código 4201 **Código 7606**

Reporte de Ultrasonido

Abdomen

Nombre: RJMC Cédula: 2 Referencia: Ginecología Hospital México

Fecha: 22-04-2017

Motivo de envío: Ca de cérvix post-tratamiento

Se observa el hígado de tamaño conservado, con aumento difuso de la ecogenicidad en relación a esteatosis moderada, mismo de bordes lisos, regulares, sin evidencia de focalizaciones sugestivas de nódulos ni masas.

No hay dilatación de la vía biliar intra o extra hepática. Colédoco de 5mm de diámetro. Vesícula biliar distendida, de paredes delgadas, regulares, con lito de 25mm en su interior. No se observa líquido perivesicular en este momento.

El bazo es de tamaño normal, conserva su ecogenicidad sin evidencia de lesiones focales. Páncreas de contornos lisos conserva su ecogenicidad, sin evidencia de lesiones focales

Retroperitoneo para-aórtico y región parailiaca bilateral sin evidencia de masas ni conglomerados de adenopatías.

Ambos riñones se observan de tamaño, forma y situación normal, sin alteración de la relación corticomedular ni de la ecogenicidad cortical.

No se observan masas sólidas, litiasis, ectasias pielocaliciales ni colecciones peri renales.

Vejiga vacía no valorable, lo cual además limita la valoración pélvica, bajo dicha condición no se documentan francas masas en esta región.

Ausencia quirúrgica de útero.

No se observa líquido libre ni colecciones intrabdominales al presente control.

IDX:

-Esteatosis hepática moderada.

-Colelitiasis.

Dra. Laura Jiménez **Dr. Johnny Ulloa Ch**

Radiología e I.M. Código 7606 **Radiología e I.M. Código: 4201**

Reporte de Ultrasonido

Abdomen

Nombre: RLD

Cédula: 5

Referencia: cirugía general

Fecha: 02/02/2017

Motivo de envió: Ca Gástrico operado

Se observa el hígado de tamaño y ecoestructura normal, de bordes lisos, sin evidencia de lesiones focales por este método al presente estudio.

No hay dilatación de la vía biliar intra o extra hepática.

Ausencia quirúrgica de la vesícula biliar.

El bazo es de tamaño normal, conserva su ecogenicidad sin evidencia de lesiones focales

Páncreas valorable en cabeza, de contornos lisos conserva su ecogenicidad, sin evidencia de lesiones focales

Cuerpo y cola pancreática no valorables por interposición de gas intestinal.

Retroperitoneo para-aórtico sin evidencia de masas ni conglomerados de adenopatías.

Ambos riñones se observan de tamaño, forma y situación normal, sin alteración de la relación corticomedular ni de la ecogenicidad cortical.

No se observan masas sólidas, litiasis, ectasias pielocaliciales ni colecciones peri renales.

Vejiga vacía no valorable.

No se observa líquido libre ni colecciones intrabdominales.

IDX:

Estudio sin evidencia de hallazgos patológicos

Dra. Laura Jiménez **Dr. Johnny Ulloa Ch**

Radiología e I.M. Código 7606 **Radiología e I.M. Código: 4201**

Reporte de Ultrasonido
Vías Urinarias Hombre

Nombre: RRF Cédula: 2. Referencia: UROLOGIA Realizado: 25-02-2017
Motivo de envío: Prostatismo.

Ambos riñones se observan de tamaño, forma y situación conservada, con adecuada diferenciación corticomedular, el derecho mide: 102x42mm, con grosor cortical de 12mm, el izquierdo mide: 102x43mm, con grosor cortical de 16mm. Sin evidencia de focalizaciones sugestivas de masas sólidas, quistes, litos.
No se observa ectasia pielocalicial, ni colecciones perirrenales.
Vejiga poco distendida, de valoración limitada, sin evidencia de francas masas en lo visualizado, con volumen inicial de 81cc. Residuo postmicción 26cc (32%).
Próstata aumentada de tamaño, de 133cc de volumen, de aspecto heterogéneo, observándose en el lóbulo derecho un nódulo sólido, hipoecoico, de bordes bien definidos, sin señal de flujo al Doppler color, que mide 16x16mm, el cual se sugiere correlacionar con histología.
No se observa líquido libre ni colecciones abdominales

Impresión Diagnóstica:

1. **Crecimiento prostático, 133cc de volumen, asociando la presencia de un nódulo sólido en el lóbulo derecho, el cual se sugiere correlacionar con histología.**
2. **Residuo postmicción significativo.**

Dra. Laura Jiménez **Dr. Johnny Ulloa Ch**
Radiología e I.M. Código 7606 **Radiología e I.M. Código: 4201**

Reporte de Ultrasonido

Abdomen

Nombre: RRO. Cédula: 2. Referencia: CIRUGIA GENERAL Fecha: 25-02-2017

Motivo de envío: Dolor crónico HCI.

Se observa el hígado aumentado de tamaño, lóbulo derecho de 168mm de longitud, que muestra aumento de la granularidad en el parénquima, con bordes ligeramente aserrados, lo cual podría corresponder con cambios por hepatopatía crónica, por lo que se sugiere correlacionar con laboratorios. No se visualizan focalizaciones sugestivas de nódulos ni masas.

No hay dilatación de la vía biliar intra o extra hepática.

Vesícula biliar distendida, de paredes delgadas, regulares, sin evidencia de litos ni masas en su interior. No se observa líquido perivesicular en este momento.

Bazo de aspecto homogéneo, aumentado de tamaño, mide 148mm de longitud. Sin evidencia de lesiones focales

Páncreas de contornos lisos con aumento difuso de la ecogenicidad en relación a depósito graso, sin evidencia de lesiones focales.

Retroperitoneo vascular y ganglionar sin lesiones evidentes.

Ambos riñones se observan de tamaño, forma y situación normal, sin alteración de la relación corticomedular ni de la ecogenicidad cortical.

No se observan masas sólidas, litiasis, ectasias pielocaliciales ni colecciones peri renales.

Vejiga vacía no valorable.

No se observa líquido libre ni colecciones intrabdominales al presente control.

IDX:

1. Hallazgos que podrían corresponder a cambios por hepatopatía crónica, por lo que se sugiere correlacionar con laboratorios.

2. Esplenomegalia.

3. Resto como descrito.

Dra. Jiménez **Dr. Johnny Ulloa Ch**

Radiología I.M **Código 7606** **Radiología** I.M **COD 4201**

Reporte de Ultrasonido

Cuello

Nombre: RSA. Cédula: 2. Referencia: cirugía general. Fecha: 01-02-2017

Motivo de envío: Nódulos sólidos tiroides bilaterales.

Con Transductor de alta frecuencia se explora la cara anterior del cuello.

LTD mide: 48x17x16mm, para un volumen de 7,1cc.

LTI mide: 50x16x11mm, para un volumen de 4,6cc.

Istmo: 4mm.

Glándula tiroidea de forma, tamaño y vascularidad conservadas, contornos regulares y de textura homogénea, en la cual se observa en lóbulo izquierdo varios quistes coloides, el mayor de 3,3mm, sobre el istmo hacia el lóbulo derecho un nódulo sólido, de bordes bien definidos, hipoecoico, sin señal de flujo al Doppler color, que mide 10x5mm, al cual refiere la paciente se le han realizado tres BAAF, negativos por malignidad.

Existe además una tercer formación nodular de ecogenicidad mixta, de bordes bien delimitados, avascular, ubicada en lóbulo derecho, que mide 15x10mm, la cual dadas sus características podría corresponder con un nódulo espongiforme, sin embargo muestra microcalcificaciones en su interior, por lo que se sugiere correlación histológica.

Glándulas submandibulares y lóbulos superficiales de ambas parótidas sin alteraciones.

No se observan adenopatías atípicas, ni masas en las regiones cervicales valoradas.

Impresión:

TIRADS 4A. Nódulo tiroideo en lóbulo derecho que amerita correlación histológica.

Resto como descrito.

Dra. Laura Jiménez
Radiología e I.M. Código 7606

Dr. Johnny Ulloa Ch
Radiología e I.M. Código: 4201

Reporte de Ultrasonido

Abdomen

Nombre: RVH. Cédula: 2. Referencia: Gastroenterología Fecha: 12-02-2017

Motivo de envío: Coledocolitiasis.

Se observa el hígado de tamaño y ecoestructura normal, de bordes lisos, regulares, sin evidencia de focalizaciones sugestivas de nódulos ni masas.

No hay dilatación de la vía biliar intra o extra hepática. Ausencia quirúrgica de la vesícula biliar.

El bazo es de tamaño normal, conserva su ecogenicidad sin evidencia de lesiones focales. Páncreas de contornos lisos, con aumento de la ecogenicidad por depósito graso, sin evidencia de lesiones focales

Retroperitoneo vascular y ganglionar sin lesiones evidentes.

Ambos riñones se observan de tamaño y situación normal, de contornos lobulados, con aumento difuso de la ecogenicidad cortical, de predominio en riñón izquierdo, lo cual podría corresponder a cambios crónicos, por lo que se sugiere correlacionar con laboratorios.

No se observan masas sólidas, litiasis, ectasias pielocaliciales ni colecciones peri renales.

Vejiga parcialmente distendida, sin francas alteraciones.

Próstata de aspecto heterogéneo, aumentada de tamaño de 29cc de volumen.

No se observa líquido libre ni colecciones intrabdominales al presente control.

IDX:

1. **Hallazgos que podrían corresponder a cambios renales crónicos, por lo que se sugiere correlacionar con laboratorios.**
2. **Páncreas con depósito graso.**
3. **Crecimiento prostático, 29cc de volumen.**
4. **Resto como descrito.**

Dra. Laura Jiménez **Dr. Johnny Ulloa Ch**

Radiología e I.M. Código: 7606 **Radiología e I.M. Código 4201**

Reporte de Ultrasonido

Abdomen

Nombre: SAJ

Cédula: 2

Referencia: cirugía general

Fecha: 02-02-2017

Motivo de envío: Ca de recto.

Se observa el hígado de tamaño y ecoestructura normal, de bordes lisos, regulares, sin evidencia de focalizaciones sugestivas de nódulos ni masas por este método.
No hay dilatación de la vía biliar intra o extra hepática.

Vesícula biliar distendida, de paredes delgadas, regulares, sin evidencia de litos ni masas en su interior. No se observa líquido perivesicular en este momento.
El bazo es de tamaño normal, conserva su ecogenicidad sin evidencia de lesiones focales
Páncreas valorable en cabeza, de contornos lisos conserva su ecogenicidad, sin evidencia de lesiones focales.
Cuerpo y cola pancreática, así como retroperitoneo no se logran valorar por interposición de gas intestinal.

Ambos riñones se observan de tamaño, forma y situación normal, sin alteración de la relación corticomedular ni de la ecogenicidad cortical.
No se observan masas sólidas, litiasis, ectasias pielocaliciales ni colecciones peri renales.

Vejiga vacía no valorable.

A nivel de hipogastrio, hacia la región rectal, se aprecia engrosamiento parietal intestinal, hipoecoico, circunferencial, que muestra señal de flujo al Doppler color, mismo de hasta 20mm de espesor, con una longitud aproximada de 80mm, el cual

podría corresponder con proceso infiltrativo previamente diagnosticado como primera posibilidad, sin poder descartar otras por ésta modalidad, a correlacionar. Asocia además aumento en la ecogenicidad de la grasa a su alrededor, que podría corresponder con cambios inflamatorios inespecíficos.

No se observa líquido libre ni colecciones intrabdominales al presente control.

IDX: Engrosamiento parietal intestinal, como descrito, que podría corresponder a lesión de tipo infiltrativo previamente diagnosticada como primera posibilidad, sin poder descartar otras por este modalidad. Se debe correlacionar con TC.

Dra. Laura Jiménez
Radiología e I.M. Código 7606

Dr. Johnny Ulloa Ch
Radiología e I.M. Código: 4201

Reporte de Ultrasonido

Cuello

Nombre: SAM

Cédula: 2

Referencia: medicina interna

Fecha: 09-03-2017

Motivo de envío: hipotiroidismo

Con Transductor de alta frecuencia se explora la cara anterior del cuello.

LTD mide: 35x14x13mm, para un volumen de 3,2cc.

LTI mide: 31x13x15mm, para un volumen de 3cc.

Istmo: 3,2mm.

Glándula tiroidea de forma, tamaño y vascularidad conservadas, contornos regulares y de textura homogénea, sin evidencia de lesiones focales sólidas o quísticas.

Glándulas submandibulares y lóbulos superficiales de ambas parótidas sin alteraciones.

No se observan adenopatías atípicas, ni masas en las regiones cervicales valoradas.

Impresión:

1. TIRADS 1. Estudio sin evidencia de hallazgos patológicos.

Dra. Laura Jiménez
Radiología e I.M. Código: 7606

Dr. Johnny Ulloa Ch
Radiología e I.M. Código 4201

Reporte de Ultrasonido
Vías Urinarias hombre

Nombre: **SARA**
Cédula: **5**
Referencia: **Urología**
Realizado: **17-12-2016**

Diagnóstico de envío: Prostatismo leve.

Ambos riñones se observan de tamaño, forma, vascularidad y situación conservada, con adecuada relación corticomedular, el RD mide 112x41mm y el RI mide 116x54mm. Ambos sin evidencia de masas sólidas, litos, ni masas. Se aprecia quiste cortical simple en polo inferior de riñón derecho de 15x14mm.
No hay dilatación pielocalicial.
Vejiga parcialmente distendida, con 220cc de volumen al momento del estudio, lo cual limita su valoración, sin embargo se aprecia contenido líquido anecoico y no se observan francas masas ni francos litos. Sin evidencia de residuo post miccional.
Próstata de contornos regulares, de ecotextura homogénea, mide 24x43.5x30mm (APXTXL) para un volumen de 16.5cc.

Impresión Diagnóstica:
1. Quiste simple renal derecho.

Dra. Laura Jiménez
Radiología e I.M. Código 7606

Dr. Johnny Ulloa Ch
COD 4201

Reporte de Ultrasonido
Vías Urinarias Hombre

Nombre: SAR
Cédula: 5
Referencia: UROLOGIA
Realizado: 25-02-2017
Motivo de envío: prostatismo

Ambos riñones se observan de tamaño, forma y situación conservada, con adecuada diferenciación corticomedular, el derecho mide: 106x48mm, con grosor cortical de 13,4mm, el izquierdo mide: 115x56mm, con grosor cortical de 16mm. Sin evidencia de focalizaciones sugestivas de masas sólidas, quistes, ni litos.
No se observa ectasia pielocalicial, ni colecciones perirrenales.

Vejiga poco distendida, de valoración limitada, sin evidencia de francas masas. Volumen inicial de 111 cc. Residuo postmicción de 38cc (34%).

Próstata de contornos regulares, de aspecto homogéneo, aumentada de tamaño de 39,7cc de volumen.

No se observa líquido libre ni colecciones abdominales

Impresión Diagnóstica:

1. **Crecimiento prostático, 39,7cc de volumen.**
2. Residuo postmicción significativo, 34%

Dra. Laura Jiménez **Dr. Johnny Ulloa Ch**
Radiología e I.M. Código 7606 **Radiología e I.M. Código: 4201**

Reporte de Ultrasonido

Abdomen

Nombre: SAK

Cédula: 1

Referencia: EBAIS

Fecha: 06/01/2017

Se observa el hígado de tamaño y ecoestructura normal, de bordes lisos, sin evidencia de lesiones focales.

No hay dilatación de la vía biliar intra o extra hepática.

Vesícula biliar distendida, sin evidencia de engrosamiento parietal ni litiasis en su interior. No se observa líquido perivesicular en este momento.

El bazo es de tamaño normal, conserva su ecogenicidad sin evidencia de lesiones focales

Páncreas de contornos lisos conserva su ecogenicidad, sin evidencia de lesiones focales

Retroperitoneo vascular y ganglionar sin lesiones evidentes.

Ambos riñones se observan de tamaño, forma y situación normal, sin alteración de la relación corticomedular ni de la ecogenicidad cortical.

No se observan masas sólidas, litiasis, ectasias pielocaliciales ni colecciones peri renales.

Vejiga vacía no valorable.

No se observa líquido libre ni colecciones intrabdominales.

IDX:

Estudio sin evidencia de alteraciones.

Dra. Jiménez Arredondo
Residente Radiología e I.M.
Código 7606

Dr. Johnny Ulloa Ch
Radiología e I.M.
COD 4201

Reporte de Ultrasonido

Vías Urinarias Hombre

Nombre: SBLG. Cédula: Referencia: cirugía general Realizado: 02-04-2017

Motivo de envío: Observación por CRUD. Paciente portador de catéter doble J derecho según refiere.

Ambos riñones se observan de tamaño, forma y situación conservada, con adecuada diferenciación corticomedular, el derecho mide: 119x52mm, con grosor cortical de 16mm, el izquierdo mide: 117x54mm, con grosor cortical de 16mm. Riñón izquierdo muestra lito en seno renal, sobre el tercio medio de 9mm, sin dilatación pielocalicial secundaria.

En riñón derecho se aprecia quiste simple en unión de tercio medio con inferior de 17mm de diámetro, sin evidencia de imágenes compatibles con litos por éste método. Se observa además una pequeña porción del catéter doble J en pelvis. No se observa al presente estudio dilatación pielocalicial.

Ambos riñones sin evidencia de focalizaciones sugestivas de masas sólidas, ni colecciones intra ni perirrenales al momento.

Vejiga distendida, con volumen inicial 732 cc, misma de paredes delgadas, regulares, sin vegetaciones ni engrosamientos focales, de contenido líquido anecoico, en cuyo interior se observa extremo distal del catéter doble J (en adecuada posición), hacia la región del orificio ureteral derecho. Residuo postmicción de 99cc de volumen (13,5%).

Próstata de bordes regulares, de aspecto heterogéneo, de 14cc de volumen.

No se observa líquido libre ni colecciones abdominales al presente control.

Impresión Diagnóstica:

1. Nefrolitiasis izquierda.
2. Riñón derecho con quiste simple + catéter doble J en sistema colector ipsilateral sin evidencia de dilatación pielocalicial ni ureteral al presente estudio.
3. Residuo postmicción de 13,5%.

Dra. Laura Jiménez **Dr. Johnny Ulloa Ch**

Radiología e I.M. Código: 7606 **Radiología e I.M. Código 4201**

Reporte de Ultrasonido

Cuello

Nombre: SCA

Cédula: 2

Referencia: EBAIS

Fecha: 27-01-2017

Motivo de envío: Control

Con Transductor de alta frecuencia se explora la cara anterior del cuello.

LTD mide: 51x18x20mm, para un volumen de 9,6cc

LTI mide: 51x14x20mm, para un volumen de 7,3cc

Istmo: 3mm

Glándula tiroidea de forma conservada, de contornos regulares y de textura homogénea, con vascularidad conservada, que muestra prominencia del lóbulo derecho, asociando además la presencia de dos nódulos espongiformes ipsilaterales de 4mm y 3,5mm, así como un quiste coloide en el lóbulo izquierdo de 5,5mm.

Glándulas submandibulares y lóbulos superficiales de ambas parótidas sin alteraciones.

No hay adenopatías atípicas, ni masas en el resto de las regiones cervicales valoradas.

Impresión:

TIRADS 2. Hallazgos de características benignas, como descrito.

Dra. Laura Jiménez
Radiología e I.M. Código 7606

Dr. Johnny Ulloa Ch
Radiología e I.M. Código: 4201

Reporte de Ultrasonido
Cuello

Nombre: SGM
Cédula: 2
Referencia: CIRUGIA GENERAL
Fecha: 09-03-2017
Motivo de envío: BMN

Con Transductor de alta frecuencia se explora la cara anterior del cuello.

LTD mide: 47x14x16mm, para un volumen de 5,3cc.

LTI mide: 36x11x11mm, para un volumen de 2,2cc.

Istmo: 3,3mm.

Glándula tiroidea de forma, tamaño y vascularidad conservadas, contornos regulares y de textura homogénea, sin evidencia de lesiones focales sólidas, observándose un quiste coloide en lóbulo derecho de 2mm de diámetro.

Glándulas submandibulares y lóbulos superficiales de ambas parótidas sin alteraciones.

No se observan adenopatías atípicas, ni masas en las regiones cervicales valoradas.

Impresión:

1. TIRADS 2 Hallazgos de características benignas.

Dra. Laura Jiménez
Radiología e I.M. Código: 7606

Dr. Johnny Ulloa Ch
Radiología e I.M. Código 4201

Reporte de Ultrasonido

Abdomen

Nombre: SJML

Cédula: 2

Referencia: Cirugía

Fecha: 04-04-2017

Hígado aumentado de tamaño, sin lesiones focales ni dilatación de las vías biliares. Antecedente de colecistectomía.

Páncreas y retroperitoneo ganglionar y vascular sin evidencia de alteraciones.
Bazo de normal aspecto ecográfico.

Ambos riñones se observan de tamaño, forma y posición normal, conservan grosor y ecogenicidad cortical, no hay ectasias, masas, litiasis ni colecciones perirrenales.

No hay ascitis.

Impresión diagnóstica:

1. Hepatomegalia.

Dra. Jiménez	**Dr. Johnny Ulloa Ch**
Radiología e I.M.	**Radiología e IM**
Código 7606	**Código 4201**

Reporte de Ultrasonido

Abdomen

Nombre: SMA

Cédula: 2

Referencia: cirugía general

Fecha: 02-02-2017

Motivo de envío: dolor postqx

Se observa el hígado de tamaño y ecoestructura conservada, de bordes lisos, regulares, sin evidencia de focalizaciones sugestivas de nódulos ni masas.

No hay dilatación de la vía biliar intra o extra hepática. Colédoco de 8,8mm de diámetro.

Ausencia quirúrgica de la vesícula biliar.

El bazo es de tamaño normal, conserva su ecogenicidad sin evidencia de lesiones focales

Páncreas de contornos lisos conserva su ecogenicidad, sin evidencia de lesiones focales

Retroperitoneo no valorable por interposición de gas intestinal.

Ambos riñones se observan de tamaño, forma y situación normal, sin alteración de la relación corticomedular ni de la ecogenicidad cortical.

No se observan masas sólidas, litiasis, ectasias pielocaliciales ni colecciones peri renales.

Vejiga distendida de paredes delgadas, regulares, con contenido anecoico, sin evidencia de alteraciones.

No se observa líquido libre ni colecciones intrabdominales al presente control.

IDX:

Estudio sin evidencia de hallazgos patológicos.

Dra. Laura Jiménez **Dr. Johnny Ulloa Ch**

Radiología e I.M. Código 7606 **Radiología e I.M. Código: 4201**

Reporte de Ultrasonido
Cuello

Nombre: SRA
Cédula: 6
Referencia: CIRUGIA GENERAL
Fecha: 25-02-2017
Motivo de envío: A/D BMN

Con Transductor de alta frecuencia se explora la cara anterior del cuello.

LTD mide: 42x13x13 mm, para un volumen de 3,7cc.
LTI mide: 32x 12x15mm, para un volumen de 2,9cc.
Istmo: 2,6mm.
Glándula tiroidea de forma, tamaño y vascularidad conservadas, de contornos lobulados y de textura heterogénea, con aspecto pseudonodular, en relación a cambios crónicos, sin evidencia de francas lesiones focales, sólidas o quísticas.
Glándulas submandibulares y lóbulos superficiales de ambas parótidas sin alteraciones.
No se observan adenopatías atípicas, ni masas en las regiones cervicales valoradas.

Impresión:

1. Cambios sonográficos que sugieren tiroiditis crónica, a correlacionar con laboratorios.

Dra. Laura Jiménez **Dr. Johnny Ulloa Ch**
Radiología e I.M. Código 7606 **Radiología e I.M. Código: 4201**

Reporte de Ultrasonido

Cuello

Nombre: SRD

Cédula: 2

Referencia: endocrinología H M

Fecha: 09-03-2017

Motivo de envío: hipotiroidismo

Con Transductor de alta frecuencia se explora la cara anterior del cuello.

LTD mide: 48x22x19mm, para un volumen de 10cc.

LTI mide: 42x14x13mm, para un volumen de 4.2cc.

Istmo: 5,6mm.

Glándula tiroidea de forma y vascularidad conservada, de contornos lobulados, de textura heterogénea, aumentada de tamaño a expensas del lóbulo derecho, con múltiples nódulos coloides bilaterales, no mayores a los 5mm, no sospechosos.

Glándulas submandibulares y lóbulos superficiales de ambas parótidas sin alteraciones.

No se observan adenopatías atípicas, ni masas en las regiones cervicales valoradas.

Impresión:

TIRADS 2. Bocio asociado a nódulos coloides múltiples.

Dra. Laura Jiménez
Radiología e I.M. Código: 7606

Dr. Johnny Ulloa Ch
Radiología e I.M. Código 4201

Reporte de Ultrasonido
Cuello

Nombre: SVM
Cédula: 2
Referencia: cirugía general
Fecha: 28-01-2017
Motivo de envío: antecedente de tiroidectomía a descartar recurrencia.

Con Transductor de alta frecuencia se explora la cara anterior del cuello, observándose en el lecho quirúrgico, sobre la topografía del lóbulo derecho, una formación sólida, redondeada, ecogénica, homogénea, de bordes bien delimitados, la cual muestra señal del flujo periférico, mide 36x14mm, que sugiere como posibilidades diagnósticas recidiva vs tejido residual. No se cuenta con control previo para valoración comparativa, por lo que se recomienda correlación histológica de no haberse realizado previamente.
En el resto del cuello no se observan masas ni adenopatías atípicas al presente estudio.

Impresión:
1. Formación sólida en lecho quirúrgico, que sugiere recidiva vs tejido residual, como primeras posibilidades. No se cuenta con estudio previo para comparar, por lo que se recomienda correlación histológica de no haberse realizado previamente.
2. Resto como descrito.

Dra. Laura Jiménez
Radiología e I.M. Código 7606

Dr. Johnny Ulloa Ch
Radiología e I.M. Código: 4201

Reporte de Ultrasonido

Cuello

Nombre: SLF

Cédula: 6

Referencia: Cardiología

Fecha: 02-04-2017

Motivo de envío: A/D Bocio

Con Transductor de alta frecuencia se explora la cara anterior del cuello.

LTD mide: 39x14x11mm, para un volumen de 3,1cc.

LTI mide: 41x10x11mm, para un volumen de 2,4cc.

Istmo: 2,3mm.

Glándula tiroidea de forma, tamaño y vascularidad conservadas, contornos regulares y de textura homogénea, con nódulo espongiforme en lóbulo tiroideo izquierdo de 3,3mm, no sospechoso.

Glándulas submandibulares y lóbulos superficiales de ambas parótidas sin alteraciones.

No se observan adenopatías atípicas, ni masas en las regiones cervicales valoradas.

Impresión:

1. TIRADS 2. Hallazgos de características benignas.

Dra. Laura Jiménez
Radiología e I.M. Código: 7606

Dr. Johnny Ulloa Ch
Radiología e I.M. Código 4201

Reporte de Ultrasonido

Abdomen

Nombre: SCM. Cédula: 2

Referencia: cirugía general. Fecha: 14/01/2017

Motivo de envío: pérdida de peso e/e.

Se observa el hígado de tamaño y ecoestructura normal, de bordes lisos, sin evidencia de lesiones focales.

No hay dilatación de la vía biliar intra o extra hepática.

Vesícula biliar distendida, sin evidencia de engrosamiento parietal ni litiasis en su interior. No se observa líquido perivesicular en este momento.

El bazo es de tamaño normal, conserva su ecogenicidad sin evidencia de lesiones focales

Páncreas de contornos lisos conserva su ecogenicidad, sin evidencia de lesiones focales

Retroperitoneo para-aórtico sin evidencia de masas.

Aorta de calibre conservado con múltiples placas de ateroma.

Ambos riñones se observan de tamaño, forma y situación normal, sin alteración de la relación corticomedular ni de la ecogenicidad cortical.

No se observan masas sólidas, litiasis, ectasias pielocaliciales ni colecciones peri renales.

Vejiga distendida sin evidencia de alteraciones.

No se observa líquido libre ni colecciones intrabdominales.

IDX:

1. Aorta ateromatosa.

2. Resto como descrito.

Dr. Ulloa Chavarría. **Dra. Laura Jiménez A**

Asistente Radiología e IM **Residente Radiología e IM**

Código 4201 **Código 7606**

Reporte de Ultrasonido

Abdomen

Nombre: SAMA. Cédula: 6

Referencia: Medicina interna Fecha: 01/02/2017

Motivo de envío: HTA Severa.

Se observa el hígado de tamaño conservado, con aumento difuso de la ecogenicidad en relación a esteatosis moderada, sin evidencia de lesiones focales.

No hay dilatación de la vía biliar intra o extra hepática.

Ausencia quirúrgica de la vesícula biliar.

El bazo es de tamaño normal, conserva su ecogenicidad sin evidencia de lesiones focales

Páncreas de contornos lisos conserva su ecogenicidad, sin evidencia de lesiones focales

Retroperitoneo sin evidencia de masas ni conglomerados de adenopatías.

Ambos riñones se observan de tamaño, forma y situación normal, sin alteración de la relación corticomedular ni de la ecogenicidad cortical.

Se aprecia nódulo sólido, ecogénico, avascular, de bordes bien delimitados, ubicado a nivel cortical, sobre el tercio medio del riñón izquierdo, que mide 7mm de diámetro, compatible con angiomiolipoma.

No se observa litiasis, ectasias pielocaliciales ni colecciones peri renales.

Vejiga distendida, de paredes, delgadas, regulares, con contenido anecoico, sin evidencia de alteraciones.

No se observa líquido libre ni colecciones intrabdominales.

IDX:

1. Esteatosis hepática moderada.
2. Hallazgo compatible con angiomiolipoma renal izquierdo.

Dra. Laura Jiménez **Dr. Johnny Ulloa Ch**

Radiología e I.M. Código 7606 **Radiología e I.M. Código: 4201**

Reporte de Ultrasonido

Vías Urinarias Mujer

Nombre: SLM

Cédula: 2

Referencia: urología

Realizado: 04-02-2017

Motivo de envío: Disuria e/e.

Ambos riñones se observan de tamaño, forma y situación conservada para la edad, con adecuada diferenciación corticomedular, el derecho mide: 85x34mm, con grosor cortical de 12mm, el izquierdo mide: 95x47mm, con grosor cortical de 10mm.

Se aprecia quiste cortical simple bilateral, ambos en polo superior, el derecho mide 8mm y el izquierdo mide 10mm.

Sin evidencia de focalizaciones sugestivas de masas sólidas, ni litos.

No se observa ectasia pielocalicial, ni colecciones perirrenales.

Vejiga distendida, de paredes delgadas, regulares, sin vegetaciones ni engrosamientos focales, de contenido anecoico. Volumen inicial 331cc. Sin residuo postmicción.

No se observa líquido libre ni colecciones abdominales

Impresión Diagnóstica:

1. Quistes renales simples.
2. Resto como descrito.

Dra. Laura Jiménez
Radiología e I.M. Código 7606

Dr. Johnny Ulloa Ch
Radiología e I.M. Código: 4201

Reporte de Ultrasonido

Tiroides

Nombre: SSY

Cédula: 6

Referencia: Cirugía

Realizado: 17-12-2016

Diagnóstico de envío: Control nódulos tiroideos a descartar crecimiento.

Con Transductor de alta frecuencia se explora la cara anterior del cuello

LTD mide 12x13x36mm (LXAPXT).

LTI mide 42x14x17mm (LxAPXT).

Istmo de 3.2mm.

Tiroides de forma y tamaño conservado con parénquima homogéneo y contornos regulares, observando en el LTI hacia su polo inferior un nódulo sólido, isoecoico, de bordes bien delimitados, sin cápsula ni calcificaciones, que mide 20x13mm, el cual muestra aumento de la vascularidad periférica y central, sin estudios previos para una valoración comparativa y dada la vascularidad del mismo se recomienda realizar BAAF.

Glándulas parótidas y sub mandibulares de aspecto conservado.

No se observan adenomegalias ni nódulos sólidos o masas en el resto del cuello.

Impresión diagnóstica:

1. TIRADS 4 A. Nódulo en LTI como descrito, a complementar con Histología.

Dra. Laura Jiménez **Dr. Johnny Ulloa Ch**

Radiología e I.M. Código: 7606 **Radiología e I.M. Código: 4201**

Reporte de Ultrasonido

Abdomen

Nombre: SBF

Cédula: 2

Referencia: Medicina interna

Fecha: 14/01/2017

Motivo de envío: Observación por hepatopatía crónica.

Se observa el hígado de tamaño conservado, con aumento difuso de la ecogenicidad por esteatosis severa, sin evidencia de lesiones focales.

No hay dilatación de la vía biliar intra o extra hepática.

Vesícula biliar distendida, sin evidencia de engrosamiento parietal ni litiasis en su interior. No se observa líquido perivesicular en este momento.

El bazo es de tamaño normal, conserva su ecogenicidad sin evidencia de lesiones focales

Cuerpo, cola pancreática y retroperitoneo no valorables por interposición de gas intestinal.

Ambos riñones se observan de tamaño y situación conservada para la edad, de contornos lobulados, el derecho de 85x51mm, el izquierdo de 92x63mm, sin alteración de la relación corticomedular ni de la ecogenicidad cortical.

No se observan masas sólidas, litiasis, ectasias pielocaliciales ni colecciones peri renales.

Vejiga vacía no valorable.

No se observa líquido libre ni colecciones intrabdominales.

IDX:

Esteatosis hepática severa.

Dr. Ulloa Chavarría. **Dra. Laura Jiménez A**

Asistente Radiología e IM **Residente Radiología e IM**

Código 4201 **Código 7606**

Reporte de Ultrasonido

Abdomen

Nombre: SVA Cédula: 2. Referencia: cirugía general Fecha: 02–02-2017

Motivo de envío: no se cuenta con solicitud. Paciente refiere antecedente de ca de mama.

Se observa el hígado de tamaño y ecoestructura normal, con aumento difuso de la ecogenicidad en relación a esteatosis leve, sin evidencia de focalizaciones sugestivas de nódulos ni masas por este método al presente estudio.

No hay dilatación de la vía biliar intra o extra hepática.

Vesícula biliar distendida, de paredes delgadas, regulares, con lito móvil en su interior de 12mm de diámetro. No se observa líquido perivesicular en este momento.

El bazo es de tamaño normal, conserva su ecogenicidad sin evidencia de lesiones focales

Páncreas de contornos lisos conserva su ecogenicidad, sin evidencia de lesiones focales

Retroperitoneo para-aórtico sin evidencia de masas ni conglomerados de adenopatías.

Ambos riñones se observan de tamaño, forma y situación normal, sin alteración de la relación corticomedular ni de la ecogenicidad cortical.

No se observan masas sólidas, litiasis, ectasias pielocaliciales ni colecciones peri renales.

Vejiga vacía no valorable.

No se observa líquido libre ni colecciones intrabdominales.

IDX:

Esteatosis hepática leve.

Colelitiasis.

Resto como descrito

Dra. Laura Jiménez
Radiología e I.M. Código 7606

Dr. Johnny Ulloa Ch
Radiología e I.M. Código: 4201

Reporte de Ultrasonido

Cuello

Nombre: SOG

Cédula: 1

Referencia: cirugía general

Fecha: 04-02-2017

Motivo de envío: ca papilar de tiroides operado.

Con Transductor de alta frecuencia se explora la cara anterior del cuello.

Lecho quirúrgico libre, sin evidencia de tejido residual, nódulos ni masas.

Glándulas submandibulares y lóbulos superficiales de ambas parótidas sin alteraciones.

Se aprecian varios ganglios de aspecto reactivo en niveles V izquierdo y II derecho, que según refiere la paciente se le realizó biopsia al derecho, negativa por malignidad.

No se observan adenopatías atípicas, ni masas en las regiones cervicales valoradas.

Impresión:

1. Lecho quirúrgico libre
2. Resto como descrito.

Dra. Laura Jiménez
Radiología e I.M. Código 7606

Dr. Johnny Ulloa Ch
Radiología e I.M. Código: 4201

Reporte de Ultrasonido

Cuello

Nombre: SRR

Cédula: 2

Referencia: CIRUGIA GENERAL

Fecha: 09-03-2017

Motivo de envío: BMN

Con Transductor de alta frecuencia se explora la cara anterior del cuello.

LTD mide: 46x16x16mm, para un volumen de 6cc.

LTI mide: 41x15x15mm, para un volumen de 5cc.

Istmo: 2,4mm.

Glándula tiroidea de forma y tamaño conservados, contornos levemente lobulados, con parénquima heterogéneo dado por zonas hipoecoicas, mal definidas, sin definirse francos nódulos, con aumento de la vascularidad en forma difusa, lo cual podría corresponder con cambios inflamatorios; se sugiere control en 3 meses.

Glándulas submandibulares y lóbulos superficiales de ambas parótidas sin alteraciones.

Submandibular, en nivel IA sobre área donde refiere la paciente palparse abultamiento, se documenta un ganglio con hilio graso que mide 10x8mm.

No se observan adenopatías atípicas, ni masas en las regiones cervicales valoradas.

Impresión:

1. Hallazgos que podrían corresponder con tiroiditis subaguda, se sugiere control sonográfico en 3 meses.
2. Ganglio de aspecto reactivo en nivel IA.

Dra. Laura Jiménez
Radiología e I.M. Código: 7606

Dr. Johnny Ulloa Ch
Radiología e I.M. Código 4201

Reporte de Ultrasonido
Vías Urinarias Hombre

Nombre: SMG
Cédula: 2
Referencia: urología
Realizado: 28-01-2017
Motivo de envío: prostatismo

Ambos riñones se observan de tamaño, forma y situación conservada, ambos sin alteración de la relación corticomedular, el derecho mide: 114x41mm, con grosor cortical de 13mm, el izquierdo mide 114x53mm, con grosor cortical de 15mm.
Se aprecia quiste cortical simple en tercio medio del riñón izquierdo de 13mm.
No se observan masas sólidas, litiasis, ectasias pielocaliciales ni colecciones peri renales.
Vejiga distendida, de paredes delgadas, regulares, sin vegetaciones ni engrosamientos focales, de contenido anecoico. Volumen inicial 711cc. Sin residuo postmicción de 213cc (30%).
Próstata de aspecto homogéneo, de contornos ligeramente lobulados, aumentada de tamaño, de 55cc de volumen.

No se observa líquido libre ni colecciones abdominales

Impresión Diagnóstica:

1. Quiste simple renal izquierdo.
2. Crecimiento prostático, 55cc de volumen.
3. Residuo posmiccional significativo (30%)

Dra. Laura Jiménez
Radiología e I.M. Código 7606

Dr. Johnny Ulloa Ch
Radiología e I.M. Código: 4201

Reporte de Ultrasonido
Vías Urinarias Mujer

Nombre: SCY
Cédula: 2
Referencia: Urología
Realizado: 01/02/2017
Motivo de envió: control por hidronefrosis izquierda

Riñón izquierdo de forma y situación conservadas, mide 130x54mm, con grosor cortical de 13,5mm, el cual presenta dilatación pielocalicial, con pelvis de hasta 66mm de diámetro, misma de contenido líquido, anecoico, sin evidencia de vegetaciones. No se logra demostrar causa obstructiva por este método al presente control.
Riñón derecho se observa de tamaño, forma y situación normal, mide 123x44mm, con grosor cortical de 13mm, sin alteración de la relación corticomedular, el cual muestra pelvis extrarenal como variante anatómica.
No se observan masas sólidas, quistes, litiasis ni colecciones peri renales.
No se aprecia ectasia pielocalicial derecha.
Vejiga distendida, de paredes delgadas, sin vegetaciones ni engrosamientos focales, de contenido anecoico. Volumen inicial 516cc. Residuo postmicción de 169cc (32%).
No se observa líquido libre ni colecciones abdominales

Impresión Diagnóstica:

1. Ectasia pielocalicial izquierda sin lograr demostrar causa obstructiva por este método al presente control.
2. Residuo postmicción significativo (32%).

Dra. Laura Jiménez
Radiología e I.M. Código 7606

Dr. Johnny Ulloa Ch
Radiología e I.M. Código: 4201

Reporte de Ultrasonido

Vías Urinarias Hombre

Nombre: SHP

Cédula: 9

Referencia: urología

Realizado: 02-02-2017

Motivo de envío: ilegible.

Ambos riñones se observan de tamaño, forma y situación conservada, de contornos lobulados, con adecuada diferenciación corticomedular, el derecho mide: 104x58 mm, con grosor cortical de 13mm, el izquierdo mide: 110x55mm, con grosor cortical de 12mm. Sin evidencia de focalizaciones sugestivas de masas sólidas, quistes, litos.

No se observa ectasia pielocalicial, ni colecciones perirrenales.

Vejiga distendida, de paredes delgadas, regulares, sin vegetaciones ni engrosamientos focales, de contenido anecoico. Volumen inicial 582cc. Residuo postmicción de 449cc (77%).

Próstata de contornos regulares, de aspecto homogéneo, aumentada de tamaño, de 57cc de volumen, que asocia imagen de aspecto quístico, de bordes lisos bien delimitados, avascular, ubicada en el lóbulo derecho, que mide 10x10mm.

No se observa líquido libre ni colecciones abdominales

Impresión Diagnóstica:

1. Crecimiento prostático, 57cc de volumen.
2. Quiste simple en lóbulo prostático derecho.
3. Residuo postmicción significativo, 77%.

Dra. Laura Jiménez
Radiología e I.M. Código 7606

Dr. Johnny Ulloa Ch
Radiología e I.M. Código: 4201

Reporte de Ultrasonido
Vías Urinarias Mujer

Nombre: TRM
Cédula: 1
Referencia: EBAIS
Realizado: 28-01-2017
Motivo de envío: Proteinuria e/e.

Ambos riñones se observan de tamaño, forma y situación normal, sin alteración de la relación corticomedular. El derecho mide: 116x39mm, con grosor cortical de 15mm, el izquierdo mide 108x50mm, con grosor cortical de 16mm.
Se observa quiste parapielico simple en tercio medio del riñón derecho de 11m.
No se observan masas sólidas, litiasis, ectasias pielocaliciales ni colecciones peri renales al momento.
Vejiga poco distendida, con 152cc de volumen, lo que limita su valoración, sin embargo, no se aprecian francas alteraciones. Sin residuo postmicción de 9cc (5%).

No se observa líquido libre ni colecciones abdominales

Impresión Diagnóstica:

1. Quiste parapielico simple en riñón derecho.

Dra. Laura Jiménez
Radiología e I.M. Código 7606

Dr. Johnny Ulloa Ch
Radiología e I.M. Código: 4201

Reporte de Ultrasonido
Cuello

Nombre: UOM
Cédula: 2
Referencia: CIRUGIA GENERAL
Fecha: 07-01-20
Motivo de envío: Nódulo tiroideo derecho.

Con Transductor de alta frecuencia se explora la cara anterior del cuello.
Glándula tiroidea de forma y tamaño normal. Es de contornos regulares y de textura homogénea.
LTD mide: 44x18x18mm, para un volumen de 7,3cc.
LTI mide: 40x15x12mm, para un volumen de 3,7cc.
Istmo: 3,2mm.
Se aprecian varios quistes coloides bilaterales el mayor de 6mm.
En lóbulo derecho se aprecia nódulo sólido, isoecoico, de bordes bien delimitados, avascular, que mide 14x8mm, al cual según la paciente se le realizó biopsia, negativa por malignidad.
Glándulas submandibulares y lóbulos superficiales de ambas parótidas sin alteraciones.
No hay adenopatías atípicas, ni masas en las regiones cervicales valoradas.
Impresión:

1. Nódulo tiroideo derecho, como descrito.
2. Quistes coloides bilaterales.

Dr. Ulloa Chavarría. **Dra. Laura Jiménez A**
Asistente Radiología e IM **Residente Radiología e IM**
Código 4201 **Código 7606**

Reporte de Ultrasonido
Vías Urinarias Hombre

Nombre: VCJ
Cédula: 2
Referencia: EBAIS
Realizado: 02-02-2017
Motivo de envío: Uropatía obstructiva izquierda

Ambos riñones se observan de tamaño, forma y situación conservada, con adecuada diferenciación corticomedular, el derecho mide: 104x46mm, con grosor cortical de 13mm, el izquierdo mide: 109x49mm, con grosor cortical de 13mm. Sin evidencia de focalizaciones sugestivas de masas sólidas, quistes, litos.
No se observa ectasia pielocalicial, ni colecciones perirrenales.

Vejiga distendida, de paredes delgadas, regulares, sin vegetaciones ni engrosamientos focales, de contenido anecoico. Volumen inicial 491cc. Residuo postmicción de 157cc (32%).
Próstata de bordes regulares, de aspecto homogéneo, de 20cc de volumen.

No se observa líquido libre ni colecciones abdominales

Impresión Diagnóstica:

1. Residuo postmicción significativo, 32%
2. Resto como descrito.

Dra. Laura Jiménez
Radiología e I.M. Código 7606

Dr. Johnny Ulloa Ch
Radiología e I.M. Código: 4201

Reporte de Ultrasonido

Cuello

Nombre: VFS

Cédula: 2

Referencia: Cirugía general

Fecha: 11-02-2017

Motivo de envío: BMN control

Con Transductor de alta frecuencia se explora la cara anterior del cuello.

LTD mide: 50x21x21mm, para un volumen de 12cc.

LTI mide: 67x36x41mm, para un volumen de 52cc.

Istmo: 6,3mm.

Glándula tiroidea aumentada de tamaño, con lóbulo derecho de ecotextura homogénea en el cual se aprecia un nódulo sólido, isoecoico, de bordes lisos, bien delimitados, con vascularidad periférica, que mide 14x8mm y dos nódulos espongiformes no mayores a 4mm.

Lóbulo izquierdo se observa ocupado en su totalidad por una formación mixta de predominio sólida, heterogénea, con vascularidad periférica que mide 40x48mm, que dadas sus dimensiones debe complementarse con BAAF de no haberse realizado previamente.

Glándulas submandibulares y lóbulos superficiales de ambas parótidas sin alteraciones.

No se observan adenopatías atípicas, ni masas en las regiones cervicales valoradas.

Impresión:

Bocio multinodular, con formación en el lóbulo izquierdo, como descrita.

Dra. Laura Jiménez
Radiología e I.M. Código: 7606

Dr. Johnny Ulloa Ch
Radiología e I.M. Código 4201

Reporte de Ultrasonido
Tiroides / Lecho

Nombre: VRD
Cédula: 6
Referencia: Consulta externa, HCLVV
Realizado: 12-02-2017
Motivo de envío: BMN

Con Transductor de alta frecuencia se explora la cara anterior del cuello.
Paciente con antecedente de tiroidectomía, en la cual se observa:
Ausencia quirúrgica de lóbulo tiroideo izquierdo, sin evidencia de tejido residual, ni focalizaciones en el lecho.
Sobre la topografía del lóbulo tiroideo derecho se aprecia una formación sólida, heterogénea, de bordes bien delimitados (en lo valorable), con mínima señal de flujo al Doppler color hacia la periferia, la cual mide aproximadamente 92x58x70mm, para un volumen de 192cc, la cual podría corresponder con tejido residual, sin poder descartar otras posibilidades diagnósticas por lo que se sugiere correlación histológica.
Glándulas submandibulares y lóbulos superficiales de ambas parótidas sin alteraciones.
No se aprecian adenopatías ni masas en el resto del cuello.

Impresión:

Formación sólida en topografía del lóbulo tiroideo derecho, la cual se sugiere correlacionar con histología.

Dra. Laura Jiménez
Radiología e I.M. Código: 7606

Dr. Johnny Ulloa Ch
Radiología e I.M. Código 4201

Reporte de Ultrasonido

Vías Urinarias Hombre

Nombre: VSO

Cédula: 2

Referencia: UROLOGIA

Realizado: 11-02-2017

Motivo de envío: prostatismo

Ambos riñones se observan de tamaño, forma y situación conservada, con adecuada diferenciación corticomedular, el derecho mide: 119x39mm, con grosor cortical de 12,3mm, el izquierdo mide: 107x57mm, con grosor cortical de 16mm. Sin evidencia de focalizaciones sugestivas de masas sólidas, quistes, litos.
No se observa ectasia pielocalicial, ni colecciones perirrenales.

Vejiga distendida, de paredes delgadas, regulares, sin vegetaciones ni engrosamientos focales, de contenido anecoico. Volumen inicial 866cc. Residuo postmicción de 273cc (32%).
Próstata de aspecto homogéneo, de bordes regulares, de 14cc de volumen.

No se observa líquido libre ni colecciones abdominales

Impresión Diagnóstica:

1. **Residuo postmicción significativo, 32%**
2. **Resto como descrito.**

Dra. Laura Jiménez
Radiología e I.M. Código: 7606

Dr. Johnny Ulloa Ch
Radiología e I.M. Código 4201

Reporte de Ultrasonido
Vías Urinarias Hombre

Nombre: VVL
Cédula: 2
Referencia: urología
Realizado: 04-02-2017
Motivo de envío: Ca de vejiga operado

Ambos riñones se observan de tamaño, forma y situación conservada, con adecuada diferenciación corticomedular, el derecho mide: 108x53mm, con grosor cortical de 13mm, el izquierdo mide: 107x58mm, con grosor cortical de 17mm.
Se observa quiste cortical simple en polo renal inferior izquierdo de 22x16mm.
Sin evidencia de focalizaciones sugestivas de masas sólidas, ni litos.
No se observa ectasia pielocalicial, ni colecciones perirrenales.
Vejiga distendida, de paredes delgadas, regulares, sin vegetaciones ni engrosamientos focales evidentes, de contenido anecoico. Volumen inicial 245cc. Residuo postmicción de 110cc (44%).
Próstata de bordes regulares y aspecto homogéneo, de 19cc de volumen.
No se observa líquido libre ni colecciones abdominales
Impresión Diagnóstica:

1. Quiste simple renal izquierdo.
2. Residuo postmicción significativo, 44%.

Dra. Laura Jiménez **Dr. Johnny Ulloa Ch**
Radiología e I.M. Código 7606 **Radiología e I.M. Código: 4201**

Reporte de Ultrasonido

Vías Urinarias Hombre

Nombre: VZP

Cédula: 2

Referencia: UROLOGIA

Realizado: 01-02-2017

Motivo de envío: llegible

Ambos riñones se observan de tamaño, forma y situación conservada, con adecuada diferenciación corticomedular, el derecho mide: 108x55mm, con grosor cortical de 17mm, el izquierdo mide: 99x51mm, con grosor cortical de 15mm. Sin evidencia de focalizaciones sugestivas de masas sólidas, quistes, litos.

No se observa ectasia pielocalicial, ni colecciones perirrenales.

Vejiga parcialmente distendida, lo cual limita su valoración, sin embargo, no se observan francas masas, muestra contenido líquido anecoico. Volumen inicial 180cc. Residuo postmicción de 31cc (17%).

Próstata de aspecto homogéneo, de contorno lobulado, aumentada de tamaño, de 84cc de volumen.

No se observa líquido libre ni colecciones abdominales

Impresión Diagnóstica:

1. Crecimiento prostático, 84cc de volumen.
2. Resto como descrito.

Dra. Laura Jiménez
Radiología e I.M. Código 7606

Dr. Johnny Ulloa Ch
Radiología e I.M. Código: 4201

Reporte de Ultrasonido

Vías Urinarias Hombre

Nombre: VCC

Cédula: 2

Referencia: urología

Realizado: 04-02-2017

Motivo de envío: prostatismo

Ambos riñones se observan de tamaño, forma y situación conservada, con adecuada diferenciación corticomedular, el derecho mide: 106x52mm, con grosor cortical de 16mm, el izquierdo mide: 122x60mm, con grosor cortical de 17mm. Sin evidencia de focalizaciones sugestivas de masas sólidas, quistes, litos.

No se observa ectasia pielocalicial, ni colecciones perirrenales.

Vejiga distendida, de paredes delgadas, regulares, sin vegetaciones ni engrosamientos focales, de contenido anecoico. Volumen inicial 516cc. Residuo postmicción 14cc (2%).

Próstata de bordes regulares, homogénea, levemente aumentada de tamaño de 23cc de volumen.

No se observa líquido libre ni colecciones abdominales

Impresión Diagnóstica:

1. Crecimiento prostático leve, 23cc de volumen.
2. Resto como descrito.

Dra. Laura Jiménez
Radiología e I.M. Código 7606

Dr. Johnny Ulloa Ch
Radiología e I.M. Código: 4201

Reporte de Ultrasonido

Abdomen

Nombre: VHM. Cédula: 2. Referencia: cirugía general Fecha: 09-03-2017

Motivo de envío: Control por masa hepática???

Se observa el hígado de tamaño y ecoestructura conservada, con aumento difuso de la ecogenicidad en relación a esteatosis leve, observándose imagen redondeada, hipoecoica, avascular, que no modifica la arquitectura vascular, ubicada en el segmento IV, que mide 6,7mm de diámetro en probable relación a zona de parénquima respetado. No se evidencia de focalizaciones sugestivas de masas por este método al presente estudio.

No hay dilatación de la vía biliar intra o extra hepática. Colédoco de 8mm. Colecistectomía.

El bazo es de tamaño normal, conserva su ecogenicidad sin evidencia de lesiones focales. Páncreas de contornos lisos conserva su ecogenicidad, sin evidencia de lesiones focales

Retroperitoneo vascular y ganglionar sin lesiones evidentes.

Ambos riñones se observan de tamaño, forma y situación normal, sin alteración de la relación corticomedular ni de la ecogenicidad cortical.

No se observan masas sólidas, litiasis, ectasias pielocaliciales ni colecciones perirrenales.

Vejiga vacía no valorable.

No se observa líquido libre ni colecciones intrabdominales al presente control.

IDX:

***Esteatosis hepática leve.**

***Imagen en segmento IV en relación a zona de parénquima respetado.**

***Resto como descrito.**

Dra. Laura Jiménez **Dr. Johnny Ulloa Ch**

Radiología e I.M. Código: 7606 **Radiología e I.M. Código 4201**

Reporte de Ultrasonido
Vías Urinarias Hombre

Nombre: VMS
Cédula: 2
Referencia: EBAIS LA PAZ
Realizado: 12-02-2017
Motivo de envío: HPB

Ambos riñones se observan de tamaño, forma y situación conservada, con adecuada diferenciación corticomedular, el derecho mide: 99x37mm, con grosor cortical de 12mm, el izquierdo mide: 105x48mm, con grosor cortical de14mm. Sin evidencia de focalizaciones sugestivas de masas sólidas, quistes, litos.
No se observa ectasia pielocalicial, ni colecciones perirrenales.
Vejiga distendida, de gran capacidad, de paredes delgadas, regulares, sin vegetaciones ni engrosamientos focales, de contenido anecoico. Volumen inicial 813cc.
Sin residuo postmicción.
Próstata de contornos regulares y aspecto homogéneo, de 22cc de volumen.

No se observa líquido libre ni colecciones abdominales

Impresión Diagnóstica:

1. **Vejiga de gran capacidad.**
2. **Crecimiento prostático leve, 22cc de volumen.**

Dra. Laura Jiménez
Radiología e I.M. Código: 7606

Dr. Johnny Ulloa Ch
Radiología e I.M. Código 4201

Reporte de Ultrasonido

Vías Urinarias hombre

Nombre: **VMJ**

Cédula: **2**

Referencia: **Urología**

Realizado: **28-12-2016**

Motivo de envío: Antecedente de CA de vejiga operado.

Ambos riñones se observan de tamaño, forma y situación conservada, sin alteración de la relación corticomedular. El derecho mide 123x50x60mm.con grosor cortical de 12mm El izquierdo mide 103x55x48, grosor cortical 15mm. No se observan masas sólidas, quistes, ni litos.

No hay dilatación pielocalicial.

Vejiga distendida, 527cc de volumen al momento del estudio, de paredes delgadas, regulares, con contenido líquido anecoico, sin evidencia de engrosamientos parietales, ni masas al momento.

Residuo postmicción 51cc (9%).

Próstata de aspecto homogéneo, aumentada de tamaño, mide 40x53x45 LXAPXT, para un volumen de 50cc.

Impresión Diagnóstica:

1. Crecimiento prostático, 50cc de volumen.
2. Resto como descrito.

Dra. Laura Jiménez **Dr. Johnny Ulloa Chavarría**

Radiología e I.M. Código: 7606 **Radiología e I.M. Código: 4201**

Reporte de Ultrasonido

Abdomen

Nombre: VNM Cédula: 2.

Referencia: EBAIS PIEDADES NORTE Fecha: 2. 2-04-2017

Motivo de envío: Dolor abdominal.

Se observa el hígado de tamaño conservado, con aumento difuso de la ecogenicidad en relación a esteatosis leve, mismo de bordes lisos, regulares, sin evidencia de focalizaciones sugestivas de nódulos ni masas.

No hay dilatación de la vía biliar intra o extra hepática. Colédoco de 6,6mm de diámetro. Ausencia quirúrgica de la vesícula biliar.

El bazo es de tamaño normal, conserva su ecogenicidad sin evidencia de lesiones focales

Páncreas de contornos lisos, con aumento difuso de la ecogenicidad, en relación a depósito graso, sin evidencia de lesiones focales.

Retroperitoneo vascular y ganglionar sin lesiones evidentes.

Ambos riñones se observan de tamaño, forma y situación normal, el derecho de 102x44mm, el izquierdo de 105x58mm, sin alteración de la relación corticomedular ni de la ecogenicidad cortical. Se observa quiste cortical simple en tercio medio de riñón derecho de 7mm.

No se observan masas sólidas, litiasis, ectasias pielocaliciales ni colecciones peri renales.

Vejiga vacía no valorable.

Ausencia quirúrgica de útero.

No se observa líquido libre ni colecciones intrabdominales al presente control.

IDX:

-Esteatosis hepática leve.

-Páncreas con depósito graso.

-Quistes simple renal derecho.

Dra. Laura Jiménez **Dr. Johnny Ulloa Ch**

Radiología e I.M. Código 7606 **Radiología e I.M. Código: 4201**

Reporte de Ultrasonido

Abdomen

Nombre: VOMI

Cédula: 2

Referencia: cirugía general

Fecha: 02-02-2017

Motivo de envío: dolor abdominal crónico

Se observa el hígado de tamaño normal, de bordes lisos, con aumento difuso de la ecogenicidad en relación a esteatosis moderada, sin evidencia de lesiones focales.

No hay dilatación de la vía biliar intra o extra hepática.

Vesícula biliar distendida, sin evidencia de engrosamiento parietal ni litiasis en su interior. No se observa líquido perivesicular en este momento.

El bazo es de tamaño normal, conserva su ecogenicidad sin evidencia de lesiones focales

Páncreas de contornos lisos conserva su ecogenicidad, sin evidencia de lesiones focales

Retroperitoneo vascular y ganglionar sin lesiones evidentes.

Ambos riñones se observan de tamaño, forma y situación normal, sin alteración de la relación corticomedular ni de la ecogenicidad cortical.

No se observan masas sólidas, litiasis, ectasias pielocaliciales ni colecciones peri renales.

Vejiga vacía no valorable.

No se observa líquido libre ni colecciones intrabdominales.

IDX:

Esteatosis hepática moderada.

Dra. Laura Jiménez
Radiología e I.M. Código 7606

Dr. Johnny Ulloa Ch
Radiología e I.M. Código: 4201

Reporte de Ultrasonido

Tiroides

Nombre: VRAM

Cédula: 2

Referencia: Cirugía

Realizado: 23/12/2016

Diagnóstico de envío: Nódulo tiroideo.

Con Transductor de alta frecuencia se explora la cara anterior del cuello.

LTD mide: 40X14X17mm, para un volumen de 5cc.
LTI mide: 40X13X15mm para un volumen de 4cc.
El istmo mide 3mm.
Glándula tiroidea de forma y tamaño normal, de contornos regulares, de textura homogénea, con vascularidad conservada.
Se observa nódulo espongiforme hacia el polo inferior del lóbulo izquierdo de 6x6mm.
No se observan adenopatías cervicales atípicas.
Glándulas parótidas y submandibulares de aspecto sonográfico conservado.

Impresión diagnóstica:

1. TIRADS 2: Nódulo espongiforme en LTI.

Dra. Laura Jiménez
Radiología e I.M. Código: 7606

Dr. Johnny Ulloa Chavarría
Radiología e I.M. Código: 4201

Reporte de Ultrasonido
Abdomen

Nombre: VRA
Cédula: 2
Referencia: cirugía general
Fecha: 02-04-2017
Motivo de envío: Masa hepática, hemangioma?, a/d crecimiento.

Se observa el hígado de tamaño y ecoestructura conservados, en el cual se visualiza en el segmento IV una imagen redondeada, de bordes regulares, ecogénica, sin señal de flujo al Doppler color, que mide 23x16mm, que sugiere hemangioma como primera posibilidad, ya descrita en estudio previo del 03-12-2014, sin cambios evolutivos.
No hay dilatación de la vía biliar intra o extra hepática.

Vesícula biliar distendida, de paredes delgadas, regulares, sin evidencia de litos ni masas en su interior. No se observa líquido ni colecciones perivesiculares.
El bazo es de tamaño normal, conserva su ecogenicidad sin evidencia de lesiones focales
Páncreas de contornos lisos conserva su ecogenicidad, sin evidencia de lesiones focales
Retroperitoneo vascular y ganglionar sin lesiones evidentes.

Riñón derecho se observa de tamaño, forma y situación normal, mide 106x44mm, sin alteración de la relación corticomedular ni de la ecogenicidad cortical.
Riñón izquierdo de situación conservada, disminuido de tamaño en relación a su contralateral, mide 75x37mm, conserva adecuado grosor cortical, así como adecuada diferenciación corticomedular al presente control. Dicho hallazgo podría corresponder

con hipoplasia, sin embargo, se debe correlacionar con estudios previos y antecedentes del paciente.

No se observan masas sólidas, litiasis, ectasias pielocaliciales ni colecciones peri renales.

Vejiga vacía no valorable.

No se observa líquido libre ni colecciones intrabdominales al presente control.

IDX:

-Hemangioma hepático, sin cambios evolutivos con respecto a estudio previo, como descrito.

-Hallazgo que sugiere hipoplasia renal izquierda, la cual se debe correlacionar con estudios previos y antecedentes del paciente.

-Resto como descrito.

Dra. Laura Jiménez
Radiología e I.M. Código: 7606

Dr. Johnny Ulloa Ch
Radiología e I.M. Código 4201

Reporte de Ultrasonido

Abdomen

Nombre: VRV. Cédula: 2

Referencia: EBAIS. Fecha: 28/01/2017

Motivo de envío: Quiste hepático

Se observa el hígado de tamaño y ecoestructura conservada, de bordes lisos, en el cual se aprecia en el segmento IV un quiste simple de 10mm de diámetro. Sin evidencia de focalizaciones sólidas.

No hay dilatación de la vía biliar intra o extra hepática. Colédoco de 5mm de diámetro.

Vesícula biliar distendida, sin evidencia de engrosamiento parietal ni litiasis en su interior. No se observa líquido perivesicular en este momento.

El bazo es de tamaño normal, conserva su ecogenicidad sin evidencia de lesiones focales

Páncreas de contornos lisos conserva su ecogenicidad, sin evidencia de lesiones focales

Retroperitoneo para-aórtico sin evidencia de masas.

Ambos riñones se observan de tamaño, forma y situación normal, sin alteración de la relación corticomedular ni de la ecogenicidad cortical.

No se observan masas sólidas, litiasis, ectasias pielocaliciales ni colecciones peri renales.

Vejiga vacía no valorable.

No se observa líquido libre ni colecciones intrabdominales al momento.

IDX:

1. Quiste hepático simple.
2. Resto como descrito.

Dra. Laura Jiménez
Radiología e I.M. Código 7606

Dr. Johnny Ulloa Ch
Radiología e I.M. Código: 4201

Reporte de Ultrasonido

Abdomen

Nombre: VSAL Cédula: 2

Referencia: URGENCIAS, HCLVV. Fecha: 06-01-2017

Motivo de envío: Observación por cólico biliar.

Se observa el hígado de tamaño y ecoestructura normal, de bordes lisos, en el cual se observan dos quistes simples ubicados en segmento II de 11mm y en segmento VII de 8mm. No hay dilatación de la vía biliar intra o extra hepática.

Vesícula biliar distendida, sin evidencia de engrosamiento parietal ni litiasis en su interior. No se observa líquido perivesicular en este momento.

El bazo es de tamaño normal, conserva su ecogenicidad sin evidencia de lesiones focales

Páncreas de contornos lisos conserva su ecogenicidad, sin evidencia de lesiones focales

Retroperitoneo vascular y ganglionar sin lesiones evidentes.

Ambos riñones se observan de tamaño, forma y situación normal, sin alteración de la relación corticomedular ni de la ecogenicidad cortical.

No se observan masas sólidas, litiasis, ectasias pielocaliciales ni colecciones peri renales.

Vejiga poco distendida no valorable.

Útero en retroversión de 92x40x60mm (LxAPxT), con varios quistes de Nabot, el mayor de 12mm. Endometrio regular de 9mm de grosor.

No se observa líquido libre ni colecciones intrabdominales.

IDX:

1. **Quistes hepáticos simple.**

Dr. Ulloa Chavarría. **Dra. Laura Jiménez A**

Asistente Radiología e IM **Residente Radiología e IM**

Código 4201 **Código 7606**

Reporte de Ultrasonido
Vías Urinarias hombre

Nombre: VVJA
Cédula: 2
Referencia: Urología
Realizado: 23/12/2016

Diagnóstico de envió: Prostatismo.

Ambos riñones de forma, tamaño y aspecto sonográfico conservado. Riñón izquierdo mide 108x49x54mm con grosor cortical de 12mm.
Riñón derecho ectópico ubicado en FID y rotado sobre su eje longitudinal, mide 93x26x29mm (LXAPXT) con grosor cortical de 11mm y ecogenicidad conservada
No se observan masas sólidas, quistes, litiasis, ectasias pielocaliciales ni colecciones peri renales.
Vejiga distendida, con contenido líquido anecoico y paredes lisas, regulares con un volumen de 1124cc, sin evidencia de alteraciones. Residuo postmicción de 80cc (7%)
Próstata de contornos regulares, de textura homogénea, con volumen de 32cc.

Impresión Diagnóstica:

1. Riñón ectópico como variante anatómica.
2. Vejiga de gran capacidad.
3. Crecimiento prostático, 32cc de volumen.

Dra. Laura Jiménez
Radiología e I.M. Código: 7606

Dr. Johnny Ulloa Chavarría
Radiología e I.M. Código: 4201

Reporte de Ultrasonido

Cuello

Nombre: VBA

Cédula: 2

Referencia: cirugía general

Fecha: 04-02-2017

Motivo de envío: BMN

Con Transductor de alta frecuencia se explora la cara anterior del cuello.

LTD mide: 47x28x30mm, para un volumen de 21cc.

LTI mide: 47x15x10mm, para un volumen de 11cc.

Istmo: 3mm.

Glándula tiroidea de forma conservada, aumentada de tamaño a expensas del lóbulo derecho, en el cual se observan varios nódulos mixtos con predominio sólido, de bordes regulares, bien definidos, sin señal de flujo al Doppler color, el de mayor tamaño mide 33x27mm, al cual según refiere la paciente se le realizó biopsia, negativa por malignidad.

Se aprecian además varios nódulos espongiformes en el lóbulo izquierdo, los de mayor tamaño miden 11x7mm y 11x4mm respectivamente.

Glándulas submandibulares y lóbulos superficiales de ambas parótidas sin alteraciones.

No se observan adenopatías atípicas, ni masas en el resto de las regiones cervicales valoradas.

Impresión:

1. Bocio multinodular, como descrito.

Dra. Laura Jiménez
Radiología e I.M. Código 7606

Dr. Johnny Ulloa Ch
Radiología e I.M. Código: 4201

Reporte de Ultrasonido
Tiroides / Lecho

Nombre: VCM
Cédula: 2
Referencia: CIRUGIA GENERAL
Realizado: 07/01/2017

Motivo de envío: A descartar recidiva.

Con Transductor de alta frecuencia se explora la cara anterior del cuello.

Ausencia quirúrgica de la glándula tiroides.
En el lecho tiroideo no se observa tejido residual, focalizaciones sólidas o quísticas.

Glándulas submandibulares y lóbulos superficiales de ambas parótidas sin alteraciones.

No hay adenopatías.

Impresión:

1. Tiroidectomía total. Resto del estudio sin particularidades.

Dr. Ulloa Chavarría.
Asistente Radiología e IM
Código 4201

Dra. Laura Jiménez A
Residente Radiología e IM
Código 7606

Reporte de Ultrasonido

Vías Urinarias Hombre

Nombre: VLR

Cédula: 2

Referencia: Urología

Realizado: 12-02-2017

Motivo de envío: ilegible

Ambos riñones se observan de tamaño, forma y situación conservada, con adecuada diferenciación corticomedular, el derecho mide: 98x45mm, con grosor cortical de 14mm, el izquierdo mide: 114x41mm, con grosor cortical de 11mm. Sin evidencia de focalizaciones sugestivas de masas sólidas, ni litos.

Se aprecia quiste simple cortical bilateral, el derecho en tercio medio de 13mm y el izquierdo en polo superior de 12mm.

No se observa ectasia pielocalicial, ni colecciones perirrenales.

Vejiga distendida, de gran capacidad, de paredes delgadas, regulares, sin vegetaciones ni engrosamientos focales, de contenido anecoico. Volumen inicial 705cc.

Residuo postmicción de 363cc (51%).

Próstata de bordes regulares, de aspecto homogéneo, de 54 cc de volumen.

No se observa líquido libre ni colecciones abdominales

Impresión Diagnóstica:

1. Quistes renales simples bilaterales.
2. Crecimiento prostático, 54 cc de volumen.
3. Vejiga de gran capacidad, con residuo postmicción significativo, 51%.

Dra. Laura Jiménez
Radiología e I.M. Código: 7606

Dr. Johnny Ulloa Ch
Radiología e I.M. Código 4201

Reporte de Ultrasonido

Vías Urinarias Hombre

Nombre: VPJ

Cédula: 2

Referencia: urología

Realizado: 11-02-2017

Motivo de envío: prostatismo

Ambos riñones se observan de tamaño, forma y situación conservada para la edad, con adecuada diferenciación corticomedular, el derecho mide: 100x37mm, con grosor cortical de 11mm, el izquierdo mide: 98x50mm, con grosor cortical de 12mm. Sin evidencia de focalizaciones sugestivas de masas sólidas, ni litos, observándose dos quistes corticales simples uno en polo superior izquierdo de 8mm y el otro en la unión del tercio medio con el superior derecho de 11mm.

No se observa ectasia pielocalicial, ni colecciones perirrenales.

Vejiga distendida, de paredes delgadas, regulares, sin vegetaciones ni engrosamientos focales, de contenido anecoico. Volumen inicial 651cc. Residuo postmicción de 209cc (32%).

Próstata de bordes regulares, de aspecto heterogéneo, aumentada de tamaño, de 43cc de volumen.

No se observa líquido libre ni colecciones abdominales

Impresión Diagnóstica:

1. Quistes renales simples bilaterales.
2. Crecimiento prostático, 43cc de volumen.
3. Residuo postmicción significativo, 32%.

Dra. Laura Jiménez
Radiología e I.M. Código: 7606

Dr. Johnny Ulloa Ch
Radiología e I.M. Código 4201

Reporte de Ultrasonido

Abdomen

Nombre: VRF. Cédula: 2. Referencia: EBAIS Rincón Pal. Fecha: 02-04-2017

Motivo de envío: Ascitis en estudio.

Se observa el hígado de tamaño conservado, de bordes lisos, regulares, con aumento difuso de la ecogenicidad en relación a esteatosis leve, sin evidencia de focalizaciones sugestivas de nódulos ni masas por éste método.

No hay dilatación de la vía biliar intra o extra hepática.

Vesícula biliar distendida, de paredes delgadas, regulares, sin evidencia de litos ni masas en su interior. No se observa líquido perivesicular.

Bazo de tamaño y ecogenicidad conservados, sin evidencia de lesiones focales.

Páncreas de contornos lisos conserva su ecogenicidad, sin evidencia de lesiones focales

Retroperitoneo para-aórtico sin evidencia de masas ni conglomerados de adenopatías.

Ambos riñones se observan de tamaño, forma y situación normal, sin alteración de la relación corticomedular ni de la ecogenicidad cortical.

No se observan masas sólidas, litiasis, ectasias pielocaliciales ni colecciones perirrenales.

Vejiga poco distendida, no valorable.

Próstata de contornos regulares y aspecto homogéneo, de 19cc de volumen.

No se observa líquido libre ni colecciones intrabdominales al presente control.

IDX:

1. Esteatosis hepática leve.

2. Sin evidencia de líquido libre en cavidad peritoneal al presente estudio.

3. Resto como descrito.

Dra. Laura Jiménez **Dr. Johnny Ulloa Ch**

Radiología e I.M. Código: 7606 **Radiología e I.M. Código 4201**

Reporte de Ultrasonido

Abdomen

Nombre: VRG.

Cédula: 2.

Referencia: cirugía general.

Fecha: 07-01-2017

Motivo de envío: A/D Crecimiento.

Paciente refiere antecedente de hepatectomía derecha.

Se observa el remanente hepático en el hipocondrio izquierdo, con parénquima homogéneo, con múltiples focalizaciones redondeadas, de bordes bien delimitados, ecogénicas, avasculares, las de mayor tamaño en lo que impresiona corresponder con los segmentos IV donde se encuentran dos de ellas que miden 55x42mm y 19x19mm y en el segmento II tres de ellas de 16mm, 14mm y 13mm respectivamente. Dichos hallazgos podrían corresponder con hemangiomas como primera posibilidad (refiere el paciente ya conocidos), sin embargo, no cuento con estudio previo para comparar, por lo que se sugiere en caso que amerite, correlacionar con TC.

No hay dilatación de la vía biliar intra o extrahepática.
No se aprecia vesícula biliar, correlaciónese con antecedente quirúrgico.

El bazo es de tamaño normal, desplazado en sentido inferomedial por el hígado, conserva su ecogenicidad sin evidencia de lesiones focales.

Páncreas de contornos lisos conserva su ecogenicidad, sin evidencia de lesiones focales

Retroperitoneo para-aórtico sin evidencia de masas.

Ambos riñones se observan de tamaño, forma y situación normal, sin alteración de la relación corticomedular ni de la ecogenicidad cortical.

No se observan masas sólidas, litiasis, ectasias pielocaliciales ni colecciones peri renales.

Vejiga distendida de paredes delgadas, regulares, con contenido líquido, anecoico, sin evidencia de alteraciones.

No se observa líquido libre ni colecciones intrabdominales.

IDX:

1. Remanente hepático en hipocondrio izquierdo, con focalizaciones hepáticas que podrían corresponder con hemangiomas como primera posibilidad (ya conocidas según refiere el paciente), las cuales se sugiere correlacionar con TC en caso que amerite.
2. Resto como descrito.

Dr. Ulloa Chavarría.
Asistente Radiología e IM
Código 4201

Dra. Laura Jiménez A
Residente Radiología e IM
Código 7606

Reporte de Ultrasonido

Mama

Nombre: VNM

Cédula: 2

Referencia: Clínica de mama, ASSR

Fecha: 17/12/2016

Motivo de envío: Nódulo en mama izquierda

Ambas mamas muestran conservación de la textura ecogénica parenquimatosa glandular, con predominio de tejido fibroglandular hacia los CSE y región retroareolar bilateral.

En mama derecha, Eje 4, retroareolar, a 7,7mm de piel, se observa nódulo de bordes bien definidos, isoecoico a la grasa, ubicado en el centro de una placa de tejido fibroso, que mide 9x7x8mm, el cual podría corresponder con lóbulo graso, no descrito en estudio previo, a controlar.

No se identifican focalizaciones quísticas.

No se observan ectasias ductales.

No hay evidencia de adenomegalias axilares.

Los planos profundos se encuentran conservados.

Impresión:

1. BIRADS 3. Nódulo en mama derecha, como descrito, a controlar.

Dr. Ulloa Chavarría.
Asistente Radiología e IM
Código 4201

Dra. Laura Jiménez A
Residente Radiología e IM
Código 7606

Reporte de Ultrasonido
Abdomen / Vías Urinarias.

Nombre: VSR
Cédula: 2
Referencia: UROLOGIA
Realizado: 24-03-2017
Motivo de envío: Prostatismo

Ambos riñones se observan de tamaño, forma y situación conservada, de contornos lobulados, con adecuada diferenciación corticomedular, el derecho mide: 105x44mm, con grosor cortical de 11mm, el izquierdo mide: 109x53mm, con grosor cortical de 14mm. Sin evidencia de focalizaciones sugestivas de masas sólidas, quistes, ni litos.
No se observa ectasia pielocalicial, ni colecciones perirrenales.

Vejiga distendida, con volumen inicial de 345cc, de paredes engrosadas en forma difusa, de aspecto trabeculado, en relación a vejiga de esfuerzo, sin evidencia de francos engrosamientos focales, ni masas, con contenido líquido, anecoico.

Próstata de aspecto homogéneo, aumentada de tamaño de 45cc de volumen.

Residuo postmicción de 41cc de volumen (12%).

En el tercio inferior de la aorta abdominal, inferior a la emergencia de las arterias renales, a una distancia aproximada de 68mm previo a la bifurcación, se observa el origen de una dilatación aneurismática, sacular, con diámetro AP de hasta 46mm, misma que muestra trombo intramural de 14mm de espesor, con lumen de 28mm. Dicha dilatación disminuye en sus dimensiones pero se extiende hacia ambas arterias iliacas. En la arteria iliaca común izquierda dichos cambios se extienden en una longitud aproximada de 52mm, con un diámetro de hasta 24mm.

La arteria iliaca común derecha presenta un acodamiento en su origen y posterior al mismo se observa otra dilatación que mide 71x41mm (LxAP), con trombo intramural de 18mm de espesor. No se logra valorar adecuadamente la arquitectura de sus ramificaciones por éste método dadas las dimensiones de dicha dilatación.
No se documentan al presente estudio colecciones perivasculares, ni se observan cambios que sugieran disección.
No se observa líquido libre en cavidad abdominal al momento.

Impresión Diagnóstica:

1. Crecimiento prostático, 45cc de volumen.
2. Hallazgos en relación con vejiga de esfuerzo, con residuo postmicción de 12%.
3. Aneurisma de aorta abdominal con afección asociada de ambas iliacas comunes, predominantemente derecha, como descrito.

Dra. Laura Jiménez
Radiología e I.M. Código: 7606

Dr. Johnny Ulloa Ch
Radiología e I.M. Código 4201

Reporte de Ultrasonido

Abdomen

Nombre: VUAL

Cédula: 2

Referencia: Mixto

Fecha: 30-03-2017

El hígado es de contornos regulares y de tamaño normal, con aumento difuso de la ecogenicidad, en relación con esteatosis hepática grado I, sin evidencia de lesiones focales ni dilatación de las vías biliares. La vesícula se observa distendida, sin cambios inflamatorios ni litiasis.

El bazo es de tamaño, forma y patrón sonográfico normal, sin evidencia de masa, calcificaciones ni adenomegalias en el hilio.

Páncreas de contornos lisos y ecoestructura normal.

Retroperitoneo ganglionar y vascular sin alteraciones.

Ambos riñones son de tamaño, forma y posición normal, conservan grosor y ecogenicidad cortical. No se observan masas, litiasis, ectasias pielocaliciales ni colecciones perirrenales.

No hay ascitis.

Paraumbilical derecho se observa un lipoma subcutáneo de 25mm.

IDX:

1. Esteatosis hepática.
2. Lipoma subcutáneo paraumbilical derecho.

Dra. Jiménez
Radiología e I.M.
Código 7606

Dr. Johnny Ulloa Ch
Radiología e IM
Código 4201

Reporte de Ultrasonido

Abdomen

Nombre: VSV

Cédula: 5

Referencia: Cirugía general.

Fecha: 25-02-2017

Motivo de envío: Dolor abdominal.

Estudio de valoración limitada por interposición de gas intestinal, por lo que se valora el hígado por vía intercostal, observándose de tamaño y ecoestructura conservada, en lo valorable, sin evidencia de focalizaciones sugestivas de nódulos ni masas.

No hay dilatación de la vía biliar intra o extra hepática.
Vesícula biliar distendida, de paredes delgadas, regulares, sin evidencia de litos ni masas en su interior. No se observa líquido perivesicular en este momento.

El bazo es de tamaño normal, conserva su ecogenicidad sin evidencia de lesiones focales
Páncreas valorable en cuerpo, de contornos lisos, conserva su ecogenicidad, sin evidencia de lesiones focales ni ensanchamientos. Cabeza y cola no valorables por interposición gaseosa.
Retroperitoneo vascular y ganglionar sin lesiones evidentes.
Ambos riñones se observan de tamaño, forma y situación normal, sin alteración de la relación corticomedular ni de la ecogenicidad cortical.
No se observan focalizaciones sugestivas de litiasis.
Se observa en corteza, hacia la unión del tercio medio con el superior del riñón derecho, una imagen nodular ecogénica, de bordes bien definidos, avascular, que mide 13x12mm, en probable relación con angiomiolipoma, la cual se sugiere controlar.
No hay dilatación pielocalicial.

Vejiga distendida, de paredes delgadas, regulares, con contenido líquido, anecoico, sin evidencia de alteraciones.

Próstata de aspecto homogéneo, aumentada de tamaño, de 36cc de volumen.

No se observa líquido libre ni colecciones intrabdominales al presente control.

IDX: 1. Hallazgo sugestivo de angiomiolipoma en riñón derecho. Se sugiere controlar.

2. Crecimiento prostático, 36 cc de volumen.

3. Resto como descrito.

Dra. Jiménez
Radiología I.M
Código 7606

Dr. Johnny Ulloa Ch
Radiología I.M
COD 4201

Reporte de Ultrasonido
Cuello

Nombre: VCO
Cédula: 2
Referencia: GERIATRIA
Fecha: 14/01/2017
Motivo de envío: Hipertiroidismo e/e

Con Transductor de alta frecuencia se explora la cara anterior del cuello.
LTD mide: 56x29x16mm (LxAPxT), para un volumen de 14cc
LTI mide: 49x17x21mm, para un volumen de 9cc.
Glándula tiroidea de forma conservada, con lóbulo derecho aumentado de tamaño, la cual además muestra múltiples quistes coloides de distribución difusa, bilaterales, así como varios nódulos espongiformes, el de mayor tamaño en el lóbulo derecho de 18x12mm. Llama la atención la presencia de un nódulo en tercio inferior del lóbulo izquierdo, el cual es isoecoico, de bordes bien delimitados, mide 13x10mm, avascular, con microcalcificaciones asociadas, por lo que se recomienda correlación histológica.
Glándulas submandibulares y lóbulos superficiales de ambas parótidas sin alteraciones.
No se aprecian adenopatías atípicas, ni masas en el resto de las regiones cervicales valoradas.
Impresión:

1. TIRADS 4A. Nódulo en lóbulo tiroideo izquierdo, a correlacionar con BAAF.
   Bocio multinodular a expensas del lóbulo derecho, como descrito.

Dr. Ulloa Chavarría.
Asistente Radiología e IM
Código 4201

Dra. Laura Jiménez A
Residente Radiología e IM
Código 7606

Reporte de Ultrasonido

Abdomen

Nombre: MVL. Cédula: 2. Referencia: Cirugía Fecha: 28-12-2016

Motivo de envío: pérdida de peso en estudio.

Hígado de tamaño conservado, de aspecto homogéneo, sin evidencia de focalizaciones
Vía biliar intra y extra hepática no dilatada. Colédoco de 3.5mm.
Vesícula biliar distendida, de paredes delgadas, regulares, sin evidencia de litos ni masas.
Bazo de tamaño conservado y aspecto homogéneo.
Páncreas de aspecto sonográfico conservado, sin evidencia de ensanchamientos ni focalizaciones sólidas ni quísticas.
Retroperitoneo para- aórtico sin evidencia de masas ni conglomerados de adenopatías.
Aorta de calibre conservado, con múltiples placas de ateroma calcificadas.
Riñones de forma, tamaño y aspecto sonográfico conservado para la edad, el derecho de 115x32mm, el izquierdo de 98x42mm. Ambos sin evidencia de focalizaciones sólidas ni quísticas. No se aprecian litos.
No hay dilatación pielocalicial.
Vejiga poco distendida, no valorable, lo cual además limita la valoración pélvica, sin embargo, no se aprecian francas masas en dicha topografía.
No se observa líquido libre en cavidad abdominal al presente estudio.

Impresión diagnostica:

1. Aorta ateromatosa.
2. Resto del estudio sin evidencia de hallazgos patológicos.

Dra. Laura Jiménez **Dr. Johnny Ulloa Chavarría**

Radiología e I.M. Código: 7606 **Radiología e I.M. Código: 4201**

Reporte de Ultrasonido

Vías Urinarias Hombre

Nombre: VMB

Cédula: 2

Referencia: Urología

Realizado: 12-02-2017

Motivo de envío: Ca de vejiga operado.

Ambos riñones se observan de tamaño, forma y situación conservada, con adecuada diferenciación corticomedular, el derecho mide: 117x52mm, con grosor cortical de 12mm, el izquierdo mide: 112x63mm, con grosor cortical de 14mm. Sin evidencia de focalizaciones sugestivas de masas sólidas, quistes, litos.

No se observa ectasia pielocalicial, ni colecciones perirrenales.

Vejiga distendida, de gran capacidad, de paredes delgadas, regulares, sin vegetaciones ni engrosamientos focales, de contenido anecoico. Volumen inicial 789cc. Residuo postmicción 457cc (58%).

Próstata de bordes regulares y aspecto homogéneo, aumentada de tamaño, de 42cc de volumen.

No se observa líquido libre ni colecciones abdominales

Impresión Diagnóstica:

1. Vejiga de gran capacidad, con residuo postmicción significativo, 58%.
2. Crecimiento prostático, 42cc de volumen.

Dra. Laura Jiménez
Radiología e I.M. Código: 7606

Dr. Johnny Ulloa Ch
Radiología e I.M. Código 4201

Reporte de Ultrasonido

Abdomen

Nombre: VRC Cédula: 5 Referencia: CIRUGIA GENERAL. Fecha: 07-01-2017

Motivo de envío: Ca gástrico operado a/d metástasis.

Se observa el hígado de tamaño conservado, de bordes lisos, con aumento difuso de la ecogenicidad en relación con esteatosis severa, sin evidencia de lesiones focales por este método.

No hay dilatación de la vía biliar intra o extra hepática. Vesícula biliar distendida, sin evidencia de engrosamiento parietal ni litiasis en su interior. No se observa líquido perivesicular en este momento.

El bazo es de tamaño normal, conserva su ecogenicidad sin evidencia de lesiones focales. Páncreas de contornos lisos conserva su ecogenicidad, sin evidencia de lesiones focales

Retroperitoneo para-aórtico sin lesiones evidentes.

Ambos riñones se observan de tamaño, forma y situación normal, sin alteración de la relación corticomedular ni de la ecogenicidad cortical.

No se observan masas sólidas, litiasis, ectasias pielocaliciales ni colecciones peri renales. Se aprecia quiste cortical simple en polo inferior del riñón izquierdo de 34x25mm.

Vejiga poco distendida no valorable.

No se observa líquido libre ni colecciones intrabdominales.

IDX:

1. Esteatosis hepática severa.

2. Sin evidencia de focalizaciones sugestivas de metástasis por este método.

3. Quiste simple renal izquierdo.

Dr. Ulloa Chavarría. **Dra. Laura Jiménez A**

Asistente Radiología e IM **Residente Radiología e IM**

Código 4201 **Código 7606**

Reporte de Ultrasonido
Cuello

Nombre: VRC
Cédula: 5
Referencia: ORL
Fecha: 07-01-2017
Motivo de envío: Antecedente de bocio.

Con Transductor de alta frecuencia se explora la cara anterior del cuello.
Glándula tiroidea de forma conservada, de contornos regulares y de textura homogénea, con prominencia del lóbulo derecho donde muestra un nódulo mixto, de bordes bien delimitados, de 33x12mm, al cual según refiere la paciente se realizó biopsia, negativa por malignidad. No se cuenta con estudio previo para valoración comparativa.
LTD mide: 53x19x15mm, para un volumen de 7,9cc.
LTI mide: 39x16x13mm, para un volumen de 4,2cc
Istmo: 2,8mm
Glándulas submandibulares y lóbulos superficiales de ambas parótidas sin alteraciones.
No hay adenopatías atípicas, ni masas en las regiones cervicales valoradas.

Impresión:

1. Prominencia del lóbulo tiroideo derecho, con nódulo mixto ipsilateral, a comparar con estudio previo.

Dr. Ulloa Chavarría.
Asistente Radiología e IM
Código 4201

Dra. Laura Jiménez A
Residente Radiología e IM
Código 7606

Reporte de Ultrasonido
Vías Urinarias Mujer

Nombre: VRS
Cédula: 6
Referencia: Palmares
Realizado: 04-02-2017
Motivo de envío: Litiasis renal derecha.

Ambos riñones se observan de tamaño, forma y situación conservada, con adecuada diferenciación corticomedular, el derecho mide: 114x36mm, con grosor cortical de 10,4mm, el izquierdo mide: 110x52mm, con grosor cortical de 13mm. Sin evidencia de focalizaciones sugestivas de masas sólidas, quistes, ni litos.
No se observa ectasia pielocalicial, ni colecciones perirrenales.

Vejiga distendida, de paredes delgadas, regulares, sin vegetaciones ni engrosamientos focales, de contenido anecoico. Volumen inicial 396cc. Residuo postmicción de 118cc (30%).

No se observa líquido libre ni colecciones abdominales

Impresión Diagnóstica:

1. Residuo postmicción significativo, 30%.
2. Resto como descrito.

Dra. Laura Jiménez **Dr. Johnny Ulloa Ch**
Radiología e I.M. Código 7606 **Radiología e I.M. Código: 4201**

Reporte de Ultrasonido
Vías Urinarias Mujer

Nombre: VRS
Cédula: 2
Referencia: Infectología, Hospital México
Realizado: 25-02-2017
Motivo de envío: ITU a repetición.

Ambos riñones se observan de tamaño, forma y situación conservada, con adecuada diferenciación corticomedular, el derecho mide: 113x39mm, con grosor cortical de 12mm, el izquierdo mide: 103x47mm, con grosor cortical de 15,8mm. Sin evidencia de focalizaciones sugestivas de masas sólidas, quistes, ni litos.
No se observa ectasia pielocalicial, ni colecciones perirrenales.
Vejiga distendida, de paredes delgadas, regulares, sin vegetaciones ni engrosamientos focales, de contenido anecoico. Volumen inicial 265 cc. Residuo postmicción de 18cc (6,7%), no significativo.

No se observa líquido libre ni colecciones abdominales

Impresión Diagnóstica:

1. **Residuo postmicción no significativo.**
2. **Resto sin particularidades.**

Dra. Laura Jiménez **Dr. Johnny Ulloa Ch**
Radiología e I.M. Código 7606 **Radiología e I.M. Código: 4201**

Reporte de Ultrasonido

Cuello

Nombre: VCY. Cédula: 6

Referencia: EBAIS Palmares. Fecha: 28-12-2016

Motivo de envío: Masa en cuello.

Con Transductor de alta frecuencia se explora la cara anterior del cuello.

LTD mide: 49x14x21mm, para un volumen de 7,6cc

LTI mide: 50x24x25mm, para un volumen de 16cc.

Istmo: 4,4mm

Glándula tiroidea de forma conservada. Es de contornos regulares y de textura homogénea, con lóbulo izquierdo aumentado de tamaño a expensas de nódulo mixto, de bordes bien delimitados, avascular, que mide 25x17mm. En lóbulo derecho se observan dos nódulos hipoecoicos, de bordes parcialmente delimitados, el de mayor tamaño con señal de flujo al Doppler color, mide 7x4mm, el cual debe correlacionarse con BAAF.

Glándulas submandibulares y lóbulos superficiales de ambas parótidas sin alteraciones.

No hay adenopatías atípicas, ni masas en el resto de las regiones cervicales valoradas.

Impresión:

1. TIRADS 4B. Nódulo en lóbulo tiroideo derecho de características sospechosas que amerita correlación histológica.
2. Crecimiento tiroideo.
3. Resto como descrito.

Dr. Ulloa Chavarría.
Asistente Radiología e IM
Código 4201

Dra. Laura Jiménez A
Residente Radiología e IM
Código 7606

Reporte de Ultrasonido

Abdomen

Nombre: VVM Cédula: 5

Referencia: cirugía general. Fecha: 14/01/ 2017

Motivo de envío: Dolor abdominal e/e.

Se observa el hígado aumentado de tamaño, lóbulo derecho mide 185mm de longitud, con aumento difuso de la ecogenicidad por esteatosis moderada, sin evidencia de lesiones focales.

No hay dilatación de la vía biliar intra o extra hepática.

Ausencia quirúrgica de la vesícula biliar.

El bazo es de tamaño normal, conserva su ecogenicidad sin evidencia de lesiones focales

Páncreas de contornos lisos conserva su ecogenicidad, sin evidencia de lesiones focales

Retroperitoneo no valorable por interposición de gas intestinal.

Ambos riñones se observan de tamaño, forma y situación normal, sin alteración de la relación corticomedular ni de la ecogenicidad cortical.

No se observan masas sólidas, litiasis, ectasias pielocaliciales ni colecciones peri renales.

Vejiga vacía no valorable.

No se observa líquido libre ni colecciones intrabdominales.

IDX:

1. Hepatomegalia + esteatosis hepática moderada.

2. Resto como descrito.

Dra. Laura Jiménez **Dr. Johnny Ulloa Ch**

Radiología e I.M. Código 7606 **Radiología e I.M. Código: 4201**

Reporte de Ultrasonido

Vías Urinarias Hombre

Nombre: VGR

Cédula: 2

Referencia: Urología

Realizado: 01-02-2017

Motivo de envío: prostatismo

Ambos riñones se observan de tamaño, forma y situación conservada, con adecuada diferenciación corticomedular, el derecho mide: 120x55mm, con grosor cortical de 14mm, el izquierdo mide: 122x60mm, con grosor cortical de 15mm. Sin evidencia de focalizaciones sugestivas de masas sólidas, quistes, litos.
No se observa ectasia pielocalicial, ni colecciones perirrenales.

Vejiga distendida, de paredes delgadas, regulares, sin vegetaciones ni engrosamientos focales, de contenido anecoico. Volumen inicial 387 cc. Residuo postmicción de 128cc (33%).
Próstata de bordes regulares, de aspecto heterogéneo, aumentada de tamaño, de 44cc de volumen.

No se observa líquido libre ni colecciones abdominales

Impresión Diagnóstica:

1. Crecimiento prostático, 44cc de volumen.
2. Residuo postmicción significativo, 33%.

Dra. Laura Jiménez
Radiología e I.M. Código 7606

Dr. Johnny Ulloa Ch
Radiología e I.M. Código: 4201

Reporte de Ultrasonido

Cuello

Nombre: ZEA

Cédula: 2

Referencia: cirugía general.

Fecha: 14/01/2017

Motivo de envío: control por masa submandibular derecha.

Con Transductor de alta frecuencia se explora la cara anterior del cuello.

LTD mide: 42x12x16mm, para un volumen de 4,3cc

LTI mide: 43x12x14mm, para un volumen de 3,6cc

Istmo: 2,1mm

Glándula tiroidea de forma y tamaño normal. Es de contornos regulares y de textura homogénea. Sin evidencia de focalizaciones sólidas o quísticas.

Glándulas submandibulares y lóbulos superficiales de ambas parótidas sin alteraciones.

No hay adenopatías atípicas. Ni masas en las regiones cervicales valoradas.

Impresión:

1. Estudio sin hallazgos patológicos.

Dr. Ulloa Chavarría.
Asistente Radiología e IM
Código 4201

Dra. Laura Jiménez A
Residente Radiología e IM
Código 7606

Reporte de Ultrasonido

Vías Urinarias Mujer

Nombre: ZMMM

Cédula: 2

Referencia: MEDICINA INTERNA

Realizado: 24-03-2017

Motivo de envío: microproteinuria e/e

Ambos riñones se observan de tamaño, forma y situación conservada, con adecuada diferenciación corticomedular, el derecho mide: 102x52mm, con grosor cortical de 14mm, el izquierdo mide: 90x54mm, con grosor cortical de 15mm. Sin evidencia de focalizaciones sugestivas de masas sólidas, quistes, litos.
No se observa ectasia pielocalicial, ni colecciones perirrenales.

Vejiga sobre distendida, de gran capacidad, con volumen inicial de 759cc, de paredes delgadas, regulares, sin vegetaciones ni engrosamientos focales, de contenido anecoico. Residuo postmicción de 21cc de volumen (2%), no significativo.

No se observa líquido libre ni colecciones abdominales

Impresión Diagnóstica:

1. Estudio sin evidencia de hallazgos patológicos.

Dra. Laura Jiménez **Dr. Johnny Ulloa Ch**

Radiología e I.M. Código: 7606 **Radiología e I.M. Código 4201**

Reporte de Ultrasonido

Abdomen

Nombre: **ZCME**

Cédula: **2**

Referencia: **Cirugía**

Fecha: **28-12-2016**

Motivo de envío: A descartar neo de colon izquierdo.

Hígado de bordes regulares y de tamaño conservado, sin evidencia de lesiones focales sólidas por este método.

Vía biliar intra y extra hepática no dilatada. Colédoco de 3.5mm.
Vesícula biliar distendida, de paredes delgadas, regulares, sin evidencia de litos ni masas.

Bazo de aspecto homogéneo y tamaño conservado.
Se aprecia engrosamiento parietal de aspecto regular de antro gástrico, de hasta 8mm de espesor, el cual se sugiere correlacionar con estudio endoscópico.
Páncreas de aspecto homogéneo sin evidencia de ensanchamientos ni focalizaciones sólidas ni quísticas.
Retroperitoneo para-aórtico sin evidencia de masas ni conglomerados de adenopatías.

Riñones de situación conservada, el derecho de 97x47mm, con grosor cortical de 11.3mm, el izquierdo de 77x41mm, grosor cortical de 11.6mm. Ambos de contornos lobulados, con aumento difuso de la ecogenicidad y disminución de la diferenciación corticomedular, lo que sugiere cambios renales crónicos, a correlacionar con laboratorios. No se observan focalizaciones sugestivas de nódulos, masas, ni litos.
No hay dilatación pielocalicial izquierda, con leve ectasia piélica derecha, sin lograr demostrar causa obstructiva por ese método.

Vejiga poco distendida lo cual limita su valoración, sin embargo, no se observan francas masas pélvicas.
No se observa líquido libre en cavidad abdominal al presente estudio.

Impresión diagnostica:

1. Engrosamiento parietal de antro gástrico, a correlacionar con estudio endoscópico.
2. Hallazgos que sugieren cambios renales crónicos a correlacionar con laboratorios.
3. Ectasia piélica derecha leve, sin poder demostrar causa obstructiva por este método.
4. Resto como descrito.

Dra. Laura Jiménez
Radiología e I.M. Código: 7606

Dr. Johnny Ulloa Chavarría
Radiología e I.M. Código: 4201

Reporte de Ultrasonido

Abdomen

Nombre: JBV. Cédula: 1. Referencia: MEDICINA GENERAL. Fecha: 06/01/2017

Diagnóstico de envío

Se observa el hígado aumentado de tamaño midiendo 190 de longitud en su lóbulo derecho, con aumento difuso de su ecogenicidad en relación con esteatosis moderada, sin evidencia de lesiones focales.

No hay dilatación de la vía biliar intra o extra hepática.

Vesícula biliar distendida, sin evidencia de engrosamiento parietal ni litiasis en su interior. No se observa líquido perivesicular en este momento.

El bazo es de tamaño normal, conserva su ecogenicidad sin evidencia de lesiones focales

Páncreas de contornos lisos conserva su ecogenicidad, sin evidencia de lesiones focales

Retroperitoneo vascular y ganglionar sin lesiones evidentes.

Ambos riñones se observan de tamaño, forma y situación normal, sin alteración de la relación corticomedular ni de la ecogenicidad cortical.

No se observan masas sólidas, litiasis, ectasias pielocaliciales ni colecciones peri renales.

Próstata homogénea de tamaño conservado con un volumen de 17 cc.

Vejiga distendida, con contenido anecoico sin lesiones endovesicales, presenta un volumen de 549 cc al momento del estudio.

No se observa líquido libre ni colecciones intrabdominales.

IDX:

1. **Esteatosis hepática moderada**
2. **Hepatomegalia**

Dr. Ulloa Chavarría **Dra. Gabriela Vásquez.**

Asistente Radiología **Residente de Radiología**

Código 4201 **Código 10122**

Reporte de Ultrasonido

Abdomen

Nombre: JBV Cédula: 1

Referencia: MEDICINA GENERAL. Fecha: 06/01/2017

Diagnóstico de envío

Se observa el hígado aumentado de tamaño midiendo 190 de longitud en su lóbulo derecho, con aumento difuso de su ecogenicidad en relación con esteatosis moderada, sin evidencia de lesiones focales.

No hay dilatación de la vía biliar intra o extra hepática. Vesícula biliar distendida, sin evidencia de engrosamiento parietal ni litiasis en su interior. No se observa líquido perivesicular en este momento.

El bazo es de tamaño normal, conserva su ecogenicidad sin evidencia de lesiones focales. Páncreas de contornos lisos conserva su ecogenicidad, sin evidencia de lesiones focales

Retroperitoneo vascular y ganglionar sin lesiones evidentes.

Ambos riñones se observan de tamaño, forma y situación normal, sin alteración de la relación corticomedular ni de la ecogenicidad cortical.

No se observan masas sólidas, litiasis, ectasias pielocaliciales ni colecciones peri renales.

Próstata homogénea de tamaño conservado con un volumen de 17 cc.

Vejiga distendida, con contenido anecoico sin lesiones endovesicales, presenta un volumen de 549 cc al momento del estudio.

No se observa líquido libre ni colecciones intrabdominales.

IDX:

1. **Esteatosis hepática moderada**
2. **Hepatomegalia**

Dr. Ulloa Chavarría **Dra. Gabriela Vásquez.**

Asistente Radiología **Residente de Radiología**

Código 4201 **Código 10122**

Reporte de Ultrasonido

Cuello

Nombre: FCC

Cédula: 202530829

Referencia: CIRUGIA

Fecha: 06-01-2017

Diagnóstico de envío: control por nódulo tiroideo, a descartar crecimiento.

Con Transductor de alta frecuencia se explora la cara anterior del cuello.

Glándula tiroidea de forma y tamaño normal. Es de contornos regulares y de textura homogénea.

LTD mide: 32x13x12 mm para un volumen de 2,7 cc

LTI mide: 32x10x11 mm para un volumen de 1,9 cc.

Istmo: 3 mm

En el lóbulo tiroideo derecho se observa un nódulo sólido, isoecoico con el parénquima tiroideo, redondeado, con bordes bien definidos y halo hipoecoico, con vascularidad periférica a la exploración con Doppler color, el cual mide actualmente 9,4x7,7 mm. (La paciente refiere que ya se le realizó biopsia con resultado negativo por malignidad).

Glándulas submandibulares y lóbulos superficiales de ambas parótidas sin alteraciones.

No hay adenopatías atípicas. Ni masas en las regiones cervicales.

Impresión:

1. Nódulo tiroideo derecho, TIRADS 2 (hallazgos benignos).

Dr. Ulloa Chavarría. **Dra. Gabriela Vásquez Li**

Asistente Radiología e IM **Residente Radiología e IM**

Código 4201 **Código 10122**

Reporte de Ultrasonido

Vías Urinarias

Nombre: NJA

Cédula: 1

Referencia: EBAIS.

Realizado: 06/01/2017

Diagnóstico de envío: incontinencia urinaria.

Ambos riñones se observan de tamaño, forma y situación normal, sin alteración de la relación corticomedular.

RD mide: 92x51 mm con grosor cortical de 12 mm

RI mide: 88x34 mm con grosor cortical de 13 mm.

No se observan masas sólidas, quistes, litiasis, ectasias pielocaliciales ni colecciones peri renales.

Vejiga distendida, de paredes delgadas, sin vegetaciones ni engrosamientos focales, de contenido anecoico. Volumen inicial 790 cc. Sin residuo postmicción.

No se observa líquido libre ni colecciones abdominales

Impresión Diagnóstica:

1. Estudio sin hallazgos patológicos.

Dr. Ulloa Chavarría.
Asistente Radiología e IM
Código 4201

Dra. Gabriela Vásquez Li
Residente Radiología e IM
Código 10122

Reporte de Ultrasonido
Cuello

Nombre: NPA
Cédula: 2
Referencia: ENDOCRINOLOGIA
Realizado: 06-01-2017
Diagnóstico de envío: Antecedente de Ca Papilar de tiroides ya operado. Control.

Con Transductor de alta frecuencia se explora las caras anterior y laterales del cuello.

Ausencia quirúrgica de la glándula tiroides.
En el lecho tiroideo no se observan focalizaciones sólidas o quísticas.

Glándulas submandibulares y lóbulos superficiales de ambas parótidas sin alteraciones.

No se observan adenopatías atípicas.

Impresión:

1. Tiroidectomía total. Resto del estudio sin hallazgos patológicos.

Dr. Ulloa Chavarría.
Asistente Radiología e IM
Código 4201

Dra. Gabriela Vásquez Li
Residente Radiología e IM
Código 10122

Reporte de Ultrasonido

Vías Urinarias Mujer

Nombre: MPR

Cédula: 2

Referencia: Urología

Realizado: 06/01/2017

Ambos riñones se observan de tamaño, forma y situación normal, sin alteración de la relación corticomedular.

RI mide: 90x45xmm, con grosor cortical de 11mm.

RD mide: 95x44mm, con grosor cortical de 13mm.

Se aprecia dilatación pielocalicial derecha leve-moderada, midiendo la pelvis renal 59x20x26mm, asociando además dilatación del uréter ipsilateral, éste de hasta 6mm en tercio distal. Sin poder determinar causa obstructiva por éste método.

No se observan masas sólidas, quistes, litiasis, ni colecciones peri renales.

No hay dilatación pielocalicial izquierda.

Vejiga distendida, de paredes delgadas, regulares, sin vegetaciones ni engrosamientos focales, de contenido anecoico. Volumen inicial 481 cc. Ambos jets ureterales presentes. Residuo postmicción 188 cc (39 %)

No se observa líquido libre ni colecciones abdominales

Impresión Diagnóstica:

1. Dilatación leve-moderada del sistema colector derecho, sin lograr determinar causa por este método.
2. Residuo postmiccional significativo (39%).

Dr. Ulloa Chavarría.
Asistente Radiología e IM
Código 4201

Dra. Gabriela Vásquez Li
Residente Radiología e IM
Código 10122

Reporte de Ultrasonido

Abdomen

Nombre: DVM

Cédula: 2

Referencia: Reumatología

Fecha: 06-01-2017

Diagnóstico de envío: a descartar colelitiasis.

Se observa el hígado de tamaño y ecoestructura normal, de bordes lisos, sin evidencia de lesiones focales.

No hay dilatación de la vía biliar intra o extra hepática.

Vesícula biliar distendida, sin evidencia de engrosamiento parietal ni litiasis en su interior. No se observa líquido perivesicular en este momento.

El bazo es de tamaño normal, conserva su ecogenicidad sin evidencia de lesiones focales

Páncreas de contornos lisos conserva su ecogenicidad, sin evidencia de lesiones focales

Retroperitoneo vascular y ganglionar sin lesiones evidentes.

Ambos riñones se observan de tamaño, forma y situación normal, sin alteración de la relación corticomedular ni de la ecogenicidad cortical.

No se observan masas sólidas, litiasis, ectasias pielocaliciales ni colecciones peri renales.

Vejiga vacía no valorable.

No se observa líquido libre ni colecciones intrabdominales.

IDX:

Estudio sin hallazgos patológicos.

Dr. Ulloa Chavarría. **Dra. Gabriela Vásquez Li**

Asistente Radiología e IM **Residente Radiología e IM**

Código 4201 **Código 10122**

Reporte de Ultrasonido

Vías urinarias

Nombre: FVV

Cédula: 202420001

Referencia: Urología

Fecha: 06/01/2017

Diagnóstico de envío: prostatismo

Ambos riñones se observan de tamaño, forma y situación normal, sin alteración de la relación corticomedular. El derecho mide 103x34mm, con grosor cortical de 13mm y el izquierdo mide 107x44mm, con grosor cortical de 14,6mm.

Se observan dos quistes simples en riñón izquierdo, uno cortical en polo inferior de 23x18mm y el otro parapielico hacia el tercio inferior de 16x15mm.

No se observan masas sólidas, litiasis, ectasias pielocaliciales ni colecciones perirrenales.

Vejiga distendida, con contenido líquido anecoico, de paredes regulares, con volumen inicial de 671cc. Residuo postmicción de 197cc (29%)

Próstata heterogénea, de tamaño conservado, mide 29x28x50mm para un volumen de 21 cc.

IDX:

- **Quistes simples en riñón izquierdo.**
- **Residuo posmiccional significativo (29%)**
- **Resto como descrito.**

Dr. Ulloa Chavarría.
Asistente Radiología e IM
Código 4201

Dra. Gabriela Vásquez Li
Residente Radiología e IM
Código 10122

Reporte de Ultrasonido

Cuello

Nombre: AZZF. Cédula: 2. Referencia: CIRUGIA. Fecha: 06-01-2017

Motivo de envío Bocio multinodular y nódulo tiroideo derecho.

Con Transductor de alta frecuencia se explora la cara anterior del cuello.

Glándula tiroidea de forma y tamaño normal. Es de contornos regulares y de textura homogénea.

LTD mide: 40x10x12 mm para un volumen de 2,4 cc.

LTI mide: 31x11x10 mm para un volumen de 1.8 cc.

Istmo mide: 2,5 mm.

Se observa en el lóbulo tiroideo derecho un nódulo sólido, hipoecoico con respecto al parénquima tiroideo, de bordes bien definidos, el cual mide actualmente 218.4x8 mm. El mismo presenta al menos tres calcificaciones gruesas en su interior una de ellas periférica de 2 mm y dos centrales de 1,3 mm y 1,4 mm. Se desconoce si ya se le realizo biopsia al mismo, por lo que se sugiere correlación con histología.

Glándulas submandibulares y lóbulos superficiales de ambas parótidas sin alteraciones.

No hay adenopatías atípicas. Ni masas en las regiones cervicales.

Impresión:

1. Nódulo tiroideo derecho TIRADS 4:
    a. Nódulo sólido hipoecoico con calcificaciones groseras en su interior, a correlacionar con histología.

Dr. Ulloa Chavarría. **Dra. Gabriela Vásquez Ll**

Asistente Radiología e IM **Residente Radiología e IM**

Código 4201 **Código 10122**

Reporte de Ultrasonido

Abdomen

Nombre: CAA. Cédula: 6. Referencia: CIRUGIA. Fecha: 07-01-2017

Diagnóstico de envío: obesidad mórbida

Se observa el hígado aumentado de tamaño mide 189 mm de longitud en su lóbulo derecho, con ecoestructura normal, de bordes lisos, sin evidencia de lesiones focales.

No hay dilatación de la vía biliar intra o extra hepática.

Vesícula biliar distendida, sin evidencia de engrosamiento parietal ni litiasis en su interior. No se observa líquido perivesicular en este momento.

El bazo es de tamaño normal, conserva su ecogenicidad sin evidencia de lesiones focales

Páncreas de contornos lisos conserva su ecogenicidad, sin evidencia de lesiones focales

Retroperitoneo vascular y ganglionar parcialmente valorable sin lograr evidenciar lesiones en el presente control.

Ambos riñones se observan de tamaño, forma y situación normal, sin alteración de la relación corticomedular ni de la ecogenicidad cortical.

No se observan masas sólidas, litiasis, ectasias pielocaliciales ni colecciones peri renales.

Vejiga vacía no valorable.

No se observa líquido libre ni colecciones intrabdominales.

IDX:

1. Hepatomegalia

Dr. Ulloa Chavarría.
Asistente Radiología e IM
Código 4201

Dra. Gabriela Vásquez Li
Residente Radiología e IM
Código 10122

Reporte de Ultrasonido

Abdomen

Nombre: MEAR. Cédula: 2. Referencia: CIRUGÍA. Fecha: 07-01-2017

Diagnóstico de envío: Dolor intermitente en epigastrio e hipocondrio derecho.

Se observa el hígado de tamaño y ecoestructura normal, de bordes lisos, sin evidencia de lesiones focales.

No hay dilatación de la vía biliar intra o extra hepática.

Vesícula biliar distendida, sin evidencia de engrosamiento parietal ni litiasis en su interior. No se observa líquido perivesicular en este momento.

El bazo es de tamaño normal, conserva su ecogenicidad sin evidencia de lesiones focales

Páncreas de contornos lisos conserva su ecogenicidad, sin evidencia de lesiones focales

Retroperitoneo vascular y ganglionar sin lesiones evidentes.

Ambos riñones se observan de tamaño, forma y situación normal, sin alteración de la relación corticomedular ni de la ecogenicidad cortical.

No se observan masas sólidas, litiasis, ectasias pielocaliciales ni colecciones peri renales.

Vejiga distendida, con un volumen de 415 cc al momento del estudio y contenido anecoico, sin lesiones endovesicales.

No se observa líquido libre ni colecciones intrabdominales.

IDX:

Estudio sin hallazgos patológicos.

Dr. Ulloa Chavarría.
Asistente Radiología e IM
Código 4201

Dra. Gabriela Vásquez Li
Residente Radiología e IM
Código 10122

Reporte de Ultrasonido

Cuello

Nombre: SAB. Cédula: 2. Referencia: CIRUGIA. Fecha: 07-01-2017

Motivo de envío: nódulo tiroideo derecho de aparición reciente. A descartar nódulo coloide.

Con Transductor de alta frecuencia se explora la cara anterior del cuello.

El lóbulo tiroideo derecho se observa aumentado de tamaño a expensas de un nódulo ovalado, de bordes bien definidos, mixto de predominio quístico, que deforma el contorno de la glándula, el cual mide 36x22x37 cc (LxAPxT), el cual se sugiere controlar.

El lóbulo tiroideo izquierdo presenta tamaño conservado, mide 43x14x13 mm (LxAPxT) para un volumen de 3,8 cc. En su interior se observa un nódulo de predominio quístico, con una pequeña porción sólida en su interior, la cual mide 9x6 mm y otro nódulo sólido, isoecoico con el parénquima tiroideo el cual asocia un halo hipoecoico y mide 8,1x5,2 mm. Se sugiere correlación de éste último nódulo con BAAF.

Istmo mide 2,8 mm.

Glándulas submandibulares y lóbulos superficiales de ambas parótidas sin alteraciones.

No hay adenopatías atípicas. Ni masas en las regiones cervicales.

Impresión:

1. TIRADS 4:
    a. Nódulo tiroideo izquierdo sólido con halo hipoecoico, a correlacionar con BAAF.
    b. Nódulos mixtos de predominio quístico bilaterales como descritos, a controlar.

Dr. Ulloa Chavarría.
Asistente Radiología e IM
Código 4201

Dra. Gabriela Vásquez Li
Residente Radiología e IM
Código 10122

Reporte de Ultrasonido

Cuello

Nombre: ABS. Cédula: 5

Referencia: CIRUGÍA

Fecha: 07-01-2017

Motivo de envío: control por nódulos tiroideos.

Con Transductor de alta frecuencia se explora la cara anterior del cuello.

Glándula tiroidea de forma y tamaño normal. Es de contornos regulares y de textura homogénea.

LTD mide: 45x13x16 mm (LxAPxT) para un volumen de 4,7 cc.

LTI mide: 45x12x14 mm (LxAPxT) para un volumen de 4 cc.

Istmo mide: 2,5 mm

Se visualizan en el lóbulo tiroideo derecho tres nódulos redondeados, de bordes bien definidos, con degeneración quística, sin vascularidad a la exploración con Doppler color, de aspecto espongiforme; los mismos con un diámetro de aproximadamente 4 mm. En el lóbulo tiroideo izquierdo se observan tres nódulos de similares características a los anteriormente descritos, el de menor tamaño mide 1,6x1 mm y el de mayor tamaño mide 4,7x3 mm.

Glándulas submandibulares y lóbulos superficiales de ambas parótidas sin alteraciones.

No hay adenopatías atípicas. Ni masas en las regiones cervicales.

Impresión:

1. Nódulos tiroideos bilaterales de aspecto espongiforme (TIRADS 2)

Dr. Ulloa Chavarría. **Dra. Gabriela Vásquez Li**

Asistente Radiología e IM **Residente Radiología e IM**

Código 4201 **Código 10122**

Reporte de Ultrasonido

Cuello

Nombre: ECR

Cédula: 2

Referencia: CIRUGIA

Fecha: 07-01-2017

Motivo de envío: Observación por masa tiroidea derecha, a descartar nódulo tiroideo.

Con Transductor de alta frecuencia se explora la cara anterior del cuello.

El lóbulo tiroideo izquierdo mide 17x18 mm (ApxT) forma y tamaño normal. Es de contornos regulares y de textura homogénea. Se observa en su interior una imagen quística, de contenido denso, redondeada de 10x8 mm, a controlar.

El lóbulo tiroideo derecho mide 20x23 mm (ApxT), el mismo se observa aumentado de tamaño a expensas de:

- Dos imágenes quísticas con contenido denso, sin vascularidad a la exploración con Doppler color, las cuales miden 9x9x12 mm y 20x17x17 mm.
- Un nódulo mixto con degeneración quística, ovalado, de bordes bien definidos de 18x22 mm, el cual se ubica hacia la unión del lóbulo derecho con el istmo.

Istmo mide 4,6 mm.

Glándulas submandibulares y lóbulos superficiales de ambas parótidas sin alteraciones.

No hay adenopatías atípicas. Ni masas en las regiones cervicales.

Impresión:

1. Nódulos tiroideos bilaterales, como descritos los cuales se sugiere controlar (TIRADS 3).

Dr. Ulloa Chavarría. **Dra. Gabriela Vásquez Li**

Asistente Radiología e IM **Residente Radiología e IM**

Código 4201 **Código 10122**

Reporte de Ultrasonido

Abdomen

Nombre: AMCA

Cédula: 9

Referencia: CIRUGIA

Fecha: 07-01-2017

Diagnóstico de envío: Colelitiasis.

Se observa el hígado de tamaño y ecoestructura normal, de bordes lisos, sin evidencia de lesiones focales.

No hay dilatación de la vía biliar intra o extra hepática. Colédoco de 5.9 mm sin imágenes sugestivas de listos en su interior.

Vesícula biliar distendida, sin evidencia de engrosamiento parietal. Se documenta en su interior un lito de aproximadamente 18 mm el cual se moviliza con los cambios de posición. No se observa líquido perivesicular en este momento.

El bazo es de tamaño normal, conserva su ecogenicidad sin evidencia de lesiones focales

Páncreas de contornos lisos conserva su ecogenicidad, sin evidencia de lesiones focales

Retroperitoneo vascular y ganglionar sin lesiones evidentes.

Ambos riñones se observan de tamaño, forma y situación normal, sin alteración de la relación corticomedular ni de la ecogenicidad cortical.

No se observan masas sólidas, litiasis, ectasias pielocaliciales ni colecciones peri renales.

Vejiga vacía no valorable.

No se observa líquido libre ni colecciones intrabdominales.

IDX:

1. Colelitiasis.

Dr. Ulloa Chavarría. **Dra. Gabriela Vásquez Li**

Asistente Radiología e IM **Residente Radiología e IM**

Código 4201 **Código 10122**

Reporte de Ultrasonido
Vías Urinarias

Nombre: JGCL
Cédula: 2
Referencia: MEDICINA GENERAL
Realizado: 07-01-2017
Diagnóstico de envío: APE aumentado, a descartar hipertrofia prostática.

Ambos riñones se observan de tamaño, forma y situación normal, sin alteración de la relación corticomedular.
RD mide: 90x54 mm con grosor cortical de 12 mm
RI mide: 91x60 mm con grosor cortical de 16 mm.
No se observan masas sólidas, quistes, litiasis, ectasias pielocaliciales ni colecciones peri renales.
Vejiga distendida, de paredes delgadas, sin vegetaciones ni engrosamientos focales, de contenido anecoico. Volumen inicial 245 cc. Residuo postmicción de 137 cc (56%).
Próstata homogénea, de tamaño conservado, con un volumen de 18 cc.
No se observa líquido libre ni colecciones abdominales

Impresión Diagnóstica:

1. Residuo postmiccional significativo (56%)

Dr. Ulloa Chavarría.
Asistente Radiología e IM
Código 4201

Dra. Gabriela Vásquez Li
Residente Radiología e IM
Código 10122

Reporte de Ultrasonido

Vías Urinarias

Nombre: JACM

Cédula: 9

Referencia: UROLOGIA

Realizado: 07/01/2017

Diagnóstico de envío: control prostatismo

Ambos riñones se observan de tamaño, forma y situación normal, sin alteración de la relación corticomedular.

RI mide: 97x60 mm con grosor cortical de 11 mm

RD mide: 91x54 mm con grosor cortical de 13 mm.

No se observan masas sólidas, quistes, litiasis, ectasias pielocaliciales ni colecciones peri renales.

Próstata de tamaño conservado. Con proyección intravesical.

Vejiga distendida, de contenido anecoico con paredes trabeculadas en relación con vejiga de esfuerzo. Volumen inicial 267 cc. Sin residuo postmicción.

No se observa líquido libre ni colecciones abdominales

Impresión Diagnóstica:

1. Hallazgos en relación con vejiga de esfuerzo
2. Próstata de tamaño conservado para la edad con proyección intravesical.

Dr. Ulloa Chavarría.
Asistente Radiología e IM
Código 4201

Dra. Gabriela Vásquez Li
Residente Radiología e IM
Código 10122

Reporte de Ultrasonido
Vías Urinarias

Nombre: AEV
Cédula: 2
Referencia: UROLOGIA
Realizado: 07/01/2017
Diagnóstico de envío: Control por prostatismo.

Ambos riñones se observan de tamaño, forma y situación normal, sin alteración de la relación corticomedular.
RD mide: 113x46 mm con grosor cortical de 14,2 mm.
RI mide: 54x14 mm con grosor cortical de 13,6 mm.
No se observan masas sólidas, quistes, litiasis, ectasias pielocaliciales ni colecciones peri renales.
Vejiga distendida, de paredes delgadas, sin vegetaciones ni engrosamientos focales, de contenido anecoico. Volumen inicial 793 cc. Residuo postmicción de 338 cc (43%).
Próstata homogénea, aumentada de tamaño, con un volumen de 73 cc y proyección intravesical.
No se observa líquido libre ni colecciones abdominales

Impresión Diagnóstica:

1. Crecimiento prostático (73cc) con proyección intravesical.
2. Residuo postmiccional significativo (43%)

Dr. Ulloa Chavarría.
Asistente Radiología e IM
Código 4201

Dra. Gabriela Vásquez Li
Residente Radiología e IM
Código 10122

Reporte de Ultrasonido

Abdomen

Nombre: MCFO. Cédula: 5. Referencia: CIRUGIA. Fecha: 07-01-2017

Diagnóstico de envío: Control por pólipo vesicular.

Se observa el hígado aumentado de tamaño mide 182 mm de longitud en su lóbulo derecho con aumento difuso de su ecogenicidad en relación con esteatosis moderada, sin evidencia de lesiones focales.

No hay dilatación de la vía biliar intra o extra hepática.

Vesícula biliar distendida, sin evidencia de engrosamiento parietal. Se documenta en su interior un pólipo sésil ubicado hacia la pared anterior del cuerpo vesicular, el cual mide en este momento 4.4x3.2 mm. No se visualizan imágenes sugestivas de litos ni liquido perivesicular en el presente control.

El bazo es de tamaño normal, conserva su ecogenicidad sin evidencia de lesiones focales

Páncreas de contornos lisos conserva su ecogenicidad, sin evidencia de lesiones focales

Retroperitoneo vascular y ganglionar sin lesiones evidentes.

Ambos riñones se observan de tamaño, forma y situación normal, sin alteración de la relación corticomedular ni de la ecogenicidad cortical.

No se observan masas sólidas, litiasis, ectasias pielocaliciales ni colecciones peri renales.

Vejiga vacía no valorable.

No se observa líquido libre ni colecciones intrabdominales.

IDX:

1. **Pólipo vesicular.**
2. **Esteatosis moderada + hepatomegalia.**

Dr. Ulloa Chavarría. **Dra. Gabriela Vásquez Li**

Asistente Radiología e IM **Residente Radiología e IM**

Código 4201 **Código 10122**

Reporte de Ultrasonido
Cuello

Nombre: AHS Cédula: 2. Referencia: CIRUGIA. Fecha: 07-01-2017
Motivo de envío: "control por nódulo tiroideo con BAAF negativo. Realizar valoración comparativa.

Con Transductor de alta frecuencia se explora la cara anterior del cuello.
Glándula tiroidea de forma y tamaño normal. Es de contornos regulares y de textura homogénea.
LTD mide: 50x18x18 mm (LxAPxT) con un volumen de 8,5 cc.
LTI mide: 50x17x18 mm (LxAPxT) para un volumen de 8,1 cc.
Se observan dos nódulos redondeados, con degeneración quística, de bordes bien definidos, sin vascularidad a la exploración con Doppler color, de aspecto espongiforme, uno de ellos en el lóbulo tiroideo derecho de 11,4x7 mm y otro en el lóbulo tiroideo izquierdo de 7,2x4,6 mm.
Hacia la unión del lóbulo tiroideo izquierdo con el istmo se observa un nódulo ovalado, de predominio sólido, con degeneración quística, bordes bien definidos, con vascularidad periférica y escasa vascularidad central, el cual deforma el contorno de la glándula y mide 26x16 mm, a controlar
Glándulas submandibulares y lóbulos superficiales de ambas parótidas sin alteraciones.
No hay adenopatías atípicas. Ni masas en las regiones cervicales.

Impresión:

1. Nódulos tiroideos como descritos, TIRADS 3

Dr. Ulloa Chavarría. **Dra. Gabriela Vásquez Li**
Asistente Radiología e IM **Residente Radiología e IM**
Código 4201 **Código 10122**

Reporte de Ultrasonido

Abdomen

Nombre: LJG. Cédula: 2. Referencia: UROLOGIA. Fecha: 07-01-2017

Diagnóstico de envío: Control por Ca de riñón izquierdo ya operado. A descartar metástasis.

Se observa el hígado de tamaño y ecoestructura normal, de bordes lisos, sin evidencia de lesiones focales.

No hay dilatación de la vía biliar intra o extra hepática. Vesícula biliar distendida, sin evidencia de engrosamiento parietal ni litiasis en su interior. No se observa líquido perivesicular en este momento.

El bazo es de tamaño normal, conserva su ecogenicidad sin evidencia de lesiones focales. Páncreas de contornos lisos conserva su ecogenicidad, sin evidencia de lesiones focales

Retroperitoneo vascular y ganglionar sin lesiones evidentes.

Ausencia quirúrgica de riñón izquierdo. Lecho renal izquierdo sin evidencia de masas por este método.

Riñón derecho se observan de tamaño, forma y situación normal, sin alteración de la relación corticomedular ni de la ecogenicidad cortical. No se observan masas sólidas, litiasis, ectasias pielocaliciales ni colecciones peri renales.

Próstata homogénea de tamaño conservado para la edad, presenta un volumen de 23 cc.

Vejiga distendida con paredes lisas y contenido anecoico, sin evidencia de lesiones endovesicales, presenta un volumen de 194 cc al momento del estudio

No se observa líquido libre ni colecciones intrabdominales.

IDX:

1. **Sin evidencia de metástasis intrabdominales por este método.**
2. **Esteatosis hepática moderada.**

Dr. Ulloa Chavarría. **Dra. Gabriela Vásquez Li**

Asistente Radiología e IM **Residente Radiología e IM**

Código 4201 **Código 10122**

Reporte de Ultrasonido

Vías Urinarias hombre

Nombre: LAML

Cédula: 2

Referencia: UROLOGIA

Realizado: 07-01-2017

Ambos riñones se observan de tamaño, forma y situación normal, sin alteración de la relación corticomedular.

RD mide: 113x51 mm con grosor cortical de 13 mm.

RI mide: 114x62 mm con grosor cortical de 15 mm.

En el riñón derecho se observan dos imágenes quísticas simples, una de ellas cortical hacia el polo superior de 17x11 mm y otro parapielico de 40x25 mm.

No se observan masas sólidas, litiasis, ectasias pielocaliciales ni colecciones peri renales.

Vejiga distendida, de paredes delgadas, sin vegetaciones ni engrosamientos focales, de contenido anecoico. Volumen inicial 297 cc. Residuo postmicción de 39 cc, no significativo (13%).

Próstata heterogénea aumentada de tamaño, con un volumen de 43 cc.

No se observa líquido libre ni colecciones abdominales

Impresión Diagnóstica:

1. Próstata aumentada de tamaño con un volumen de 43 cc.

Dr. Ulloa Chavarría.
Asistente Radiología e IM
Código 4201

Dra. Gabriela Vásquez Li
Residente Radiología e IM
Código 10122

Reporte de Ultrasonido

Cuello

Nombre: GRQ. Cédula: 2. Referencia: ORL. Fecha: 07/01/17

Motivo de envío: nódulo tiroideo.

Con Transductor de alta frecuencia se explora la cara anterior del cuello.

Glándula tiroidea de forma normal, con tamaño limítrofe. Es de contornos regulares y de textura homogénea.

LTD mide: 47x20x24 mm (LxTxAP) para un volumen de 12 cc.

LTI mide: 46x17x19 mm (LxAPxT) para un volumen de 7.7 cc.

Istmo prominente mide 6,7 mm sin documentar al presente control focalizaciones sólidas ni quísticas a este nivel.

En el lóbulo tiroideo izquierdo se observa un nódulo hipoecoico con respecto al parénquima tiroideo, redondeado, de bordes lisos, bien definidos, sin vascularidad a la exploración con Doppler color, el cual mide 8x6,6x5,3 mm, a controlar.

Glándulas submandibulares y lóbulos superficiales de ambas parótidas sin alteraciones.

No hay adenopatías atípicas. Ni masas en las regiones cervicales.

Impresión:

1. Nódulo tiroideo izquierdo, TIRADS 3.
    a. Nódulo hipoecoico de bordes bien definidos, no vascularizado. Se sugiere control.

Dr. Ulloa Chavarría.
Asistente Radiología e IM
Código 4201

Dra. Gabriela Vásquez Li
Residente Radiología e IM
Código: 10122

Reporte de Ultrasonido

Abdomen

Nombre: ALVR. Cédula: 2. Referencia: CIRUGIA. Fecha: 07-01-2017

Diagnóstico de envío: “control por masas hepáticas. A descartar crecimiento”. No se cuenta con reporte de US previo para realizar valoración comparativa.

Se observa el hígado de tamaño y ecoestructura normal, de bordes lisos. Se visualiza en el segmento VIII una imagen quística simple de 19x17 mm. Se realiza valoración focalizada en el parénquima hepático sin documentar masas sólidas en el presente control.

No hay dilatación de la vía biliar intra o extra hepática.

Ausencia quirúrgica de vesícula biliar. No se documenta masas sólidas ni quísticas en el lecho vesicular.

El bazo es de tamaño normal, conserva su ecogenicidad sin evidencia de lesiones focales

Páncreas de contornos lisos conserva su ecogenicidad, sin evidencia de lesiones focales

Retroperitoneo vascular y ganglionar sin lesiones evidentes.

Ambos riñones se observan de tamaño, forma y situación normal, sin alteración de la relación corticomedular ni de la ecogenicidad cortical.

No se observan masas sólidas, litiasis, ectasias pielocaliciales ni colecciones peri renales.

Vejiga vacía no valorable.

No se observa líquido libre ni colecciones intrabdominales.

IDX:

1. Quiste simple en segmento hepático VIII.

Dr. Ulloa Chavarría.
Asistente Radiología e IM
Código 4201

Dra. Gabriela Vásquez Li.
Residente Radiología e IM
Código 10122

Reporte de Ultrasonido

Abdomen

Nombre: RVV. Cédula: 2. Referencia: CIRUGIA. Fecha: 07-01-2017

Diagnóstico de envío: Dolor abdominal + pérdida de peso. A descartar masas.

Se observa el hígado de tamaño y ecoestructura normal, de bordes lisos, sin evidencia de lesiones focales.

No hay dilatación de la vía biliar intra o extra hepática.

Vesícula biliar distendida, sin evidencia de engrosamiento parietal ni litiasis en su interior. No se observa líquido perivesicular en este momento.

El bazo es de tamaño normal, conserva su ecogenicidad sin evidencia de lesiones focales. Se documenta bazo accesorio de 15x11 mm como variante anatómica.

Páncreas de contornos lisos conserva su ecogenicidad, sin evidencia de lesiones focales

Retroperitoneo vascular y ganglionar sin lesiones evidentes.

Aorta ateromatosa de 15 mm

Ambos riñones se observan de tamaño, forma y situación normal, sin alteración de la relación corticomedular ni de la ecogenicidad cortical.

No se observan masas sólidas, litiasis, ectasias pielocaliciales ni colecciones peri renales.

Próstata homogénea de tamaño conservado, con un volumen de 12 cc.

Vejiga distendida con contenido anecoico, sin lesiones endovesicales, presenta un volumen de 327 cc al momento del estudio.

No se observa líquido libre ni colecciones intrabdominales.

IDX:

Estudio sin hallazgos patológicos.

Dr. Ulloa Chavarría. **Dra. Gabriela Vásquez Li**

Asistente Radiología e IM **Residente Radiología e IM**

Código 4201 **Código 10122ç**

Reporte de Ultrasonido

Abdomen

Nombre: MAZM. Cédula: 1. Referencia: GINECOLOGIA. Fecha: 07/01/2017

Motivo de envío: pérdida de peso + adenopatías cervicales palpables.

Se observa el hígado de tamaño y ecoestructura normal, de bordes lisos, sin evidencia de lesiones focales.

No hay dilatación de la vía biliar intra o extra hepática.

Ausencia quirúrgica de vesícula biliar, sin evidenciar masas en el lecho quirúrgico al presente control.

El bazo es de tamaño normal, conserva su ecogenicidad sin evidencia de lesiones focales

Páncreas de contornos lisos conserva su ecogenicidad, sin evidencia de lesiones focales

Retroperitoneo vascular y ganglionar sin lesiones evidentes.

Ambos riñones se observan de tamaño, forma y situación normal, sin alteración de la relación corticomedular ni de la ecogenicidad cortical.

No se observan masas sólidas, litiasis, ectasias pielocaliciales ni colecciones peri renales.

Vejiga vacía no valorable.

No se observa líquido libre ni colecciones intrabdominales.

IDX:

Estudio sin evidencia de alteraciones.

Dr. Ulloa Chavarría. **Dra. Gabriela Vásquez Li**

Asistente Radiología e IM **Residente Radiología e IM**

Código 4201 **Código 10122**

Reporte de Ultrasonido

Cuello

Nombre: MAZM

Cédula: 1

Referencia: Ginecología

Fecha: 07-01-2017

Motivo de envío: adenopatías cervicales palpables + pérdida de peso.

Con Transductor de alta frecuencia se explora la cara anterior del cuello.

Glándula tiroidea de forma y tamaño normal. Es de contornos regulares y de textura homogénea, sin evidencia de lesiones focales.

LTD mide: 41x14x15 mm para un volumen de 4,4 cc.

LTI mide: 41x14x16 mm para un volumen de 4,9 cc.

Istmo mide: 2,4 mm.

No se observan focalizaciones sólidas o quísticas.

Glándulas submandibulares y lóbulos superficiales de ambas parótidas sin alteraciones.

No hay adenopatías atípicas. Ni masas en las regiones cervicales.

Se explora intencionalmente la región submandibular bilateral, con énfasis en el sitio referido por la paciente observando un ganglios linfáticos que conservan su hilio graso, de aspecto reactivo, dos de ellos derechos en los niveles IIA y IIB de 20x7 mm y 30x9 mm respectivamente, y otro izquierdo de 12x6 mm ubicado en el nivel IB. No se documentan masas sólidas ni quísticas en esta zona al presente control.

Impresión:

1. Ganglios linfáticos de aspecto reactivo bilaterales.
2.

Dr. Ulloa Chavarría. **Dra. Gabriela Vásquez Li**

Asistente Radiología e IM **Residente Radiología e IM**

Código 4201 **Código 10122**

Reporte de Ultrasonido
Vías Urinarias

Nombre: KAR
Cédula: 2
Referencia: medicina interna
Realizado: 11/3/17
Diagnóstico de envío: ITU a repetición, asociado a incontinencia urinaria.

El riñón izquierdo mide 45 × 30 mm, disminuido de tamaño en relación con el contralateral.
El riñón derecho mide 90 × 44 mm, con grosor cortical de 17 mm. El mismo presenta forma, tamaño, situación y ecogenicidad normal, con adecuada diferenciación córtico medular.
No se observan masas sólidas, litiasis, ectasias pielocaliciales ni colecciones peri renales.
Vejiga distendida, de paredes delgadas, sin vegetaciones ni engrosamientos focales, de contenido anecoico. Volumen inicial 138 cc. Sin residuo postmicción.
No se observa líquido libre ni colecciones abdominales

Impresión Diagnóstica:

1. Riñón izquierdo disminuido de tamaño respecto al contralateral, a correlacionar con PFR.

Dr. Ulloa Chavarría. **Dra. Gabriela Vásquez Li**
Asistente Radiología e IM **Residente Radiología e IM**
Código 4201 **Código 10122**

Reporte de Ultrasonido
Cuello

Nombre: XAE
Cédula: 2
Referencia: Clínica mama.
Realizado: 11/03/ 2017
Diagnóstico de envío: antecedente de tiroidectomía por adenoma. A descartar recidiva.

Con Transductor de alta frecuencia se explora la cara anterior del cuello.

Ausencia quirúrgica de la glándula tiroides.
En el lecho tiroideo no se observan focalizaciones sólidas o quísticas.

Glándulas submandibulares y lóbulos superficiales de ambas parótidas sin alteraciones.

No hay adenopatías atípicas.

Impresión:

1. Tiroidectomía total. Resto del estudio sin particularidades.

Dr. Ulloa Chavarría.
Asistente Radiología e IM
Código 4201

Dra. Gabriela Vásquez Li
Residente Radiología e IM
Código 10122

Reporte de Ultrasonido
Cuello

Nombre: RBM
Cédula: 2
Referencia: Cardiología
Fecha: 11/03/2017
Motivo de envío: a descartar bocio

Con Transductor de alta frecuencia se explora la cara anterior del cuello.

Glándula tiroidea de forma y tamaño normal. Es de contornos regulares y de textura homogénea, sin evidencia de lesiones focales.
LTD mide: 43 x14x15 mm para un volumen de 4.9 cc.
LTI mide: 41x11x19 mm para un volumen de 4.8 cc.
Istmo mide: 2 mm
No se observan focalizaciones sólidas o quísticas.
Glándulas submandibulares y lóbulos superficiales de ambas parótidas sin alteraciones.
No hay adenopatías atípicas. Ni masas en las regiones cervicales.

Impresión:

1. Estudio sin hallazgos patológicos.

Dr. Ulloa Chavarría. **Dra. Gabriela Vásquez Li**
Asistente Radiología e IM **Residente Radiología e IM**
Código 4201 **Código 10122**

Reporte de Ultrasonido

Abdomen

Nombre: LCS. Cédula: 2

Referencia: cirugía. Fecha: 11/3/17

Diagnóstico de envío: colelitiasis

Hígado aumentado de tamaño 175 mm de longitud con aumento difuso de su ecogenicidad en relación con esteatosis moderada, sin evidencia de lesiones focales.

No hay dilatación de la vía biliar intra o extra hepática.

Vesícula biliar distendida, sin evidencia de engrosamiento parietal. Se observan múltiples litos en su interior de hasta 17 mm, los cuales se movilizan con los cambios de posición. No se observa líquido perivesicular en este momento.

El bazo es de tamaño normal, conserva su ecogenicidad sin evidencia de lesiones focales

Páncreas de contornos lisos conserva su ecogenicidad, sin evidencia de lesiones focales

Retroperitoneo vascular y ganglionar sin lesiones evidentes.

Ambos riñones se observan de tamaño, forma y situación normal, sin alteración de la relación corticomedular ni de la ecogenicidad cortical.

No se observan masas sólidas, litiasis, ectasias pielocaliciales ni colecciones peri renales.

Vejiga distendida con contenido anecoico y paredes lisas

No se observa líquido libre ni colecciones intrabdominales.

IDX:

1. Colelitiasis.

2. Esteatosis moderada + hepatomegalia.

Dr. Ulloa Chavarría. **Dra. Gabriela Vásquez Li**

Asistente Radiología e IM **Residente Radiología e IM**

Código 4201 **Código 10122**

Reporte de Ultrasonido
Cuello

Nombre: JSCQ
Cédula: 2
Referencia: ORL
Fecha: 11 de marzo del 2017
Motivo de envío: adenopatías cervicales en estudio.

Con Transductor de alta frecuencia se explora la cara anterior del cuello.
Glándula tiroidea de forma y tamaño normal. Es de contornos regulares y de textura homogénea, sin evidencia de lesiones focales.
LTD mide: 36x13x14 para un volumen 3.3 cc.
LTI mide: 30x13x12 volumen de 2.5 cc
Istmo: 1.4 mm.
No se observan focalizaciones sólidas o quísticas.
Glándulas submandibulares y lóbulos superficiales de ambas parótidas sin alteraciones.
No hay adenopatías atípicas. Ni masas en las regiones cervicales.
Se observan múltiples ganglios linfáticos que conservan su hilio graso en ambas cadenas yugulares siendo la de mayor tamaño en el lado derecho de 19x8 mm.

Impresión:

1. Estudio sin hallazgos patológicos.

Dr. Ulloa Chavarría.
Asistente Radiología e IM
Código 4201

Dra. Gabriela Vásquez Li
Residente Radiología e IM
Código 10122

Reporte de Ultrasonido

Abdomen

Nombre: LACR. Cédula: 2. Referencia: No se indica. Fecha: 11/3/ 2017

Diagnóstico de envío: dolor abdominal de 2 meses de evolución. "observación por Neo de hígado, observación por litiasis renal".

Se observa el hígado de tamaño y ecoestructura normal, de bordes lisos, sin evidencia de lesiones focales.

No hay dilatación de la vía biliar intra o extra hepática.

Vesícula biliar distendida, sin evidencia de engrosamiento parietal. Se visualizan al menos dos litos en su interior de 8 mm, los cuales se movilizan con los cambios de posición. No se observa líquido perivesicular en este momento.

El bazo es de tamaño normal, conserva su ecogenicidad sin evidencia de lesiones focales

Páncreas de contornos lisos conserva su ecogenicidad, sin evidencia de lesiones focales

Retroperitoneo vascular y ganglionar sin lesiones evidentes.

Ambos riñones se observan de tamaño, forma y situación normal, sin alteración de la relación corticomedular ni de la ecogenicidad cortical. Se observa un quiste simple en el polo inferior del riñón derecho de 26 x 25mm.

No se observan masas sólidas, litiasis, ectasias pielocaliciales ni colecciones peri renales.

Vejiga vacía no valorable.

No se observa líquido libre ni colecciones intrabdominales.

IDX:

1. Colelitiasis

2. Quiste simple cortical renal derecho (BOSNIAK I)

Dr. Ulloa Chavarría.	**Dra. Gabriela Vásquez Li**
Asistente Radiología e IM	**Residente Radiología e IM**
Código 4201	**Código 10122**

Reporte de Ultrasonido
Cuello

Nombre: ERV
Cédula: 2
Referencia: MEDICINA INTERNA
Fecha: 11/3/2017
Motivo de envío: bocio e hipotiroidismo

Con Transductor de alta frecuencia se explora la cara anterior del cuello.

Glándula tiroidea de forma y tamaño normal. Es de contornos regulares y de textura homogénea, sin evidencia de lesiones focales.
LTD mide: 39x 12 x 13 mm para un volumen de 3.1 cc.
LTI mide: 36 x 12 mmx 12 para un volumen de 2.7 cc.
Istmo: 3 mm
No se observan focalizaciones sólidas o quísticas.
Glándulas submandibulares y lóbulos superficiales de ambas parótidas sin alteraciones.
No hay adenopatías atípicas. Ni masas en las regiones cervicales.

Impresión:

1. Estudio sin hallazgos patológicos.

Dr. Ulloa Chavarría.
Asistente Radiología e IM
Código 4201

Dra. Gabriela Vásquez Li
Residente Radiología e IM
Código 10122

Reporte de Ultrasonido
Vías Urinarias

Nombre: MLFA
Cédula: 2
Referencia: Urología
Realizado: 11/03/2017
Diagnóstico de envío: angiomiolipoma renal izquierdo

Ambos riñones se observan de tamaño, forma y situación normal, sin alteración de la relación corticomedular.
RD mide: 93 x 40 mm con un grosor cortical de 12 mm.
RI mide: 92 x 49 mm con un grosor cortical de 11 mm.
No se observan litiasis, ectasias pielocaliciales ni colecciones peri renales.
En el tercio medio del riñón izquierdo se observa un quiste simple cortical de 24 x 19 mm y en polo inferior se visualiza una imagen ecogénica, redondeada, de bordes bien definidos de 8 x 7 mm en relación con angiomiolipoma ya conocido.
Vejiga distendida, de paredes delgadas, sin vegetaciones ni engrosamientos focales, de contenido anecoico. Volumen inicial 539 cc. Sin residuo postmicción.

No se observa líquido libre ni colecciones abdominales

Impresión Diagnóstica:

1. Angiomiolipoma en polo inferior del riñón izquierdo.
2. Quiste simple cortical renal izquierdo (BOSNIAK I).

Dr. Ulloa Chavarría. **Dra. Gabriela Vásquez Li**
Asistente Radiología e IM **Residente Radiología e IM**
Código 4201 **Código 10122**

Reporte de Ultrasonido

Abdomen

Nombre: FRA. Cédula: 2. Referencia: cirugía. Fecha: 11/03/2017

Diagnóstico de envío: antecedente de gastrectomía distal por Ca gástrico. A descartar recidiva.

Se observa el hígado de tamaño y ecoestructura normal, de bordes lisos, sin evidencia de lesiones focales.

No hay dilatación de la vía biliar intra o extra hepática. Ausencia quirúrgica de vesícula biliar.

El bazo es de tamaño normal, conserva su ecogenicidad sin evidencia de lesiones focales

Páncreas de contornos lisos conserva su ecogenicidad, sin evidencia de lesiones focales

Retroperitoneo vascular y ganglionar sin lesiones evidentes.

Ambos riñones se observan de tamaño, forma y situación normal, sin alteración de la relación corticomedular ni de la ecogenicidad cortical.

No se observan masas sólidas, litiasis, ectasias pielocaliciales ni colecciones peri renales.

Vejiga parcialmente distendida con contenido anecoico

No se observa líquido libre ni colecciones intrabdominales.

IDX:

1. Sin evidencia de recidiva por este método.

Dr. Ulloa Chavarría.
Asistente Radiología e IM
Código 4201

Dra. Gabriela Vásquez Li
Residente Radiología e IM
Código 10122

Reporte de Ultrasonido
Abdomen

Nombre: DGB. Cédula: 2. Referencia: Vascular periférico. Fecha: 11/03/ 2017
Diagnóstico de envío: control de aneurisma de aorta abdominal.

Se observa el hígado de tamaño y ecoestructura normal, de bordes lisos, sin evidencia de lesiones focales.

No hay dilatación de la vía biliar intra o extra hepática.

Vesícula biliar distendida, sin evidencia de engrosamiento parietal ni litiasis en su interior. No se observa líquido perivesicular en este momento.

El bazo es de tamaño normal, conserva su ecogenicidad sin evidencia de lesiones focales. Páncreas de contornos lisos conserva su ecogenicidad, sin evidencia de lesiones focales.

Ambos riñones disminuidos de tamaño, de aspecto ecogénico y contornos lobulados con hallazgos que pueden esta en relación con cambios por nefropatía crónica por lo que se sugiere correlación con PFR. No se observan masas sólidas, litiasis, ectasias pielocaliciales ni colecciones peri renales.

Vejiga distendida con contenido anecoico.

No se observa líquido libre ni colecciones intrabdominales.

Se observa un aneurisma fusiforme de aorta abdominal a nivel infrarenal, con diámetro AP de hasta 43 m y una longitud aproximada de 81 mm. El mismo tiene un lumen verdadero de 28 mm con trombo mural de 15 mm de grosor.

IDX:

1. Aneurisma de aorta abdominal a nivel infrarenal.
2. Hallazgos sonográficos sugestivos de cambios por nefropatía crónica a correlacionar con PFR.

Dr. Ulloa Chavarría. **Dra. Gabriela Vásquez Li**
Asistente Radiología e IM **Residente Radiología e IM**
Código 4201 **Código 10122**

Reporte de Ultrasonido
Vías Urinarias

Nombre: SMJ
Cédula: 7
Referencia: urología.
Realizado: 11 marzo del 2017
Diagnóstico de envío: Megavejiga.

El riñón derecho mide 92x39, con un grosor cortical de 10 mm y el izquierdo mide 97 x 54 con un grosor cortical de 20 mm
La vejiga con un volumen inicial 635 cc con un residuo pos micción de 83 cc, para un porcentaje de

Ambos riñones se observan de tamaño, forma y situación normal, sin alteración de la relación corticomedular.
RD mide: 92x39 mm, con un grosor cortical de 10 mm.
RI mide: 97 x 54mm, con un grosor cortical de 20 mm.
No se observan masas sólidas, quistes, litiasis, ectasias pielocaliciales ni colecciones peri renales.
Vejiga distendida, de paredes delgadas, sin vegetaciones ni engrosamientos focales, de contenido anecoico. Volumen inicial 635 cc. Residuo postmicción: 83 cc.
No se observa líquido libre ni colecciones abdominales

Impresión Diagnóstica:

1. Residuo post micción significativo.

Dr. Ulloa Chavarría. **Dra. Gabriela Vásquez Li**
Asistente Radiología e IM **Residente Radiología e IM**
Código 4201 **Código 10122**

Reporte de Ultrasonido

Cuello

Nombre: MCSO

Cédula: 2

Referencia: Ebais Piedades Sur

Fecha: 11 de marzo del 2017

Motivo de envío: bocio multinodular.

Con Transductor de alta frecuencia se explora la cara anterior del cuello.

Glándula tiroidea aumentada de tamaño, con contornos regulares y de textura homogénea.

LTD mide: 58x27x27 mm, para un volumen de 24,4 cc

LTI mide: 58x25x24 mm para un volumen de 18.5 cc

Istmo: 9.2 mm

Se observan quistes coloides bilaterales midiendo el mayor derecho 4,4 × 3,5 mm Y el izquierdo 6,6 × 4,2 mm.

Glándulas submandibulares y lóbulos superficiales de ambas parótidas sin alteraciones.

No hay adenopatías atípicas. Ni masas en las regiones cervicales.

Impresión diagnóstica:

1. TIRADS 2:
    a. Quistes coloides
2. Bocio.

Dr. Ulloa Chavarría.
Asistente Radiología e IM
Código 4201

Dra. Gabriela Vásquez Li
Residente Radiología e IM
Código 10122

Reporte de Ultrasonido

Abdomen

Nombre: MOAS. Cédula: 2. Referencia: Cirugía. Fecha: 11/03/2017

Diagnóstico de envío: observación por pólipo vesicular, a descartar crecimiento

Hígado de tamaño normal con aumento difuso de ecogenicidad en relación con esteatosis moderada, sin evidencia de lesiones focales.

No hay dilatación de la vía biliar intra o extra hepática.

Vesícula biliar distendida, sin evidencia de engrosamiento parietal ni litiasis en su interior. Se visualiza un pólipo sésil de 7.2 x 7.5 mm. No se observa líquido perivesicular en este momento.

El bazo es de tamaño normal, conserva su ecogenicidad sin evidencia de lesiones focales

Páncreas de contornos lisos conserva su ecogenicidad, sin evidencia de lesiones focales

Retroperitoneo vascular y ganglionar sin lesiones evidentes.

Ambos riñones se observan de tamaño, forma y situación normal, sin alteración de la relación corticomedular ni de la ecogenicidad cortical.

No se observan masas sólidas, litiasis, ectasias pielocaliciales ni colecciones peri renales.

Vejiga vacía no valorable.

No se observa líquido libre ni colecciones intrabdominales.

IDX:

1. Pólipo vesicular

2. Esteatosis moderada.

Dr. Ulloa Chavarría. **Dra. Gabriela Vásquez Li**

Asistente Radiología e IM **Residente Radiología e IM**

Código 4201 **Código 10122**

Reporte de Ultrasonido
Pélvico ginecológico

Nombre: TMR
Cédula: 2
Referencia: EBAIS Esquipulas
Fecha: 11/3/17
Motivo de envío: anemia

Vejiga distendida con contenido anecoico, sin visualizar por este método engrosamientos parietales.
Útero en ante versión, mide 65 × 32 × 50 mm (LxAPxT), con miometrio homogéneo sin focalizaciones.
Endometrio ecogénico regulares e 6,8 mm.
El ovario derecho mide 31 × 11 × 28 mm, para un volumen de 5,1 cc, presenta patrón folicular normal sin evidencia de masas sólidas ni quísticas.
No se logra visualizar en el presente estudio del ovario izquierdo. No se documentan masas anexiales izquierdas del presente control.

No se observa líquido libre en fondo de saco.

Impresión diagnóstica:

Estudio sin hallazgos patológicos.

Dr. Ulloa Chavarría.
Asistente Radiología e IM
Código 4201

Dra. Gabriela Vásquez Li
Residente Radiología e IM
Código 10122

Reporte de Ultrasonido

Abdomen

Nombre: ACMS

Cédula: 2

Referencia: CLINCA DE MAMA

Fecha: 11/03/2017

Diagnóstico de envío: Ca de mama.

Se observa el hígado aumentado de tamaño mide 172 mm de longitud en su lóbulo derecho, con aumento difuso de su ecogenicidad en relación con esteatosis leve. No se evidencian lesiones focales.

No hay dilatación de la vía biliar intra o extra hepática.

No se visualiza vesícula biliar.

El bazo es de tamaño normal, conserva su ecogenicidad sin evidencia de lesiones focales.

Páncreas de contornos lisos conserva su ecogenicidad, sin evidencia de lesiones focales

Retroperitoneo vascular y ganglionar sin lesiones evidentes.

Ambos riñones se observan de tamaño, forma y situación normal, sin alteración de la relación corticomedular ni de la ecogenicidad cortical.

No se observan masas sólidas, litiasis, ectasias pielocaliciales ni colecciones peri renales.

Vejiga vacía no valorable.

No se observa líquido libre ni colecciones intrabdominales.

IDX:

1. Esteatosis leve

2. Hepatomegalia

Dr. Ulloa Chavarría. **Dra. Gabriela Vásquez Li**

Asistente Radiología e IM **Residente Radiología e IM**

Código 4201 **Código 10122**

Reporte de Ultrasonido

Abdomen

Nombre: FMA

Cédula: 2

Referencia: Hematología Hospital México

Fecha: 11/03/2017

Diagnóstico de envío: PTI

Se observa el hígado de tamaño y ecoestructura normal, de bordes lisos, sin evidencia de lesiones focales.

No hay dilatación de la vía biliar intra o extra hepática.

Vesícula biliar distendida, sin evidencia de engrosamiento parietal ni litiasis en su interior. No se observa líquido perivesicular en este momento.

El bazo es de tamaño normal (108 mm), conserva su ecogenicidad sin evidencia de lesiones focales

Páncreas de contornos lisos conserva su ecogenicidad, sin evidencia de lesiones focales

Retroperitoneo vascular y ganglionar sin lesiones evidentes.

Ambos riñones se observan de tamaño, forma y situación normal, sin alteración de la relación corticomedular ni de la ecogenicidad cortical.

No se observan masas sólidas, litiasis, ectasias pielocaliciales ni colecciones peri renales.

Vejiga vacía no valorable.

No se observa líquido libre ni colecciones intrabdominales.

IDX:

Estudio sin hallazgos patológicos.

Dr. Ulloa Chavarría. **Dra. Gabriela Vásquez Li**

Asistente Radiología e IM **Residente Radiología e IM**

Código 4201 **Código 10122**

Reporte de Ultrasonido

Abdomen

Nombre: LNR Cédula: 2. Referencia: EBAIS Bajo Rodríguez. Fecha: 11/3/ 2017

Diagnóstico de envío: colelitiasis

Se observa el hígado de tamaño y ecoestructura normal, de bordes lisos, sin evidencia de lesiones focales.

No hay dilatación de la vía biliar intra o extra hepática.

Vesícula biliar distendida, sin evidencia de engrosamiento parietal, observando al menos un lito en su interior de 19 mm ubicado hacia el fondo vesicular. No se observa líquido perivesicular en este momento.

El bazo es de tamaño normal, conserva su ecogenicidad sin evidencia de lesiones focales

Páncreas de contornos lisos conserva su ecogenicidad, sin evidencia de lesiones focales

Retroperitoneo vascular y ganglionar sin lesiones evidentes.

Ambos riñones se observan de tamaño, forma y situación normal, sin alteración de la relación corticomedular ni de la ecogenicidad cortical.

No se observan masas sólidas, litiasis, ectasias pielocaliciales ni colecciones peri renales.

Vejiga parcialmente distendida con contenido anecoico.

No se observa líquido libre ni colecciones intrabdominales.

IDX:

1. Colelitiasis

Dr. Ulloa Chavarría.
Asistente Radiología e IM
Código 4201

Dra. Gabriela Vásquez Li
Residente Radiología e IM
Código 10122

Reporte de Ultrasonido

Vías Urinarias

Nombre: DPR

Cédula: 2

Referencia: Medicina interna.

Realizado: 11/3/2017

Diagnóstico de envío: urinaria recurrente.

Ambos riñones se observan de tamaño, forma y situación normal, sin alteración de la relación corticomedular.

RD mide: 96 x 40 mm con un grosor cortical de 10 mm.

RI mide: 100 x 47 mm con grosor cortical de 11 mm.

No se observan masas sólidas, quistes, litiasis, ectasias pielocaliciales ni colecciones peri renales.

Vejiga distendida, de paredes delgadas, sin vegetaciones ni engrosamientos focales, de contenido anecoico. Volumen inicial 723 cc. Sin residuo postmicción.

No se observa líquido libre ni colecciones abdominales

Impresión Diagnóstica:

1. Estudio sin hallazgos patológicos.

Dr. Ulloa Chavarría.
Asistente Radiología e IM
Código 4201

Dra. Gabriela Vásquez Li
Residente Radiología e IM
Código 10122

Reporte de Ultrasonido

Abdomen

Nombre: RPP Cédula: 2. Referencia: Oncología HM Fecha: 11/03/2017

Diagnóstico de envío: Ca de mamá izquierda.

Se observa el hígado de tamaño normal, con aumento difuso de su ecogenicidad en relación con esteatosis moderada. No se evidencian lesiones focales.

No hay dilatación de la vía biliar intra o extra hepática.

Vesícula biliar distendida, sin evidencia de engrosamiento parietal ni litiasis en su interior. Se observan 2 pólipos sésiles en la vesícula biliar de 5 mm y 4 mm. No se observa líquido perivesicular en este momento.

El bazo es de tamaño normal, conserva su ecogenicidad sin evidencia de lesiones focales

Páncreas de contornos lisos conserva su ecogenicidad, sin evidencia de lesiones focales

Retroperitoneo vascular y ganglionar sin lesiones evidentes.

Ambos riñones se observan de tamaño, forma y situación normal, sin alteración de la relación corticomedular ni de la ecogenicidad cortical.

No se observan masas sólidas, litiasis, ectasias pielocaliciales ni colecciones peri renales.

Vejiga poco distendida.

No se observa líquido libre ni colecciones intrabdominales.

IDX:

1. Pólipos vesiculares.

2. Esteatosis moderada.

Dr. Ulloa Chavarría. **Dra. Gabriela Vásquez Li**

Asistente Radiología e IM **Residente Radiología e IM**

Código 4201 **Código 10122**

Reporte de Ultrasonido
Vías Urinarias

Nombre: CGQR
Cédula: 2
Referencia: Urología
Realizado: 11/3/2017
Diagnóstico de envío: prostatismo

Ambos riñones se observan de tamaño, forma y situación normal, sin alteración de la relación corticomedular.
RD mide: 135 x 43 mm con grosor cortical de 14 mm.
RI mide: 124 x 58 mm con un grosor cortical de 12 mm.
Se observa leve dilatación pielocalicial izquierda y de uréter ipsilateral, sin lograr evidenciar una causa obstructiva por este método.
No se observan masas sólidas, quistes, litiasis, ni colecciones peri renales.
Vejiga distendida, de paredes delgadas, sin vegetaciones ni engrosamientos focales, de contenido anecoico. Volumen inicial 327 cc. Residuo post micción de 37 cc (11%).
Próstata heterogénea, de tamaño conservado, con un volumen de 20 cc.
No se observa líquido libre ni colecciones abdominales

Impresión Diagnóstica:

1. Leve dilatación pielocalicial izquierda y de uréter ipsilateral, sin lograr evidenciar una causa obstructiva.

Dr. Ulloa Chavarría.
Asistente Radiología e IM
Código 4201

Dra. Gabriela Vásquez Li
Residente Radiología e IM
Código 10122

Reporte de Ultrasonido

Vías Urinarias

Nombre: LARF

Cédula: 3

Referencia: Urología

Realizado: 11/03/2017

Diagnóstico de envío: prostatismo.

Ambos riñones se observan de tamaño, forma y situación normal, sin alteración de la relación corticomedular.

RD mide: 118 x 54 mm con grosor cortical de 14 mm.

RI mide: 19 x56 mm con un grosor cortical de 16 mm.

No se observan masas sólidas, litiasis ni colecciones peri renales.

Se observan dos quistes parapiélicos de 27 x 24 mm y 39x 38 mm.

Se visualiza leve dilatación pielocalicial derecha.

Vejiga distendida, de paredes delgadas, sin vegetaciones ni engrosamientos focales, de contenido anecoico. Volumen inicial 765 cc. Residuo post micción: 332 cc (42%).

Próstata heterogénea con proyección intravesical, de tamaño aumentado, con un volumen de 55 cc.

No se observa líquido libre ni colecciones abdominales

Impresión Diagnóstica:

1. Crecimiento prostático con proyección intravesical.
2. Residuo postmicción significativo.
3. Quistes parapiélicos izquierdos.
4. Leve dilatación pielocalicial derecha.

Dr. Ulloa Chavarría. **Dra. Gabriela Vásquez Li**

Asistente Radiología e IM **Residente Radiología e IM**

Código 4201 **Código 10122**

Reporte de Ultrasonido

Cuello

Nombre: MRC

Cédula: 2

Referencia: cirugía

Fecha: 11/3/2017

Motivo de envío: nódulo tiroideo

Con Transductor de alta frecuencia se explora la cara anterior del cuello.

Glándula tiroidea de forma y tamaño normal. Es de contornos regulares y de textura homogénea.

LTD mide: 38 x 13 x 11 mm para un volumen de 2.8 cc.

LTI mide: 38 x 15 x 13 mm para un volumen de 3.7 cc.

Istmo: 2.5 mm.

En el lóbulo tiroideo derecho se observa un nódulo redondeado, de bordes bien definidos, hipoecoico, avascular que mide 4.3 x 3.2 mm, en relación con nódulo espongiforme.

Glándulas submandibulares y lóbulos superficiales de ambas parótidas sin alteraciones.

No hay adenopatías atípicas. Ni masas en las regiones cervicales.

Impresión:

1. Nódulo espongiforme en lóbulo tiroideo derecho.(TIRADS 2)

Dr. Ulloa Chavarría. **Dra. Gabriela Vásquez Li**

Asistente Radiología e IM **Residente Radiología e IM**

Código 4201 **Código 10122**

Reporte de Ultrasonido Ginecológico

Nombre: ARM
Cédula: 2
Referencia: EBAIS La Piedra
Fecha: 11/3/2017
Motivo de envío: dolor pélvico.

Vejiga distendida sin alteraciones parietales, de contenido anecoico.
Se observa el útero en anteversión mide 107 x 44 x61 mm, de contornos lisos y ecoestructura normal, con miometrio homogéneo, sin evidencia de lesiones focales.

Endometrio central, no desplazado, ecogénico, homogéneo de 5 mm.

Ovario izquierdo mide 50 × 20 × 53 mm para un volumen de 28 cc, aumentado de tamaño a expensas de múltiples quistes simples, el de mayor tamaño de 30x18 mm.

Ovario derecho mide 24 × 19 × 30 mm para un volumen de 7 cc, con patrón folicular normal. No se evidencian masas sólidas ni quísticas.

No hay líquido libre ni colecciones en cavidad.

IMPRESIÓN DIAGNOSTICA:

1. Quistes simples en ovario izquierdo.

Dr. Ulloa Chavarría.
Asistente Radiología e IM
Código 4201

Dra. Gabriela Vásquez Li
Residente Radiología e IM
Código 10122

Reporte de Ultrasonido

Vías Urinarias

Nombre: ZSM

Cédula: 2

Referencia: Urología

Realizado: 11/3/2017

Diagnóstico de envío: Litiasis renal izquierda

Ambos riñones se observan de tamaño, forma y situación normal, sin alteración de la relación corticomedular.

RD mide: 94 x 40 mm, con grosor cortical de 10 mm

RI mide: 99 x 51 mm con grosor cortical de 12 mm

No se observan masas sólidas, quistes, ni colecciones peri renales.

Se documenta leve dilatación pielocalicial izquierda.

Se observa en el tercio distal del uréter izquierdo una imagen ecogénica de 6 mm que produce artefacto de reverberancia, sugestiva de lito.

Vejiga distendida, de paredes delgadas, sin vegetaciones ni engrosamientos focales, de contenido anecoico. Ambos jets ureterales presentes. Volumen inicial 620 cc. Sin residuo postmicción.

No se observa líquido libre ni colecciones abdominales

Impresión Diagnóstica:

1. Lito en tercio distal de uréter izquierdo.

Dr. Ulloa Chavarría.
Asistente Radiología e IM
Código 4201

Dra. Gabriela Vásquez Li
Residente Radiología e IM
Código 10122

Reporte de Ultrasonido
Cuello

Nombre: SSA
Cédula: 2
Referencia: Cirugía
Realizado: 11/3/2017
Diagnóstico de envío: antecedente de tiroidectomía por cáncer papilar de tiroides hace tres años. Actualmente con nódulo en cartílago tiroideo.

Con Transductor de alta frecuencia se explora la cara anterior del cuello.
Ausencia quirúrgica de la glándula tiroides.
Se observa sobre el cartílago tiroides se observa una imagen nodular ecogénica de bordes bien definidos, avascular de 9.4 x 4.6 mm de aspecto inespecífico por lo que se sugiere valoración comparativa con el ultrasonido previo y/o control a criterio del médico tratante.
Glándulas submandibulares y lóbulos superficiales de ambas parótidas sin alteraciones.
No hay adenopatías.

Impresión:

1. Tiroidectomía total.
2. Nódulo ecogénico sobre el cartílago tiroides de aspecto inespecífico, se sugiere valoración comparativa con ultrasonido previo y/o control a criterio del médico tratante.

Dr. Ulloa Chavarría. **Dra. Gabriela Vásquez Li**
Asistente Radiología e IM **Residente Radiología e IM**
Código 4201 **Código 10122**

Reporte de Ultrasonido

Vías Urinarias

Nombre: DTC

Cédula: 2

Referencia: Urología

Realizado: 11/3/2017

Motivo de envío: la paciente se presenta la cita sin solicitud, refiere estar en control porque estos renales bilaterales.

Se observan en ambos riñones múltiples quistes simples. Los de mayor tamaño izquierdos se ubican tercio medio y miden 62 × 63 mm y 61 × 60 mm; los de mayor tamaño derechos miden 60 × 61 mm y 38 × 27 mm.

RD mide: 98 x 54 mm

RI mide: 100 mm, el mismo presenta escasa parénquima cortical remanente debido a la presencia de los quistes antes descritos.

No se observan masas sólidas, litiasis, ectasias pielocaliciales ni colecciones peri renales.

Vejiga distendida, de paredes delgadas, sin vegetaciones ni engrosamientos focales, de contenido anecoico. Volumen inicial 313 cc. Residuo postmicción: 40 cc (12%).

No se observa líquido libre ni colecciones abdominales

Impresión Diagnóstica:

1. Riñones poliquísticos.

Dr. Ulloa Chavarría.
Asistente Radiología e IM
Código 4201

Dra. Gabriela Vásquez Li
Residente Radiología e IM
Código 10122

Reporte de Ultrasonido

Abdomen

Nombre: VVB. Cédula: 2. Referencia: consulta externa. Fecha: 11/3/17

Diagnóstico de envío: anemia en estudio. Antecedente de cáncer de próstata.

Se observa el hígado de tamaño y ecoestructura normal, de bordes lisos, sin evidencia de lesiones focales.

No hay dilatación de la vía biliar intra o extra hepática.

Vesícula biliar distendida, sin evidencia de engrosamiento parietal ni litiasis en su interior. No se observa líquido perivesicular en este momento.

El bazo es de tamaño normal, conserva su ecogenicidad sin evidencia de lesiones focales. Páncreas de contornos lisos conserva su ecogenicidad, sin evidencia de lesiones focales

Retroperitoneo vascular y ganglionar sin lesiones evidentes.

Ambos riñones se observan de tamaño, forma y situación normal, sin alteración de la relación corticomedular ni de la ecogenicidad cortical.

Se observa en el polo inferior del riñón izquierdo un quiste simple cortical de 10 × 15 mm.

No se observan masas sólidas, litiasis, ectasias pielocaliciales ni colecciones peri renales.

Vejiga parcialmente distendida con contenido anecoico.

Próstata homogénea Como De tamaño conservado, con el volumen de 18 cc.

No se observa líquido libre ni colecciones intrabdominales.

En la pared abdominal a nivel umbilical se observa un defecto herniario de 13 mm, a través del cual protruye grasa mesentérica formando un saco herniario de 48 × 16 mm.

IDX:

1. Quiste simple cortical renal izquierdo.

2. Hernia umbilical.

Dr. Ulloa Chavarría. **Dra. Gabriela Vásquez Li**

Asistente Radiología e IM **Residente Radiología e IM**

Código 4201 **Código 10122**

Reporte de Ultrasonido
Cuello

Nombre: GVV
Cédula: 2
Referencia: consulta externa
Fecha: 11/03/2017
Motivo de envío: descartar bocio

Con Transductor de alta frecuencia se explora la cara anterior del cuello.

Glándula tiroidea de forma y tamaño normal. Es de contornos regulares y de textura homogénea, sin evidencia de lesiones focales.
LTD mide: 51 x 15 x17 mm para un volumen de 6.6 cc
LTI mide: 50 x16x 16 para un volumen de 6.6
Istmo: 2.5 mm
No se observan focalizaciones sólidas o quísticas.
Glándulas submandibulares y lóbulos superficiales de ambas parótidas sin alteraciones.
No hay adenopatías atípicas. Ni masas en las regiones cervicales.

Impresión:

1. Estudio sin hallazgos patológicos.

Dr. Ulloa Chavarría. **Dra. Gabriela Vásquez Li**
Asistente Radiología e IM **Residente Radiología e IM**
Código 4201 **Código 10122**

Reporte de Ultrasonido
Vías Urinarias

Nombre: AVM
Cédula: 2
Referencia: EBAIS Calle León
Realizado: 11/3/2017
Diagnóstico de envío: microhematurias a repetición

Ambos riñones se observan de tamaño, forma y situación normal para la edad, sin alteración de la relación corticomedular.
RD mide: 77 x 40 mm con un grosor cortical de 10 mm.
RI mide: 76 x 41 con un grosor cortical de 14 mm.
No se observan masas sólidas, quistes, litiasis, ectasias pielocaliciales ni colecciones peri renales.
Vejiga distendida, de paredes delgadas, sin vegetaciones ni engrosamientos focales, de contenido anecoico. Volumen inicial 333 cc. Residuo postmicción: 22 cc (6%).
Próstata homogénea, de tamaño conservado.
No se observa líquido libre ni colecciones abdominales

Impresión Diagnóstica:

1. Estudio sin hallazgos patológicos.

Dr. Ulloa Chavarría. **Dra. Gabriela Vásquez Li**
Asistente Radiología e IM **Residente Radiología e IM**
Código 4201 **Código 10122**

Reporte de Ultrasonido

Abdomen

Nombre: WRS. Cédula: 2. Referencia: consulta externa. Fecha: 11/3/17

Diagnóstico de envío: dolor abdominal en estudio.

Hígado de tamaño conservado con aumento difuso de su ecogenicidad en relación con esteatosis moderada, sin evidencia de lesiones focales.

No hay dilatación de la vía biliar intra o extra hepática.

Vesícula biliar distendida, sin evidencia de engrosamiento parietal ni litiasis en su interior. No se observa líquido perivesicular en este momento.

El bazo es de tamaño normal, conserva su ecogenicidad sin evidencia de lesiones focales

Páncreas de contornos lisos conserva su ecogenicidad, sin evidencia de lesiones focales

Retroperitoneo vascular y ganglionar sin lesiones evidentes.

Ambos riñones se observan de tamaño, forma y situación normal, sin alteración de la relación corticomedular ni de la ecogenicidad cortical.

No se observan masas sólidas, litiasis, ectasias pielocaliciales ni colecciones peri renales.

Vejiga distendida, con paredes lisas y contenido anecoico.

Próstata homogénea, de tamaño conservado, con un volumen de 13cc.

No se observa líquido libre ni colecciones intrabdominales.

IDX:

1. Esteatosis moderada.

Dr. Ulloa Chavarría. **Dra. Gabriela Vásquez Li**

Asistente Radiología e IM **Residente Radiología e IM**

Código 4201 **Código 10122**

Reporte de Ultrasonido

Abdomen

Nombre: AZR Cédula: 2. Referencia: Reumatología Fecha: 11 de marzo del 2017

Motivo de envío: Síndrome obstructivo biliar

Se observa el hígado de tamaño y ecoestructura normal, de bordes lisos, sin evidencia de lesiones focales.

No hay dilatación de la vía biliar intra o extra hepática. Colédoco de 6 mm de diámetro

Vesícula biliar distendida, sin evidencia de engrosamiento parietal ni litiasis en su interior. No se observa líquido perivesicular en este momento.

El bazo es de tamaño normal, conserva su ecogenicidad sin evidencia de lesiones focales

Páncreas de contornos lisos conserva su ecogenicidad, sin evidencia de lesiones focales

Retroperitoneo vascular y ganglionar sin lesiones evidentes.

Ambos riñones se observan de tamaño, forma y situación normal, sin alteración de la relación corticomedular ni de la ecogenicidad cortical.

No se observan masas sólidas, litiasis, ectasias pielocaliciales ni colecciones peri renales.

Vejiga parcialmente distendida con contenido anecoico.

No se observa líquido libre ni colecciones intrabdominales.

IDX:

Estudio sin hallazgos patológicos.

Dr. Ulloa Chavarría.
Asistente Radiología e IM
Código 4201

Dra. Gabriela Vásquez Li
Residente Radiología e IM
Código 10122

Reporte de Ultrasonido
Cuello

Nombre: RCL
Cédula: 2
Referencia: ORL
Realizado: 13-01-2017
Diagnóstico de envío: adenopatías cervicales. Antecedente de lupus. Paciente refiere antecedente de tiroidectomía en julio de 2016 por BMN.

Con Transductor de alta frecuencia se explora la cara anterior del cuello.

Ausencia quirúrgica de la glándula tiroides.
En el lecho tiroideo no se observan focalizaciones sólidas o quísticas.

Glándulas submandibulares y lóbulos superficiales de ambas parótidas sin alteraciones.

No se evidencian adenopatías atípicas ni masas cervicales en el presente control.

Impresión:

1. Tiroidectomía total. Resto del estudio sin particularidades.

Dr. Ulloa Chavarría.
Asistente Radiología e IM
Código 4201

Dra. Gabriela Vásquez Li
Residente Radiología e IM
Código 10122

Reporte de Ultrasonido

Cuello

Nombre: MECQ Cédula: 2. Referencia: ORL Fecha: 13-01-2017

Motivo de envío: Sialoadenitis derecha y nódulos tiroideos en US de febrero 2016. Control.

Con Transductor de alta frecuencia se explora la cara anterior del cuello.

Glándula tiroidea de forma y tamaño normal. Es de contornos regulares y de textura homogénea.

LTD mide: 57x18x15 mm para un volumen de 8,2 cc.

LTI mide: 51x17x18 mm para un volumen de 8,2 cc.

Istmo mide 2,8 mm.

Se observan múltiples quistes coloides bilaterales con distribución difusa en ambos lóbulos tiroideos. En el LTD presentan diámetros de entre 3 y 5 mm y en el LTI diámetros de entre 2 y 4 mm.

Además se documenta en el tercio inferior del LTD un nódulo, redondeado, de bordes bien definidos, con degeneración quística, sin vascularidad a exploración con Doppler color, que recuerda un nódulo espongiforme, el cual mide 12x9 mm. En el LTI se documenta otro nódulo de similares características que mide 4,4x2 mm.

Glándulas submandibulares y lóbulos superficiales de ambas parótidas de aspecto homogéneo con adecuada vascularidad a la exploración con Doppler color, sin evidencia de masa sólidas ni quísticas en su interior al presente control.

No hay adenopatías atípicas. Ni masas en las regiones cervicales.

Impresión:

1. Nódulos tiroideos TIRADS 2.
    a. Quistes coloides bilaterales.
    b. Nódulos espongiformes como descritos.

Dr. Ulloa Chavarría. **Dra. Gabriela Vásquez Li**

Asistente Radiología e IM **Residente Radiología e IM**

Código 4201 **Código: 10122**

Reporte de Ultrasonido
Cuello

Nombre: AGC
Cédula: 2
Referencia: Consulta externa.
Fecha: 13-01-2017
Motivo de envío: patología tiroidea en estudio.

Con Transductor de alta frecuencia se explora la cara anterior del cuello.

Glándula tiroidea de forma y tamaño normal. Es de contornos regulares y de textura homogénea, sin evidencia de lesiones focales.
LTD mide: 46x12x16 mm (LxAPxT) para un volumen de 4,7 cc.
LTI mide: 44x17x14 mm (LxAPxT) para un volumen de 5,5 cc.
Istmo mide: 2,6 mm
No se observan focalizaciones sólidas o quísticas.
Glándulas submandibulares y lóbulos superficiales de ambas parótidas sin alteraciones.
No hay adenopatías atípicas. Ni masas en las regiones cervicales.

Impresión:

1. Estudio sin hallazgos patológicos.

Dr. Ulloa Chavarría. **Dra. Gabriela Vásquez Li**
Asistente Radiología e IM **Residente Radiología e IM**
Código 4201 **Código 10122**

Reporte de Ultrasonido

Abdomen

Nombre: YJC

Cédula: 6

Referencia: EBAIS TEJARES

Fecha: 13-01-2017

Diagnóstico de envío: Dolor pélvico de larga evolución. Antecedente de nefrectomía derecha según refiere la paciente.

Se observa el hígado de tamaño y ecoestructura normal, de bordes lisos, sin evidencia de lesiones focales.

No hay dilatación de la vía biliar intra o extra hepática.
Vesícula biliar distendida, sin evidencia de engrosamiento parietal ni litiasis en su interior. No se observa líquido perivesicular en este momento.

El bazo es de tamaño normal, conserva su ecogenicidad sin evidencia de lesiones focales
Páncreas de contornos lisos conserva su ecogenicidad, sin evidencia de lesiones focales
Retroperitoneo vascular y ganglionar sin lesiones evidentes.

Ausencia quirúrgica de riñón derecho. No se documentan masas en lecho renal por este método.
Riñón izquierdo de tamaño, forma y situación normal, sin alteración de la relación corticomedular ni de la ecogenicidad cortical.
No se observan masas sólidas, litiasis, ectasias pielocaliciales ni colecciones peri renales.
Vejiga distendida con contenido anecoico y paredes lisas, sin evidencia de lesiones endovesicales. Volumen de 328 cc al momento del estudio

Útero en anteversión con miometrio homogéneo, mide 101x32x51 mm. Endometrio regular de 4,6 mm

Ovario derecho de aspecto sonográfico conservado mide 28x15mm. No se logra visualizar el ovario izquierdo. No se documentan masas anexiales sólidas ni quísticas en el presente control.

No se observa líquido libre ni colecciones intrabdominales.

IDX:

1. Ausencia quirúrgica de riñón derecho. Resto del estudio sin hallazgos patológicos.

Dr. Ulloa Chavarría.
Asistente Radiología e IM
Código 4201

Dra. Gabriela Vásquez Li
Residente Radiología e IM
Código 10122

Reporte de Ultrasonido

Cuello

Nombre: CMH Cédula: 2 Referencia: ORL Fecha: 13-01-2017

Motivo de envío: Adenopatías cervicales + bocio. Paciente refiere actualmente estar en tratamiento con antibiótico.

Con Transductor de alta frecuencia se explora la cara anterior del cuello.

Glándula tiroidea de forma y tamaño normal. Es de contornos regulares y de textura homogénea, sin evidencia de lesiones focales.

LTD mide: 52x15x20 mm para un volumen de 8,2 cc.

LTI mide: 52x14x19 mm para un volumen de 7,2 cc.

Istmo mide: 3,3 mm.

No se observan focalizaciones sólidas o quísticas.

Glándulas submandibulares y lóbulos superficiales de ambas parótidas sin alteraciones.

No se documentan masas en las regiones cervicales.

Se visualizan en la región cervical izquierda, en los niveles II, III izquierdos y en el tercio superior y medio del nivel V izquierdo, múltiples e incontables adenopatías las cuales presentan hilio graso y central, de aspecto reactivo. Las de mayor tamaño ubicadas en el nivel V a pesar de que conservan su hilio graso, presentan un diámetro limítrofe en su eje corto midiendo 22x10 mm y 18x11 mm. Dados los hallazgos antes descritos se recomienda control una vez concluido el tratamiento antibiótico y según evolución clínica.

No se visualizan imágenes sugestivas de colección en el presente estudio.

Impresión:

1. Adenopatías de aspecto reactivo en los niveles II, III y IV izquierdos, algunas de ellas con diámetro en eje limítrofe, a controlar.

Dr. Ulloa Chavarría. **Dra. Gabriela Vásquez Li**

Asistente Radiología e IM **Residente Radiología e IM**

Código 4201 **Código: 10122**

Reporte de Ultrasonido

Abdomen

Nombre: LMC Cédula: 2

Referencia: EBAIS RAFAEL ESTRADA. Fecha: 13-01-2017

Diagnóstico de envío: dolor abdominal crónico.

Se observa el hígado de tamaño conservado y bordes lisos, con aumento difuso de su ecogenicidad en relación con esteatosis leve – moderada. Sin evidencia de lesiones focales.

No hay dilatación de la vía biliar intra o extra hepática.

Ausencia quirúrgica de vesícula biliar. No se documentan masas en lecho vesicular por este método.

El bazo es de tamaño normal, conserva su ecogenicidad sin evidencia de lesiones focales

Páncreas de contornos lisos conserva su ecogenicidad, sin evidencia de lesiones focales

Retroperitoneo vascular y ganglionar sin lesiones evidentes.

Ambos riñones se observan de tamaño, forma y situación normal, sin alteración de la relación corticomedular ni de la ecogenicidad cortical.

No se observan masas sólidas, litiasis, ectasias pielocaliciales ni colecciones peri renales.

Vejiga vacía no valorable.

No se observa líquido libre ni colecciones intrabdominales.

IDX:

1. **Esteatosis hepática leve – moderada.**

Dr. Ulloa Chavarría. **Dra. Gabriela Vásquez Li**

Asistente Radiología e IM **Residente Radiología e IM**

Código 4201 **Código 10122**

Reporte de Ultrasonido

Vías Urinarias

Nombre: ENA

Cédula: 5

Referencia: EBAIS Esquipulas

Realizado: 13-10-2017

Diagnóstico de envío: ITU crónica

Ambos riñones se observan de tamaño, forma y situación normal, sin alteración de la relación corticomedular.

RD mide: 97x45 mm con un grosor cortical de 12 mm.

RI mide: 105x53 mm con un grosor cortical de 13 mm.

No se observan masas sólidas, quistes, litiasis, ectasias pielocaliciales ni colecciones peri renales.

Vejiga distendida, de paredes delgadas, sin vegetaciones ni engrosamientos focales, de contenido anecoico. Volumen inicial de 517 cc. Residuo postmicción no significativo de 45 cc (8%).

No se observa líquido libre ni colecciones abdominales

Incidentalmente se documenta esteatosis hepática leve y un quiste simple de 10x8 mm en el segmento hepático VI.

Impresión Diagnóstica:

1. Ultrasonido de vías urinarias sin hallazgos patológicos.
2. Quiste simple hepático en segmento VI.
3. Esteatosis hepática leve.

Dr. Ulloa Chavarría. **Dra. Gabriela Vásquez Li**

Asistente Radiología e IM **Residente Radiología e IM**

Código 4201 **Código 10122**

Reporte de Ultrasonido

Vías Urinarias hombre

Nombre: BQA

Cédula: 5

Referencia: UROLOGIA

Realizado: 13-01-2017

Diagnóstico de envió: Prostatismo.

Ambos riñones se observan de tamaño, forma y situación normal, sin alteración de la relación corticomedular.

RD mide: 93x48 mm con grosor cortical de 14 mm

RI mide: 91x48 mm con grosor cortical de 13 mm.

No se observan masas sólidas, quistes, litiasis, ectasias pielocaliciales ni colecciones peri renales.

Vejiga distendida, de paredes delgadas, sin vegetaciones ni engrosamientos focales, de contenido anecoico. Volumen inicial 175 cc. Residuo postmicción no significativo de 24 cc (13%).

Próstata heterogénea, aumentada de tamaño con un volumen de 74 cc.

No se observa líquido libre ni colecciones abdominales

Impresión Diagnóstica:

1. Crecimiento prostático (volumen de 74 cc).

Dr. Ulloa Chavarría.
Asistente Radiología e IM
Código 4201

Dra. Gabriela Vásquez Li
Residente Radiología e IM
Código 10122

Reporte de Ultrasonido
Vías Urinarias

Nombre: GRS
Cédula: 2
Referencia: UROLOGIA
Fecha: 13-01-2017

Diagnóstico de envío: antecedente de nefrolitiasis izquierda, control. Paciente refiere cirugía en renal izquierda realizada en octubre de 2016.

Ambos riñones se observan de forma y situación normal, sin alteración de la relación corticomedular.

RD mide: 145x57 mm con grosor cortical de 20 mm.
RI mide: 106 x 71 mm con grosor cortical de 17 mm.

No se observan masas sólidas ni quistes.
No se logran documentar por este método imágenes sugestivas de nefrolitiasis al presente control.

Llama la atención observar a nivel del extremo lateral de la cicatriz quirúrgica ubicada en el flanco izquierdo (en el sitio donde clínicamente se observa un orificio en piel) un trayecto hipoecoico lineal que inicia en piel y se extiende por una longitud de 50 mm hasta contactar el riñón izquierdo a nivel de la unión del terció medio con el polo inferior. Dichos hallazgos podrían estar en relación con trayecto fistuloso vs cambios cicatrizales, por lo que se recomienda correlación con estudios complementarios (pieloTC en fase excretora), según el criterio del médico tratante.

No se documenta en este momento líquido ni colecciones perirrenales.

Se visualiza dilatación pielocalicial izquierda leve – moderada. Uréter no valorable por interposición de gas intestinal.
Jet ureteral derecho presente. No se logra visualizar el jet ureteral izquierdo.

Vejiga distendida, de paredes delgadas, sin vegetaciones ni engrosamientos focales, de contenido anecoico. Volumen inicial 442 cc. Residuo postmicción no significativo de 82 cc (12%).

Próstata heterogénea, con aumento leve de su tamaño para la edad, con un volumen de 27 cc.

No se observa líquido libre ni colecciones abdominales

Impresión Diagnóstica:

1. Hallazgos sonográficos que sugieren trayecto fistuloso entre piel y riñón izquierdo vs cambios cicatrizales, por lo que se sugiere correlación con estudios complementarios (pieloTC en fase excretora) según criterio del médico tratante.
2. Dilatación pielocalicial izquierda leve-moderada.
3. Leve crecimiento prostático (volumen de 27 cc)

Dr. Ulloa Chavarría.
Asistente Radiología e IM
Código 4201

Dra. Gabriela Vásquez Li
Residente Radiología e IM
Código 10122

Reporte de Ultrasonido

Abdomen

Nombre: ASM. Cédula: 2. Referencia: EBAIS CARLOMAGNO ARAYA

Fecha: 13-01-2017

Diagnóstico de envío: Hepatopatía en estudio. No se aportan otros datos clínicos.

Se observa el hígado aumentado de tamaño mide 204 mm de longitud en su lóbulo derecho, con aumento difuso de su ecogenicidad en relación con esteatosis moderada – severa. No se evidencian de lesiones focales.

No hay dilatación de la vía biliar intra o extra hepática. Vesícula biliar distendida, sin evidencia de engrosamiento parietal ni litiasis en su interior. No se observa líquido perivesicular en este momento.

El bazo es de tamaño normal, conserva su ecogenicidad sin evidencia de lesiones focales. Páncreas de contornos lisos conserva su ecogenicidad, sin evidencia de lesiones focales

Retroperitoneo vascular y ganglionar sin lesiones evidentes.

Ambos riñones se observan de tamaño, forma y situación normal, sin alteración de la relación corticomedular ni de la ecogenicidad cortical. Se evidencia en el polo superior del riñón izquierdo un quiste simple cortical de 35 mm.

No se observan masas sólidas, litiasis, ectasias pielocaliciales ni colecciones peri renales.

Vejiga poco distendida con un volumen de 71 cc al momento del estudio. Bajo esta condición se observa próstata de aspecto heterogéneo, aumentada de tamaño con un volumen de 143 cc.

No se observa líquido libre ni colecciones intrabdominales.

IDX:

1. **Hepatomegalia + Esteatosis moderada – severa.**
2. **Crecimiento prostático (volumen de 143 cc).**
3. **Quiste simple cortical en riñón izquierdo.**

Dr. Ulloa Chavarría. **Dra. Gabriela Vásquez Li**

Asistente Radiología e IM **Residente Radiología e IM**

Código 4201 **Código 10122**

Reporte de Ultrasonido

Abdomen

Nombre: OTM

Cédula: 5

Referencia: MEDICINA INTERNA

Fecha: 13-01-2017

Diagnóstico de envío: Paciente masculino de 61 años con secuelas de ECV y aumento en enzimas hepáticas sin traducción clínica. Observación por esteatosis hepática.

Hígado valorado por vía intercostal debido a la dificultad del paciente para realizar una inspiración profunda sostenida, presenta aspecto granular, con bordes discretamente aserrados y aumento del tamaño de su lóbulo izquierdo el cual sobrepasa la línea media; hallazgos sugestivos de cambios por hepatopatía crónica. No se documentan por este método masas sólidas ni quísticas.

Vena porta permeable con flujo hepatopeta y un diámetro de 10 mm. No se documenta circulación colateral en el presente estudio.

Se documentan líquido libre de aspecto ascítico cuantificando un volumen no menor a 170 cc distribuido predominantemente en ambas correderas paracólicas y en fosa iliaca derecha.

No hay dilatación de la vía biliar intra o extra hepática.

Vesícula biliar distendida, sin evidencia de engrosamiento parietal ni litiasis en su interior. No se observa líquido perivesicular en este momento.

El bazo es de tamaño normal, conserva su ecogenicidad sin evidencia de lesiones focales, con una longitud de 90 mm. No se documenta circulación colateral periesplénica.

Páncreas y retroperitoneo paraaoritico no valorables por interposición de gas intestinal.

Ambos riñones se observan de tamaño, forma y situación normal, sin alteración de la relación corticomedular ni de la ecogenicidad cortical.
No se observan masas sólidas, litiasis, ectasias pielocaliciales ni colecciones peri renales.

Vejiga distendida con contenido anecoico y paredes lisas, sin evidencia de lesiones endovesicales. Presenta un volumen de 321 cc al momento del estudio.

Próstata homogénea de tamaño conservado para la edad con un volumen de 28 cc.

IDX:

1. **Hallazgos sonográficos sugestivos de cambios por hepatopatía crónica.**
2. **Ascitis con un volumen no menor a 170 cc al momento del estudio.**

Dr. Ulloa Chavarría.
Asistente Radiología e IM
Código 4201

Dra. Gabriela Vásquez Li
Residente Radiología e IM
Código 10122

Reporte de Ultrasonido

Abdomen

Nombre: EAR

Cédula: 2

Referencia: ONCOLOGIA – HOSPITAL MEXICO

Fecha: 14-01-17

Diagnóstico de envío: Antecedente de Ca de mama T2N1M0. Reestadiaje

Se observa el hígado de tamaño y ecoestructura normal, de bordes lisos, sin evidencia de lesiones focales.

No hay dilatación de la vía biliar intra o extra hepática.

Vesícula biliar distendida, sin evidencia de engrosamiento parietal ni litiasis en su interior. No se observa líquido perivesicular en este momento.

El bazo es de tamaño normal, conserva su ecogenicidad sin evidencia de lesiones focales

Páncreas de contornos lisos conserva su ecogenicidad, sin evidencia de lesiones focales

Retroperitoneo vascular y ganglionar sin lesiones evidentes.

Ambos riñones se observan de tamaño, forma y situación normal, sin alteración de la relación corticomedular ni de la ecogenicidad cortical.

Se documenta un quiste simple en el polo inferior del riñón derecho de 25x15 mm.

No se observan masas sólidas, litiasis, ectasias pielocaliciales ni colecciones peri renales.

Vejiga vacía no valorable.

No se observa líquido libre ni colecciones intrabdominales.

IDX:

1. Quiste simple cortical renal derecho.

Dr. Ulloa Chavarría. **Dra. Gabriela Vásquez Li**

Asistente Radiología e IM **Residente Radiología e IM**

Código 4201 **Código 10122**

Reporte de Ultrasonido
Vías Urinarias

Nombre: DAB
Cédula: 2
Referencia: UROLOGIA
Realizado: 14-01-2017
Diagnóstico de envío: Prostatismo.

Ambos riñones se observan de tamaño, forma y situación normal, sin alteración de la relación corticomedular.
RD mide: 101x47 mm con un grosor cortical de 10 mm.
RI mide: 99x57 mm con un grosor cortical de 15 mm.
No se observan masas sólidas, quistes, litiasis, ectasias pielocaliciales ni colecciones peri renales.
Vejiga distendida, de paredes delgadas, sin vegetaciones ni engrosamientos focales, de contenido anecoico. Volumen inicial 631 cc. Residuo postmicción de 102 cc (16%).
Próstata homogénea, de tamaño conservado, con un volumen de 17 cc.
No se observa líquido libre ni colecciones abdominales

Impresión Diagnóstica:

1. Residuo postmicción no significativo (16%)

Dr. Ulloa Chavarría.
Asistente Radiología e IM
Código 4201

Dra. Gabriela Vásquez Li
Residente Radiología e IM
Código 10122

Reporte de Ultrasonido

Abdomen

Nombre: XBQ Cédula: 2 Referencia: CIRUGIA Fecha: 14-01-17

Diagnóstico de envío: control por hemangioma hepático en segmento VI.

Se observa el hígado de tamaño y ecoestructura normal, de bordes lisos. Se observa hacia el segmento V-VI una imagen ecogénica, redondeada, de bordes bien definidos, sugestiva de hemangioma la cual mide 25x22 mm.

No hay dilatación de la vía biliar intra o extra hepática. Vesícula biliar distendida, sin evidencia de engrosamiento parietal ni litiasis en su interior. No se observa líquido perivesicular en este momento.

El bazo es de tamaño normal, conserva su ecogenicidad sin evidencia de lesiones focales. Páncreas de contornos lisos conserva su ecogenicidad, sin evidencia de lesiones focales

Retroperitoneo vascular y ganglionar sin lesiones evidentes.

Ambos riñones se observan de tamaño, forma y situación normal, sin alteración de la relación corticomedular ni de la ecogenicidad cortical. No se observan masas sólidas, litiasis, ectasias pielocaliciales ni colecciones peri renales.

Vejiga distendida, de paredes lisas con contenido anecoico.

Útero en anteversión con miometrio homogéneo, observando hacia la región cervical al menos dos quistes de Naboth de 15x14 mm y 15x13 mm.

Endometrio regular de 12 mm.

Ambos ovarios de aspecto sonográfico conservado.

No se observa líquido libre ni colecciones intrabdominales.

IDX:

1. **Hemangioma hepático en segmento V-VI.**
2. **Resto como descrito.**

Dr. Ulloa Chavarría. **Dra. Gabriela Vásquez Li**

Asistente Radiología e IM **Residente Radiología e IM**

Código 4201 **Código 10122**

Reporte de Ultrasonido

Vías Urinarias

Nombre: BBR Cédula: 2. Referencia: UROLOGIA. Realizado: 14-01-2017

Diagnóstico de envío: Prostatismo

Ambos riñones se observan de tamaño, forma y situación normal, sin alteración de la relación corticomedular.

RD mide: 128x43 mm con un grosor cortical de 16 mm.

RI mide: 106x50 mm con un grosor cortical de 14 mm.

Se documenta la presencia de un quiste simple cortical de 15x12 mm en el polo inferior del riñón derecho.

No se observan masas sólidas, litiasis, ectasias pielocaliciales ni colecciones peri renales.

Vejiga distendida, de paredes ligeramente trabeculadas sugestivas de vejiga de esfuerzo. No se evidencian vegetaciones ni engrosamientos focales y su contenido es anecoico. Volumen inicial 318 cc. Residuo postmicción: 165 cc (52%).

Próstata heterogénea, aumentada de tamaño, con un volumen de 44 cc.

No se observa líquido libre ni colecciones abdominales

Impresión Diagnóstica:

1. Crecimiento prostático (volumen de 44 cc).
2. Cambios por vejiga de esfuerzo.
3. Residuo postmicción significativo (51%)
4. Quiste simple cortical renal derecho.

Dr. Ulloa Chavarría. **Dra. Gabriela Vásquez Li**

Asistente Radiología e IM **Residente Radiología e IM**

Código 4201 **Código 10122**

Reporte de Ultrasonido

Cuello

Nombre: RCC. Cédula: 2

Referencia: CIRUGIA

Fecha: 14-01-17

Motivo de envío: Control por nódulos tiroideos.

Con Transductor de alta frecuencia se explora la cara anterior del cuello.

Glándula tiroidea de forma y tamaño normal. Es de contornos regulares y de textura homogénea.

LTD mide: 43x19x18 mm (LxAPxT) para un volumen de 7,4 cc.

LTI mide: 45x13x18 mm (LxAPxT) para un volumen de 5,8 cc.

Istmo: 3,9 mm.

Se observan dos quistes coloides uno de ellos en el LTD de 4x3 mm y otro en el LTI de 3x2mm.

Además se documenta en el LTI un nódulo redondeado, de bordes bien definidos, con degeneración quística, no vascularizado a la exploración con Doppler color, en relación con nódulo espongiforme el cual mide 10x7 mm; y otro de similares características en el LTD de 8x7 mm.

Glándulas submandibulares y lóbulos superficiales de ambas parótidas sin alteraciones.

No hay adenopatías atípicas. Ni masas en las regiones cervicales.

Impresión:

1. Nódulos tiroideos TIRADS 2:
    a. Nódulos espongiformes bilaterales.
    b. Quistes coloides bilaterales.

Dr. Ulloa Chavarría. **Dra. Gabriela Vásquez Li**

Asistente Radiología e IM **Residente Radiología e IM**

Código 4201 **Código 10122**

Reporte de Ultrasonido

Abdomen

Nombre: MCA. Cédula: 2

Referencia: CIRUGIA. Fecha: 14-01-17

Diagnóstico de envío: Control por Ca de colon operado. A descartar masas.

Se observa el hígado de tamaño y ecoestructura normal, de bordes lisos, sin evidencia de lesiones focales.

No hay dilatación de la vía biliar intra o extra hepática.

Vesícula biliar distendida, sin evidencia de engrosamiento parietal ni litiasis en su interior. No se observa líquido perivesicular en este momento.

El bazo es de tamaño normal, conserva su ecogenicidad sin evidencia de lesiones focales

Páncreas de contornos lisos conserva su ecogenicidad, sin evidencia de lesiones focales

Retroperitoneo vascular y ganglionar sin lesiones evidentes.

Ambos riñones se observan de tamaño, forma y situación normal, sin alteración de la relación corticomedular ni de la ecogenicidad cortical.

Se visualiza un quiste simple cortical en el polo inferior del riñón izquierdo de 20x21 mm.

No se observan masas sólidas, litiasis, ectasias pielocaliciales ni colecciones peri renales.

Vejiga vacía no valorable.

No se observa líquido libre ni colecciones intrabdominales.

IDX:

1. **Quiste simple cortical en riñón izquierdo.**

Dr. Ulloa Chavarría. **Dra. Gabriela Vásquez Li**

Asistente Radiología e IM **Residente Radiología e IM**

Código 4201 **Código 10122**

Reporte de Ultrasonido

Abdomen

Nombre: FEA Cédula: 2. Referencia: URGENCIAS. Fecha: 14-01-2017

Diagnóstico de envío: observación por colelitiasis.

Se observa el hígado de tamaño normal, con bordes lisos, presenta aumento difuso de su ecogenicidad en relación con esteatosis moderada, sin evidencia de lesiones focales.

No hay dilatación de la vía biliar intra o extra hepática. El colédoco mide 5,5 mm.

Vesícula biliar distendida, sin evidencia de engrosamiento parietal ni litiasis en su interior. No se observa líquido perivesicular en este momento.

El bazo es de tamaño normal, conserva su ecogenicidad sin evidencia de lesiones focales

Páncreas de contornos lisos conserva su ecogenicidad, sin evidencia de lesiones focales

Retroperitoneo vascular y ganglionar sin lesiones evidentes.

Ambos riñones se observan de tamaño, forma y situación normal, sin alteración de la relación corticomedular ni de la ecogenicidad cortical.

No se observan masas sólidas, litiasis, ectasias pielocaliciales ni colecciones peri renales.

Vejiga vacía no valorable.

No se observa líquido libre ni colecciones intrabdominales.

IDX:

1. Esteatosis moderada

Dr. Ulloa Chavarría. **Dra. Gabriela Vásquez Li**

Asistente Radiología e IM **Residente Radiología e IM**

Código 4201 **Código 10122**

Reporte de Ultrasonido

Vías Urinarias

Nombre: JMER

Cédula: 2

Referencia: UROLOGIA

Realizado: 14-01-2017

Diagnóstico de envío: LUTS leves

Ambos riñones se observan de tamaño, forma y situación normal, sin alteración de la relación corticomedular.

RD mide: 105x45 mm con grosor cortical de 14 mm.

RI mide: 100x47 mm con grosor cortical de 13 mm.

No se observan masas sólidas, quistes, litiasis, ectasias pielocaliciales ni colecciones peri renales.

Vejiga distendida, de paredes delgadas, sin vegetaciones ni engrosamientos focales, de contenido anecoico. Volumen inicial 330 cc. Residuo postmicción no significativo de 31 cc (9%).

Próstata homogénea, de tamaño conservado para la edad, con un volumen de 23 cc.

No se observa líquido libre ni colecciones abdominales

Impresión Diagnóstica:

1. Estudio sin hallazgos patológicos.

Dr. Ulloa Chavarría.
Asistente Radiología e IM
Código 4201

Dra. Gabriela Vásquez Li
Residente Radiología e IM
Código 10122

Reporte de Ultrasonido
Cuello

Nombre: GJE
Cédula: 2
Referencia: CIRUGIA
Fecha: 14-01-17
Motivo de envío: BMN

Con Transductor de alta frecuencia se explora la cara anterior del cuello.

Glándula tiroidea prominente a expensas de su diámetro transversal, de forma normal. Es de contornos regulares y de textura homogénea, sin evidencia de lesiones focales.
LTD mide: 52x16x20 mm (LxAPxT) para un volumen 9,3 mm
LTI mide: 41x14x20 mm (LxAPxT) para un volumen de 6,2 cc.
Istmo mide: 4,1 mm.
No se observan focalizaciones sólidas o quísticas.
Glándulas submandibulares y lóbulos superficiales de ambas parótidas sin alteraciones.
No hay adenopatías atípicas. Ni masas en las regiones cervicales.

Impresión:

1. Estudio sin hallazgos patológicos.

Dr. Ulloa Chavarría. **Dra. Gabriela Vásquez Li**
Asistente Radiología e IM **Residente Radiología e IM**
Código 4201 **Código 10122**

Reporte de Ultrasonido

Abdomen

Nombre: CLR Cédula: 2 Referencia: CLINICA DE MAMA Fecha: 14-01-2017

Diagnóstico de envío: Ca de mama + quiste renal

Se observa el hígado de tamaño, con de bordes lisos y aumento difuso de su ecogenicidad en relación con esteatosis moderada, sin evidencia de lesiones focales.

No hay dilatación de la vía biliar intra o extra hepática.

Vesícula biliar distendida, sin evidencia de engrosamiento parietal ni litiasis en su interior. No se observa líquido perivesicular en este momento.

El bazo es de tamaño normal, conserva su ecogenicidad sin evidencia de lesiones focales

Páncreas de contornos lisos conserva su ecogenicidad, sin evidencia de lesiones focales

Retroperitoneo vascular y ganglionar sin lesiones evidentes.

Ambos riñones se observan de tamaño, forma y situación normal, sin alteración de la relación corticomedular ni de la ecogenicidad cortical. Se documenta quiste simple en el polo inferior del riñón izquierdo de 34x37 mm.

No se observan masas sólidas, litiasis, ectasias pielocaliciales ni colecciones peri renales.

Vejiga vacía no valorable.

No se observa líquido libre ni colecciones intrabdominales.

IDX:

1. **Esteatosis moderada**
2. **Quiste simple renal izquierdo**

Dr. Ulloa Chavarría. **Dra. Gabriela Vásquez Li**

Asistente Radiología e IM **Residente Radiología e IM**

Código 4201 **Código 10122**

Reporte de Ultrasonido
Pélvico – ginecológico

Nombre: LLC
Cédula: 2
Referencia: GINECOLOGIA
Fecha: 14-01-17
Diagnóstico de envío: Miomatosis uterina

Se valora la región pélvica por vía transabdominal.
Vejiga distendida, con contenido anecoico y paredes lisas, sin documentar lesiones endovesicales.
Útero en anteversión de tamaño conservado mide 72x26x58 mm.
Se documenta un mioma intramural corporal anterior calcificado que mide 31x26x25mm para un volumen de 10,4 cc.
Endometrio lineal.
Ovarios no visualizables en el presente estudio.
No se documentan masas pélvicas ni líquido libre en fondo de saco.

Idx:

1. **Mioma intramural corporal anterior calcificado.**

Dr. Ulloa Chavarría.
Asistente Radiología e IM
Código 4201

Dra. Gabriela Vásquez Li
Residente Radiología e IM
Código 10122

Reporte de Ultrasonido
Vías Urinarias

Nombre: COS
Cédula: 6
Referencia: UROLOGIA
Realizado: 14-01-2017
Diagnóstico de envío: Prostatismo

Ambos riñones se observan de tamaño, forma y situación normal, sin alteración de la relación corticomedular.
RD mide: 113x52 mm con grosor cortical de 16 mm.
RI mide: 106x59 mm con grosor cortical de 10 mm.
Se documenta quiste simple parapielico izquierdo de 18x13 mm y dos quistes simples corticales hacia el polo superior de 31x22 mm y 20x14 mm.
No se observan masas sólidas, quistes, litiasis, ectasias pielocaliciales ni colecciones peri renales.
Vejiga distendida, de paredes delgadas, sin vegetaciones ni engrosamientos focales, de contenido anecoico. Volumen inicial 348 cc. Residuo postmicción de 232 cc (66%).
Próstata homogénea, aumentada de tamaño, con un volumen de 57 cc.
No se observa líquido libre ni colecciones abdominales

Impresión Diagnóstica:

1. Crecimiento prostático (volumen de 57 cc)
2. Residuo postmicción significativo (60%)
3. Quistes simples corticales y parapielico izquierdos.

Dr. Ulloa Chavarría. **Dra. Gabriela Vásquez Li**
Asistente Radiología e IM **Residente Radiología e IM**
Código 4201 **Código 10122**

Reporte de Ultrasonido

Vías Urinarias

Nombre: RSO

Cédula: 9

Referencia: UROLOGIA

Realizado: 14-01-17

Diagnóstico de envío: Prostatismo en estudio.

Ambos riñones se observan de tamaño, forma y situación normal, sin alteración de la relación corticomedular.

RD mide: 94x49 mm con un grosor cortical de 18 mm.

RI mide: 97x44 mm con un grosor cortical de 16 mm.

No se observan masas sólidas, quistes, litiasis, ectasias pielocaliciales ni colecciones peri renales.

Vejiga distendida, de paredes delgadas, sin vegetaciones ni engrosamientos focales, de contenido anecoico. Volumen inicial 217 cc. Sin residuo postmicción significativo (2,1 cc).

Próstata aumentada de tamaño, con un volumen de 57 cc. Se observa en la zona central, hacia la derecha de la línea media, un nódulo sólido, redondeado, hipoecoico, con bordes bien definidos el cual presenta vascularidad a la exploración con Doppler color que mide 19x20x17 mm; el cual se sugiere correlacional con APE.

No se observa líquido libre ni colecciones abdominales

Impresión Diagnóstica:

1. Nódulo prostático nivel de la zona central, a correlacionar APE.
2. Crecimiento prostático (volumen de 57 cc)

Dr. Ulloa Chavarría.
Asistente Radiología e IM
Código 4201

Dra. Gabriela Vásquez Li
Residente Radiología e IM
Código 10122

Reporte de Ultrasonido

Abdomen

Nombre: MRVJ. Cédula: 2. Referencia: COLPOSCOPIA HM. Fecha: 14-01-17

Diagnóstico de envío: Antecedente de Ca de endometrio operado en 2014.

Se observa el hígado aumentado de tamaño mide 167 mm de longitud en su lóbulo derecho, con aumento difuso de su ecogenicidad en relación con esteatosis moderada, sin evidencia de lesiones focales.

No hay dilatación de la vía biliar intra o extra hepática.

Se visualiza en el lecho vesicular complejo eco-pared-sombra, sugestivo de plétora de litos en vesícula biliar. No se observa líquido libre a este nivel durante el presente estudio.

El bazo es de tamaño normal, conserva su ecogenicidad sin evidencia de lesiones focales. Páncreas de contornos lisos conserva su ecogenicidad, sin evidencia de lesiones focales

Retroperitoneo vascular y ganglionar sin lesiones evidentes.

Ambos riñones se observan de tamaño, forma y situación normal, sin alteración de la relación corticomedular ni de la ecogenicidad cortical.

No se observan masas sólidas, litiasis, ectasias pielocaliciales ni colecciones peri renales.

Vejiga poco distendida no valorable, bajo esta condición no se observan masas pélvicas.

No se observa líquido libre ni colecciones intrabdominales.

IDX:

1. **Esteatosis moderada + hepatomegalia.**
2. **Colelitiasis**
    a. **Plétora de litos en vesícula biliar.**

Dr. Ulloa Chavarría. **Dra. Gabriela Vásquez Li**

Asistente Radiología e IM **Residente Radiología e IM**

Código 4201 **Código 10122**

Reporte de Ultrasonido

Cuello

Nombre: LVM. Cédula: 1

Referencia: CIRUGIA

Fecha: 14-01-2017

Motivo de envío: BMN

Con Transductor de alta frecuencia se explora la cara anterior del cuello.

Glándula tiroidea de forma y tamaño normal. Es de contornos regulares y de textura homogénea.

LTD mide: 49x16x12 mm (LxAPxT) para un volumen de 5 cc.

LTI mide: 41x11x12 mm (LxAPxT) para un volumen de 2,9 cc.

Istmo mide: 1,8 mm.

En el LTI se observan tres quistes coloides, dos de ellos miden 1,6 mm y uno de 2,7 mm.

No se observan focalizaciones sólidas.

Glándulas submandibulares y lóbulos superficiales de ambas parótidas sin alteraciones.

No hay adenopatías atípicas. Ni masas en las regiones cervicales.

Se explora intencionalmente la región infraclavicular izquierda, sitio donde la paciente refiere palparse una masa de consistencia blanda, observando una imagen ovalada, de bordes bien definidos, isoecoica con la grasa, con una capsula fina, no vascularizada, en relación con lipoma el cual mide 40x6,5x12 mm (LxAPxT) y se ubica a 2 mm de la piel.

Impresión:

1. TIRADS 2: quistes coloides en LTI.
2. Lipoma en región infraclavicular izquierda.

Dr. Ulloa Chavarría. **Dra. Gabriela Vásquez Li**

Asistente Radiología e IM **Residente Radiología e IM**

Código 4201 **Código 10122**

Reporte de Ultrasonido

Abdomen

Nombre: MEZC Cédula: 2. Referencia: ONCOLOGIA - HSJD. Fecha: 14-01-17

Diagnóstico de envío: Antecedente de Ca de mama, a descartar metástasis.

Se observa el hígado aumentado de tamaño mide 166 mm de longitud en su lóbulo derecho, con aumento difuso de su ecogenicidad en relación con esteatosis moderada, sin evidencia de lesiones focales.

No hay dilatación de la vía biliar intra o extra hepática. Vesícula biliar distendida, sin evidencia de engrosamiento parietal ni litiasis en su interior. No se observa líquido perivesicular en este momento.

El bazo es de tamaño normal, conserva su ecogenicidad sin evidencia de lesiones focales. Páncreas de contornos lisos conserva su ecogenicidad, sin evidencia de lesiones focales

Retroperitoneo vascular y ganglionar sin lesiones evidentes.

Ambos riñones se observan de tamaño, forma y situación normal, sin alteración de la relación corticomedular ni de la ecogenicidad cortical. Se documenta en el tercio medio del riñón izquierdo un quiste simple cortical de 11x10 mm.

No se observan masas sólidas, litiasis, ectasias pielocaliciales ni colecciones peri renales.

Vejiga distendida, con contenido anecoico y paredes lisas, sin evidenciar lesiones endovesicales. Presenta un volumen de 328 cc al momento del estudio

No se observa líquido libre ni colecciones intrabdominales.

IDX:

1. **Esteatosis moderada + hepatomegalia**
2. **Quiste simple cortical renal izquierdo.**

Dr. Ulloa Chavarría. **Dra. Gabriela Vásquez Li**

Asistente Radiología e IM **Residente Radiología e IM**

Código 4201 **Código 10122**

Reporte de Ultrasonido

Abdomen

Nombre: VBB Cédula: 2

Referencia: geriatría

Fecha: 18/3/17

Diagnóstico de envío: observación por cólico biliar

Se observa el hígado de tamaño y ecoestructura normal, de bordes lisos, sin evidencia de lesiones focales.

No hay dilatación de la vía biliar intra o extra hepática.

Vesícula biliar distendida, sin evidencia de engrosamiento parietal, con múltiples litos en su interior que miden hasta 11 mm. No se observa líquido perivesicular en este momento.

El bazo es de tamaño normal, conserva su ecogenicidad sin evidencia de lesiones focales

Páncreas de contornos lisos conserva su ecogenicidad, sin evidencia de lesiones focales

Retroperitoneo vascular y ganglionar sin lesiones evidentes.

Ambos riñones se observan de tamaño, forma y situación normal, sin alteración de la relación corticomedular ni de la ecogenicidad cortical.

No se observan masas sólidas, litiasis, ectasias pielocaliciales ni colecciones peri renales.

Vejiga vacía no valorable.

No se observa líquido libre ni colecciones intrabdominales.

IDX:

1. Colelitiasis.

Dr. Ulloa Chavarría. **Dra. Gabriela Vásquez Li**

Asistente Radiología e IM **Residente Radiología e IM**

Código 4201 **Código 10122**

Reporte de Ultrasonido

Cuello

Nombre: GBA

Cédula: 2

Referencia: cirugía

Fecha: 18/03/17

Motivo de envío: BMN

Con Transductor de alta frecuencia se explora la cara anterior del cuello.

Glándula tiroidea aumentada de tamaño, con contornos regulares y de textura homogénea.

LTD mide: 53x25x28 mm, para un volumen de 19 cc.

LTI mide: 56x26x33 mm, para un volumen de 25 cc.

Istmo mide: 6,2 mm.

En ambos lóbulos tiroideos, se observan múltiples nódulos, redondeados, isoecoicos, avasculares a la exploración con Doppler color, algunos de ellos con calcificaciones periféricas completas en “cascara de huevo”. En el LTD miden entre 19x16 mm y 8x4 mm, y en el LTI entre 19x16 mm y 7x6 mm.

Glándulas submandibulares y lóbulos superficiales de ambas parótidas sin alteraciones.

No hay adenopatías atípicas. Ni masas en las regiones cervicales.

Impresión:

1. TIRADS 2:
    a. Bocio multinodular.

Dr. Ulloa Chavarría.
Asistente Radiología e IM
Código 4201

Dra. Gabriela Vásquez Li
Residente Radiología e IM
Código 10122

Reporte de Ultrasonido

Abdomen

Nombre: OCV. Cédula: 2. Referencia: consulta de empleados Fecha: 18/03/17

Diagnóstico de envío: dolor abdominal. Observación por hepatopatía. Control.

Se observa el hígado aumentado de tamaño (mide 182 mm de longitud en su lóbulo derecho), con aumento difuso de su ecogenicidad en relación con esteatosis moderada, sin evidencia de lesiones focales.

No hay dilatación de la vía biliar intra o extra hepática.

Vesícula biliar distendida, sin evidencia de engrosamiento parietal ni litiasis en su interior. No se observa líquido perivesicular en este momento.

El bazo es de tamaño normal, conserva su ecogenicidad sin evidencia de lesiones focales

Páncreas de contornos lisos conserva su ecogenicidad, sin evidencia de lesiones focales

Retroperitoneo vascular y ganglionar sin lesiones evidentes.

Ambos riñones se observan de tamaño, forma y situación normal, sin alteración de la relación corticomedular ni de la ecogenicidad cortical.

No se observan masas sólidas, litiasis, ectasias pielocaliciales ni colecciones peri renales.

Vejiga vacía no valorable.

No se observa líquido libre ni colecciones intrabdominales.

IDX:

1. Esteatosis moderada + hepatomegalia.

Dr. Ulloa Chavarría.
Asistente Radiología e IM
Código 4201

Dra. Gabriela Vásquez Li
Residente Radiología e IM
Código 10122

Reporte de Ultrasonido

Abdomen

Nombre: RCJ

Cédula: 2

Referencia: urgencias

Fecha: 18/03/17

Diagnóstico de envío: patología biliar.

Se observa el hígado de tamaño y ecoestructura normal, de bordes lisos, sin evidencia de lesiones focales.

No hay dilatación de la vía biliar intra o extra hepática.

Vesícula biliar distendida, sin evidencia de engrosamiento parietal. <se observa un lito de 30 mm en su interior. No se observa líquido perivesicular en este momento.

El bazo es de tamaño normal, conserva su ecogenicidad sin evidencia de lesiones focales

Páncreas de contornos lisos conserva su ecogenicidad, sin evidencia de lesiones focales

Retroperitoneo vascular y ganglionar sin lesiones evidentes.

Ambos riñones se observan de tamaño, forma y situación normal, sin alteración de la relación corticomedular ni de la ecogenicidad cortical.

No se observan masas sólidas, litiasis, ectasias pielocaliciales ni colecciones peri renales.

Vejiga vacía no valorable.

No se observa líquido libre ni colecciones intrabdominales.

IDX:

1. Colelitiasis, sin datos de colecistitis aguda al presente control.

Dr. Ulloa Chavarría. **Dra. Gabriela Vásquez Li**

Asistente Radiología e IM **Residente Radiología e IM**

Código 4201 **Código 10122**

Reporte de Ultrasonido

Abdomen

Nombre: MMJH Cédula: 2. Referencia: cirugía. Fecha: 18/3/17

Diagnóstico de envío: quistes hepáticos en control

Hígado de tamaño conservado con aumento difuso de su ecogenicidad Como en relación con esteatosis leve. Se observan al menos cuatro quistes hepáticos en las siguientes ubicaciones:

• Dos de ellos en el segmento IV a: de 14 × 7 mm y 5 × 7 mm

• Segmento II de 7 × 7 mm.

• Segmento V-VI conglomerado de quistes de 26 × 24 mm

No hay dilatación de la vía biliar intra o extra hepática.

Vesícula biliar distendida, sin evidencia de engrosamiento parietal ni litiasis en su interior. No se observa líquido perivesicular en este momento.

El bazo es de tamaño normal, conserva su ecogenicidad sin evidencia de lesiones focales. Páncreas de contornos lisos conserva su ecogenicidad, sin evidencia de lesiones focales

Retroperitoneo vascular y ganglionar sin lesiones evidentes.

Ambos riñones se observan de tamaño, forma y situación normal, sin alteración de la relación corticomedular ni de la ecogenicidad cortical.

No se observan masas sólidas, litiasis, ectasias pielocaliciales ni colecciones peri renales.

Vejiga vacía no valorable.

No se observa líquido libre ni colecciones intrabdominales.

IDX:

1. Quistes hepáticos como descritos.

2. Esteatosis leve.

Dr. Ulloa Chavarría. **Dra. Gabriela Vásquez Li**

Asistente Radiología e IM **Residente Radiología e IM**

Código 4201 **Código 10122**

Reporte de Ultrasonido

Cuello

Nombre: GJR

Cédula: 2

Referencia: medicina interna

Fecha: 18/03/17

Motivo de envío: bocio difuso, asociado a hipotiroidismo tratado.

Con Transductor de alta frecuencia se explora la cara anterior del cuello.

Glándula tiroidea aumentada de tamaño. Es de contornos regulares y de textura homogénea, sin evidencia de lesiones focales.

LTD mide: 52x22x19 mm, para un volumen de 11,4 cc.

LTI mide: 49x19x18 mm, para un volumen de 8,8 cc.

Istmo mide: 3,4 mm.

No se observan focalizaciones sólidas o quísticas.

Glándulas submandibulares y lóbulos superficiales de ambas parótidas sin alteraciones.

No hay adenopatías atípicas. Ni masas en las regiones cervicales.

Impresión:

1. Bocio difuso.

Dr. Ulloa Chavarría.
Asistente Radiología e IM
Código 4201

Dra. Gabriela Vásquez Li
Residente Radiología e IM
Código 10122

Reporte de Ultrasonido

Abdomen

Nombre: ASR

Cédula: 2

Referencia: urología

Fecha: 18/03/17

Diagnóstico de envío: varicocele bilateral.

Se observa el hígado de tamaño y ecoestructura normal, de bordes lisos, sin evidencia de lesiones focales.

No hay dilatación de la vía biliar intra o extra hepática.

Vesícula biliar distendida, sin evidencia de engrosamiento parietal ni litiasis en su interior. No se observa líquido perivesicular en este momento.

El bazo es de tamaño normal, conserva su ecogenicidad sin evidencia de lesiones focales

Páncreas de contornos lisos conserva su ecogenicidad, sin evidencia de lesiones focales

Retroperitoneo vascular y ganglionar sin lesiones evidentes.

Ambos riñones se observan de tamaño, forma y situación normal, sin alteración de la relación corticomedular ni de la ecogenicidad cortical.

No se observan masas sólidas, litiasis, ectasias pielocaliciales ni colecciones peri renales.

Vejiga vacía no valorable.

No se observa líquido libre ni colecciones intrabdominales.

IDX:

Estudio sin hallazgos patológicos.

Dr. Ulloa Chavarría. **Dra. Gabriela Vásquez Li**

Asistente Radiología e IM **Residente Radiología e IM**

Código 4201 **Código 10122**

Reporte de Ultrasonido

Abdomen

Nombre: ESC. Cédula: 2. Referencia: cirugía. Fecha: 18/3/17

Diagnóstico de envío: pérdida de peso en estudio.

Se observa el hígado de tamaño conservado, con aumento difuso de su ecogenicidad en relación con esteatosis leve, sin evidencia de lesiones focales.

No hay dilatación de la vía biliar intra o extra hepática.

Ausencia quirúrgica de vesícula biliar. Lecho vesicular sin evidencia de masas sólidas mi quísticas.

El bazo es de tamaño normal, conserva su ecogenicidad sin evidencia de lesiones focales

Páncreas de contornos lisos conserva su ecogenicidad, sin evidencia de lesiones focales

Retroperitoneo vascular y ganglionar sin lesiones evidentes.

Ambos riñones se observan de tamaño, forma y situación normal, sin alteración de la relación corticomedular ni de la ecogenicidad cortical.

Se documenta que este simple en el polo superior del riñón izquierdo que mide 25 × 27 mm.

No se observan masas sólidas, litiasis, ectasias pielocaliciales ni colecciones peri renales.

Vejiga vacía no valorable.

No se observa líquido libre ni colecciones intrabdominales.

IDX:

1. Esteatosis leve.

2. Quiste simple renal izquierdo (BOSNIAK 1)

Dr. Ulloa Chavarría. **Dra. Gabriela Vásquez Li**

Asistente Radiología e IM **Residente Radiología e IM**

Código 4201 **Código 10122**

Reporte de Ultrasonido
Cuello

Nombre: ESC
Cédula: 2
Referencia: Medicina mixta
Fecha: 18/03/17
Motivo de envío: Antecedente de cirugía de tiroides (Hemitiroidectomía?). Nódulo tiroideo en estudio.

Con Transductor de alta frecuencia se explora la cara anterior del cuello.

Ausencia quirúrgica del lóbulo tiroideo izquierdo, en el lecho no se observan focalizaciones sólidas o quísticas.

LTD mide: 57x32x54 mm, para un volumen de 51 cc. El mismo se observa aumentado de tamaño a expensas de al menos dos nódulos redondeados, isoecoicos, con bordes bien definidos, avasculares a la exploración con Doppler color; el mayor de ellos mide 23x25 mm y el de menor tamaño mide 11x8 mm.

Istmo mide: 4,9 mm

Glándulas submandibulares y lóbulos superficiales de ambas parótidas sin alteraciones.

No hay adenopatías atípicas. Ni masas en las regiones cervicales.

Impresión:

1. TIRADS 2:
    a. Nódulos en LTD.
2. LTD aumentado de tamaño.
3. Ausencia quirúrgica de LTD.

Dr. Ulloa Chavarría. **Dra. Gabriela Vásquez Li**
Asistente Radiología e IM **Residente Radiología e IM**
Código 4201 **Código 10122**

Reporte de Ultrasonido

Cuello

Nombre: ESS. Cédula: 2. Referencia: geriatría Fecha: 18/ 03/17

Motivo de envío: hipertiroidismo en estudio.

Con Transductor de alta frecuencia se explora la cara anterior del cuello.

Glándula tiroidea aumentada de tamaño, de contornos regulares y de textura homogénea.

LTD mide: 50 y 2 × 23 × 29 mm, para un volumen de 19 cc.

LTI mide: 57 × 25 × 33 mm, para un volumen de 25 cc.

Istmo mide: 12,3 mm.

Se observa en el lóbulo tiroideo derecho un nódulo, redondeado, isoecoico, de bordes bien definidos a vascular al exploración con Doppler color, que mide × 10 mm. En el lóbulo tiroideo izquierdo se observa otro nódulo de similares características quien mira 23 × 19 mm. Se sugiere control sonográfico de estos nódulos a criterio del médico tratante.

En el istmo se visualiza un nódulo redondeado, de bordes bien definidos, con un halo hipoecoico, que presenta vascularidad central a la exploración con Doppler color y modifica el contorno de la glándula, asociando algunas calcificaciones groseras en su interior. Se sugiere correlación de dicho nódulo con histología.

Glándulas submandibulares y lóbulos superficiales de ambas parótidas sin alteraciones. No hay adenopatías atípicas. Ni masas en las regiones cervicales.

Impresión diagnóstica:

1. TIRADS 3.
    a. Nódulo tiroideo en el istmo, a correlacionar con histología.
    b. Nódulos tiroideos en LTD y LTI, a controlar.
2. Bocio.

Dr. Ulloa Chavarría. **Dra. Gabriela Vásquez Li**

Asistente Radiología e IM **Residente Radiología e IM**

Código 4201 **Código 10122**

Reporte de Ultrasonido

Vías Urinarias

Nombre: RVC

Cédula: 2

Referencia: urología

Realizado: 18/3/2017

Diagnóstico de envío: Control por prostatismo.

Ambos riñones se observan de tamaño, forma y situación normal, sin alteración de la relación corticomedular.

RD mide: 101 × 39 mm, con un grosor cortical de 12 mm.

RI mide: 108 × 55 mm, con un grosor cortical de 13 mm.

No se observan masas sólidas, quistes, litiasis, ectasias pielocaliciales ni colecciones peri renales.

Vejiga de gran capacidad, distendida, de paredes delgadas, sin vegetaciones ni engrosamientos focales, de contenido anecoico. Volumen inicial 1040 cc. Sin residuo postmicción.

Próstata homogénea, de tamaño conservado para la edad, con un volumen de 24 cc.

No se observa líquido libre ni colecciones abdominales

Impresión Diagnóstica:

1. Estudio sin hallazgos patológicos.

Dr. Ulloa Chavarría.
Asistente Radiología e IM
Código 4201

Dra. Gabriela Vásquez Li
Residente Radiología e IM
Código 10122

Reporte de Ultrasonido

Cuello

Nombre: XVL

Cédula: 2

Referencia: cirugía

Fecha: 18/03/17

Motivo de envío: nódulo tiroideo izquierdo sospechoso.

Con Transductor de alta frecuencia se explora la cara anterior del cuello.

El lóbulo tiroideo derecho mide 38 × 18 × 15 mm, para un volumen de 5,3 cc. Presenta eco textura homogénea, observando en su interior un nódulo redondeado, hipoecoico, avascular, en relación con nódulo espongiforme que mide 6,7 × 5,7 × × 2,5 mm.

El lóbulo tiroideo izquierdo mide 60 y 4 × 30 × 46 mm, para un volumen de 45,7 cc. El mismo se encuentra aumentado de tamaño a expensas de los nódulos uno de ellos a vascular, redondeado, con degeneración quística, que mide 27 × 21 mm; el otro nódulo es de aspecto isoecoico, redondeado, con vascularidad central a la exploración con Doppler color, este mide 40 y 6 × 32 mm y deforma el contorno de lóbulo tiroideo izquierdo. Se sugiere realizar valoración comparativa de este último nódulo con estudios previos y/o correlación con histología a criterio médico tratante.

Istmo: 2,5 mm.

Glándulas submandibulares y lóbulos superficiales de ambas parótidas sin alteraciones.

No hay adenopatías atípicas. Ni masas en las regiones cervicales.

Impresión:

1. TIRADS 3:
    a. Nódulos tiroideos izquierdos como descritos.
    b. Nódulo espongiforme lóbulo tiroideo derecho.
2. Lóbulo tiroideo izquierdo ha aumentado de tamaño

Dr. Ulloa Chavarría. **Dra. Gabriela Vásquez Li**

Asistente Radiología e IM **Residente Radiología e IM**

Código 4201 **Código 10122**

Reporte de Ultrasonido

Abdomen

Nombre: AVV

Cédula: 2

Referencia: gastroenterología

Fecha: 18/03/17

Diagnóstico de envío: esteatosis hepática grado II.

Se observa el hígado de tamaño conservado con aumento difuso de su ecogenicidad en relación con esteatosis moderada, sin evidencia de lesiones focales.

No hay dilatación de la vía biliar intra o extra hepática.

Ausencia quirúrgica de vesícula biliar. Lecho vesicular sin evidencia de masas.

El bazo es de tamaño normal, conserva su ecogenicidad sin evidencia de lesiones focales

Páncreas de contornos lisos conserva su ecogenicidad, sin evidencia de lesiones focales

Retroperitoneo vascular y ganglionar sin lesiones evidentes.

Ambos riñones se observan de tamaño, forma y situación normal, sin alteración de la relación corticomedular ni de la ecogenicidad cortical.

No se observan masas sólidas, litiasis, ectasias pielocaliciales ni colecciones peri renales.

Vejiga vacía no valorable.

No se observa líquido libre ni colecciones intrabdominales.

IDX:

1. Esteatosis moderada.

Dr. Ulloa Chavarría. **Dra. Gabriela Vásquez Li**

Asistente Radiología e IM **Residente Radiología e IM**

Código 4201 **Código 10122**

Reporte de Ultrasonido
Cuello

Nombre: XVV
Cédula: 2
Referencia: EBAIS Rafael Estrada
Fecha: 18/03/17
Motivo de envío: patología tiroidea en estudio.

Con Transductor de alta frecuencia se explora la cara anterior del cuello.
Glándula tiroidea de forma y tamaño normal. Es de contornos regulares y de textura homogénea, sin evidencia de lesiones focales.
LTD mide: 45 × 18 × 20 mm, para un volumen de 8,13 cc.
LTI mide: 45 × 18 × 15 mm, para un volumen de 6,3 cc.
Istmo mide: 3,7 mm.
No se observan focalizaciones sólidas o quísticas.
Glándulas submandibulares y lóbulos superficiales de ambas parótidas sin alteraciones.
No hay adenopatías atípicas. Ni masas en las regiones cervicales.

Impresión:

1. Estudio sin hallazgos patológicos.

Dr. Ulloa Chavarría. **Dra. Gabriela Vásquez Li**
Asistente Radiología e IM **Residente Radiología e IM**
Código 4201 **Código 10122**

Reporte de Ultrasonido

Cuello

Nombre: VAA

Cédula: 205930975

Referencia: Cirugía

Fecha: 21/2/2017

Motivo de envío: nódulo tiroideo izquierdo con BAAF negativo. Ultrasonido control

Con Transductor de alta frecuencia se explora la cara anterior del cuello.

Glándula tiroidea de forma y tamaño normal. Es de contornos regulares y de textura homogénea.

LTD mide: 44x14x15 mm (LxAPxT) para un volumen de 4,9 cc.

LTI mide: 47x13x15 mm (LxAPxT) para un volumen de 4,7 cc.

Istmo: 2,8 mm.

Se observa en el lóbulo tiroideo izquierdo un nódulo hipoecoico, avascular bordes bien definidos, con una calcificación grosera en su interior de 3 mm. Dicho nódulo mide actualmente 8,6 × 8,4 mm.

Glándulas submandibulares y lóbulos superficiales de ambas parótidas sin alteraciones.

No hay adenopatías atípicas. Ni masas en las regiones cervicales.

Impresión:

1. Nódulo tiroideo izquierdo (TIRADS 2)

Dr. Ulloa Chavarría.
Asistente Radiología e IM
Código 4201

Dra. Gabriela Vásquez Li
Residente Radiología e IM
Código 10122

Reporte de Ultrasonido

Abdomen

Nombre: MAV

Cédula: 2

Referencia: cirugía

Fecha: 21/2/2017

Diagnóstico de envío: antecedente de gastrectomía por tumor carcinoide hace 12 años.

Se observa el hígado de tamaño y ecoestructura normal, de bordes lisos, sin evidencia de lesiones focales.

No hay dilatación de la vía biliar intra o extra hepática.

Vesícula biliar distendida, de paredes delgadas (miden 2,4 mm). Con múltiples litos en su interior de hasta 14 mm, las cuales se movilizan cambios deposición. No se observa líquido perivesicular en este momento.

El bazo es de tamaño normal, conserva su ecogenicidad sin evidencia de lesiones focales

Páncreas de contornos lisos conserva su ecogenicidad, sin evidencia de lesiones focales

Retroperitoneo vascular y ganglionar sin lesiones evidentes.

Ambos riñones se observan de tamaño, forma y situación normal, sin alteración de la relación corticomedular ni de la ecogenicidad cortical.

No se observan masas sólidas, litiasis, ectasias pielocaliciales ni colecciones peri renales.

Vejiga vacía no valorable.

No se observa líquido libre ni colecciones intrabdominales.

IDX:

1. Colelitiasis múltiple.

Dr. Ulloa Chavarría. **Dra. Gabriela Vásquez Li**

Asistente Radiología e IM **Residente Radiología e IM**

Código 4201 **Código 10122**

Reporte de Ultrasonido

Abdomen

Nombre: PAE. Cédula: 2. Referencia: EBAIS SANTIAGO, SR. Fecha: 21-02-2017

Diagnóstico de envío: Control por antecedente de Ca de mama.

Se observa el hígado levemente aumentado de tamaño, mide 164 mm de longitud en su lóbulo derecho, con aumento difuso de su ecogenicidad en relación con esteatosis moderada. En el segmento V, anterior a la vena porta, se observa una imagen hipoecoica con respecto al resto del parénquima hepático, de bordes geográficos, bien definidos, que mide 45x32mm, en relación con área respetada de esteatosis.

No hay dilatación de la vía biliar intra o extra hepática.

Vesícula biliar distendida, sin evidencia de engrosamiento parietal ni litiasis en su interior. No se observa líquido perivesicular en este momento.

El bazo es de tamaño normal, conserva su ecogenicidad sin evidencia de lesiones focales

Páncreas de contornos lisos conserva su ecogenicidad, sin evidencia de lesiones focales

Retroperitoneo vascular y ganglionar sin lesiones evidentes.

Ambos riñones se observan de tamaño, forma y situación normal, sin alteración de la relación corticomedular ni de la ecogenicidad cortical.

No se observan masas sólidas, litiasis, ectasias pielocaliciales ni colecciones peri renales.

Vejiga vacía no valorable.

No se observa líquido libre ni colecciones intrabdominales.

IDX:

1. Esteatosis hepática moderada.

2. Hepatomegalia leve.

Dr. Ulloa Chavarría. **Dra. Gabriela Vásquez Li**

Asistente Radiología e IM **Residente Radiología e IM**

Código 4201 **Código 10122**

Reporte de Ultrasonido

Vías Urinarias

Nombre: ZCV

Cédula: 2

Referencia: Urología

Realizado: 21/2/2017

Diagnóstico de envío: antecedente de litiasis renal izquierda. Descartar uropatía obstructiva

Ambos riñones se observan de tamaño, forma y situación normal, sin alteración de la relación corticomedular.
RD mide: 102 × 47 mm, con grosor parenquimatoso de 18 mm.
RI mide: 107 × 55 mm, con grosor parenquimatoso de 12 mm.

No se observan masas sólidas, quistes, litiasis, ectasias pielocaliciales ni colecciones peri renales.

Vejiga distendida, de paredes delgadas, sin vegetaciones ni engrosamientos focales, de contenido anecoico. Ambos jets ureterales presentes. Volumen inicial 270 cc. Residuo post micción de 69 cc (25%).

No se observa líquido libre ni colecciones abdominales

Impresión Diagnóstica:

1. Residuo post micción de 25%.
2. Sin datos de uropatía obstructiva al presente control.

Dr. Ulloa Chavarría. **Dra. Gabriela Vásquez Li**
Asistente Radiología e IM **Residente Radiología e IM**
Código 4201 **Código 10122**

Reporte de Ultrasonido

Vías Urinarias

Nombre: VCM

Cédula: 2

Referencia: Urología

Realizado: 21/2/2017

Diagnóstico de envío: Control por prostatismo.

Ambos riñones se observan de tamaño, forma y situación normal, sin alteración de la relación corticomedular.

RD mide: 115 × 40 mm, con grosor parenquimatoso de 15 mm.

RI mide: 105 × 55 mm, con grosor parenquimatoso de 21 mm.

No se observan masas sólidas, quistes, litiasis, ectasias pielocaliciales ni colecciones peri renales, al presente control.

Vejiga distendida, de paredes delgadas, sin vegetaciones ni engrosamientos focales, de contenido anecoico. Volumen inicial 398 cc. Residuo postmicción de 107 cc (27%).

Próstata homogénea, de tamaño conservado, con un volumen de 20 cc.

No se observa líquido libre ni colecciones abdominales

Impresión Diagnóstica:

1. Residuo post micción significativo (27%).

Dr. Ulloa Chavarría.
Asistente Radiología e IM
Código 4201

Dra. Gabriela Vásquez Li
Residente Radiología e IM
Código 10122

Reporte de Ultrasonido

Vías Urinarias

Nombre: EFH

Cédula: 2

Referencia: Neonatología, Hospital México.

Realizado: 21/2/2017

Diagnóstico de envío: paciente masculino de 11 días, con apéndices preauriculares.

Ambos riñones se observan de tamaño, forma y situación normal para la edad, sin alteración de la relación corticomedular.

RD mide: 51 × 30 mm

RI mide: 49 × 22mm.

No se observan masas sólidas, quistes, litiasis, ectasias pielocaliciales ni colecciones peri renales.

Vejiga poco distendida, con contenido anecoico. Presenta un volumen de 14cc al momento del estudio.

No se observa líquido libre ni colecciones abdominales

Impresión Diagnóstica:

1. Estudio sin hallazgos patológicos.

Dr. Ulloa Chavarría.
Asistente Radiología e IM
Código 4201

Dra. Gabriela Vásquez Li
Residente Radiología e IM
Código 10122

Reporte de Ultrasonido

Abdomen

Nombre: YGR. Cédula: 1. Referencia: EBAIS La Granja. Fecha: 21-02-2017

Diagnóstico de envío: colelitiasis.

Se observa el hígado de tamaño y ecoestructura normal, de bordes lisos, sin evidencia de lesiones focales.

No hay dilatación de la vía biliar intra o extra hepática.

Vesícula biliar distendida, sin evidencia de engrosamiento parietal. Se observan múltiples litos en su interior que se movilizan con los cambios de posición, los de mayor tamaño de 15 mm y 11 mm. No se observa líquido perivesicular en este momento.

El bazo es de tamaño normal, conserva su ecogenicidad sin evidencia de lesiones focales

Páncreas de contornos lisos conserva su ecogenicidad, sin evidencia de lesiones focales

Retroperitoneo vascular y ganglionar sin lesiones evidentes.

Ambos riñones se observan de tamaño, forma y situación normal, sin alteración de la relación corticomedular ni de la ecogenicidad cortical.

No se observan masas sólidas, litiasis, ectasias pielocaliciales ni colecciones peri renales.

Vejiga vacía no valorable.

No se observa líquido libre ni colecciones intrabdominales.

IDX:

1. Colelitiasis múltiple

Dr. Ulloa Chavarría. **Dra. Gabriela Vásquez Li**

Asistente Radiología e IM **Residente Radiología e IM**

Código 4201 **Código 10122**

Reporte de Ultrasonido

Vías Urinarias

Nombre: DGH

Cédula: 5

Referencia: Medicina familiar, HCLVV

Realizado: 21/2/2017

Diagnóstico de envío: prostatismo

Ambos riñones se observan de tamaño, forma y situación normal, sin alteración de la relación corticomedular.

RD mide: 111 × 50 mm, con grosor parenquimatoso de 12 mm.

RI mide: 106 × 50 y 2 mm, con grosor parenquimatoso de 17 mm.

No se observan masas sólidas, quistes, litiasis, ectasias pielocaliciales ni colecciones peri renales.

Vejiga distendida con contenido anecoico. Sus paredes se observan discretamente trabeculadas, en relación con vejiga de esfuerzo. Presenta residuo postmicción significativo de 254 cc.

Próstata homogénea, aumentada de tamaño, con un volumen de 118 cc.

No se observa líquido libre ni colecciones abdominales

Impresión Diagnóstica:

1. Crecimiento prostático (118 cc).
2. Hallazgos en relación con cambios por vejiga de esfuerzo.
3. Residuo post micción significativo.

Dr. Ulloa Chavarría.
Asistente Radiología e IM
Código 4201

Dra. Gabriela Vásquez Li
Residente Radiología e IM
Código 10122

Reporte de Ultrasonido

Cuello

Nombre: MHC

Cédula: 2

Referencia: Cirugía

Fecha: 21/2/2017

Motivo de envío: en control por BMN.

Con Transductor de alta frecuencia se explora la cara anterior del cuello.

Glándula tiroidea de forma y tamaño normal. Es de contornos regulares y de textura homogénea.

LTD mide: 40 y 3 × 15 × 16 mm (Lx AP x trans), para un volumen de 5,1 cc.

LTI mide: 40 y 2 × 13 × 15 mm (Lx AP x trans) Como para un volumen de 4,4 cc.

Se observan múltiples quistes coloides en ambos lóbulos tiroideos el de mayor tamaño derecha de 2,7 mm Y el de mayor tamaño izquierdo de 3 mm.

Se observa en el lóbulo tiroideo derecho un nódulo redondeado, de bordes bien definidos, con degeneración quística, avascular, en relación con nódulo espongiforme el cual mide 9,1 × 9,5 mm.

Glándulas submandibulares y lóbulos superficiales de ambas parótidas sin alteraciones.

No hay adenopatías atípicas. Ni masas en las regiones cervicales.

Impresión:

1. TIRADS 2:
    a. Nódulo espongiforme el lóbulo tiroideo derecho.
    b. Quistes coloides bilaterales.

Dr. Ulloa Chavarría. **Dra. Gabriela Vásquez Li**

Asistente Radiología e IM **Residente Radiología e IM**

Código 4201 **Código 10122**

Reporte de Ultrasonido

Cuello

Nombre: CMH

Cédula: 2

Referencia: ORL

Fecha: 21/2/2017

Motivo de envío: adenopatías cervicales control.

Con Transductor de alta frecuencia se explora la cara anterior del cuello.

Glándula tiroidea de aspecto sonográfico conservado, sin cambios significativos respecto al estudio previo.

LTD mide: 16 × 19 mm (AP x Trans)

LTI mide: 17 × 18 mm (AP x trans).

Istmo: 3,5 milímetros

No se observan focalizaciones sólidas o quísticas.

Glándulas submandibulares y lóbulos superficiales de ambas parótidas sin alteraciones.

No se observan masas en las regiones cervicales.

Respecto a las adenopatías descritas en el estudio previo (del 13/1/2017) a nivel de la cadena yugular izquierda y el nivel V superior izquierdo, se observa franca disminución de su tamaño midiendo las mayores 14 × 5 mm en la cadena yugular izquierda y 15 × 5 mm en el nivel V izquierda. Todas las adenopatías visualizadas conservan su hilio graso central. No se documentan adenopatías atípicas en el presente control.

Impresión:

1. Disminución de las adenopatías cervicales visualizadas en estudio previo.
2. Sin evidencia de masas cervicales o adenopatías atípicas.

Dr. Ulloa Chavarría. **Dra. Gabriela Vásquez Li**

Asistente Radiología e IM **Residente Radiología e IM**

Código 4201 **Código 10122**

Reporte de Ultrasonido
Vías Urinarias

Nombre: **MRG**
Cédula: **2**
Referencia: **Urología**
Realizado: **21/2/2017**
Diagnóstico de envío: **Control por prostatismo**

Ambos riñones se observan de tamaño, forma y situación normal, sin alteración de la relación corticomedular.
RD mide: 108 × 48 mm, con grosor parenquimatoso de 14 mm.
RI mide: 103 × 54 mm, con grosor parenquimatoso de 12 mm.
No se observan masas sólidas, quistes, litiasis, ectasias pielocaliciales ni colecciones peri renales.
Vejiga distendida, de paredes delgadas, lisas, sin engrosamientos focales, con contenido anecoico. Volumen inicial 240 cc. Residuo postmicción de 89 cc (36%).
Próstata homogénea, de tamaño conservado, con un volumen de 18 cc.
No se observa líquido libre ni colecciones abdominales

Impresión Diagnóstica:
1. Residuo post micción significativo (36%).

Dr. Ulloa Chavarría. **Dra. Gabriela Vásquez Li**
Asistente Radiología e IM **Residente Radiología e IM**
Código 4201 **Código 10122**

Reporte de Ultrasonido
Cuello

Nombre: AMVL
Cédula: 2
Referencia: ORL
Fecha: 21/2/2017
Motivo de envío: antecedente de BMN??

Con Transductor de alta frecuencia se explora la cara anterior del cuello.

Glándula tiroidea de forma y tamaño normal. Es de contornos regulares y de textura homogénea, sin evidencia de lesiones focales.
LTD mide: 45 × 17 × 13 mm (LxAPxT), para un volumen de 5,4 cc.
LTI mide: 30 y 1 × 13 × 15 mm (LxAPxT), para un volumen 3,1 cc.
Istmo: 2,9 mm
No se observan focalizaciones sólidas o quísticas.
Glándulas submandibulares y lóbulos superficiales de ambas parótidas sin alteraciones.
No hay adenopatías atípicas, ni masas en las regiones cervicales al presente control.

Impresión:

1. Estudio sin hallazgos patológicos.

Dr. Ulloa Chavarría. **Dra. Gabriela Vásquez Li**
Asistente Radiología e IM **Residente Radiología e IM**
Código 4201 **Código 10122**

Reporte de Ultrasonido

Abdomen

Nombre: JVM

Cédula: 2

Referencia: Vascular periférico.

Fecha: 21-02-2017

Diagnóstico de envío: Antecedente de TVP en MII. A descartar síndrome paraneoplásico.

Se observa el hígado de tamaño y ecoestructura normal, de bordes lisos, sin evidencia de lesiones focales.

No hay dilatación de la vía biliar intra o extra hepática.
Vesícula biliar distendida, sin evidencia de engrosamiento parietal ni litiasis en su interior. No se observa líquido perivesicular en este momento.

El bazo es de tamaño normal, conserva su ecogenicidad sin evidencia de lesiones focales
Páncreas de contornos lisos conserva su ecogenicidad, sin evidencia de lesiones focales
Retroperitoneo vascular y ganglionar sin lesiones evidentes.

El riñón izquierdo mide 95x51 mm con grosor parenquimatoso de 17 mm, presenta forma y situación normal, sin alteración de la relación corticomedular ni de la ecogenicidad cortical.
El riñón derecho se observa disminuido de tamaño, mide 82x34 mm, de aspecto ecogénico y lobulado, con pérdida de la diferenciación corticomedular en relación con cambios por nefropatía crónica a correlacionar con PFR. Asocia en su polo superior dos quistes simples, el de mayor tamaño de 16x15 mm.
No se observan masas sólidas, litiasis, ectasias pielocaliciales ni colecciones peri renales.

Vejiga poco distendida, con contenido anecoico.

Se observa útero en anteversión aumentado de tamaño el cual mide 103x57x72 mm. Se documenta con al menos un mioma intramural, ubicado en la región fúndico-corporal anterior, el cual mide 59x57 mm y desplaza la línea endometrial. Endometrio ecogénico, regular de 10 mm.

No se visualizan ovarios en el presente estudio.

No se observa líquido libre ni colecciones intrabdominales.

IDX:

1. **Cambios por nefropatía crónica en riñón derecho, a correlacionar con PFR.**
2. **Quistes simples corticales renales derechos (BOSNIAK I)**
3. **Mioma intramural, fúndico-corporal anterior.**

Dr. Ulloa Chavarría.
Asistente Radiología e IM
Código 4201

Dra. Gabriela Vásquez Li
Residente Radiología e IM
Código 10122

Reporte de Ultrasonido
Vías Urinarias

Nombre: GVM
Cédula: 2
Referencia: Urología
Realizado: 21/2/2017
Diagnóstico de envío: en control por prostatismo

Ambos riñones se observan de tamaño, forma y situación normal, sin alteración de la relación corticomedular.
RD mide: 94 × 48 mm, con grosor parenquimatoso de 16 mm
RI mide: 104 × 52 mm, con grosor parenquimatoso de 17 mm.
No se observan masas sólidas, quistes, litiasis, ectasias pielocaliciales ni colecciones peri renales.
Vejiga distendida, de paredes delgadas, sin vegetaciones ni engrosamientos focales, de contenido anecoico. Volumen inicial 412 cc. Residuo postmicción no significativo de 58 cc.
Próstata homogénea, levemente aumentada de tamaño para la edad, con un volumen de 34 cc.
No se observa líquido libre ni colecciones abdominales

Impresión Diagnóstica:

1. Leve crecimiento prostático (34 cc).

Dr. Ulloa Chavarría. **Dra. Gabriela Vásquez Li**
Asistente Radiología e IM **Residente Radiología e IM**
Código 4201 **Código 10122**

Reporte de Ultrasonido
Vías Urinarias

Nombre: EVP
Cédula: 2
Referencia: Fisiatría
Realizado: 21/2/2017
Diagnóstico de envío: dos meses de dolor en flanco izquierdo que irradia a nivel inguinal. Dolor abdomino-pélvico en estudio.

Ambos riñones se observan de tamaño, forma y situación normal, sin alteración de la relación corticomedular.
RD mide: 97 × 45 mm, con grosor parenquimatoso de 17 mm.
RI mide: 100 × 50 mm, con grosor parenquimatoso de 13 mm.
No se observan masas sólidas, quistes, litiasis, ectasias pielocaliciales ni colecciones peri renales.
Vejiga distendida, de paredes delgadas, sin vegetaciones ni engrosamientos focales, de contenido anecoico. Volumen inicial 160cc. Residuo postmicción de 68 cc (42%).
No se observa líquido libre ni colecciones abdominales

Impresión Diagnóstica:

1. Residuo post micción de 42%.
2. Resto del estudio sin hallazgos patológicos.

Dr. Ulloa Chavarría.
Asistente Radiología e IM
Código 4201

Dra. Gabriela Vásquez Li
Residente Radiología e IM
Código 10122

Reporte de Ultrasonido
Cuello

Nombre: MAK
Cédula: 7
Referencia: Cirugía
Fecha: 21/04/17.
Motivo de envío: Antecedente de hemitiroidectomía derecho. Control por bocio izquierdo, a descartar crecimiento.

Con Transductor de alta frecuencia se explora la cara anterior del cuello.
Ausencia quirúrgica de lóbulo tiroideo derecho, lecho sin evidencia de masas sólidas ni quísticas.
El lóbulo tiroideo izquierdo mide 28x21x21 mm (LxAPxT) para un volumen de 6,2 cc; se encuentra aumentado de tamaño a expensas de un nódulo sólido, redondeado, de aspecto heterogéneo, con bordes bien definidos el cual mide 25x18x19 mm, a correlacionar con histología.
Glándulas submandibulares y lóbulos superficiales de ambas parótidas sin alteraciones.
No hay adenopatías atípicas. Ni masas en las regiones cervicales.

Impresión:

1. TIRADS 3:
    a. Nódulo sólido en lóbulo tiroideo izquierdo, a correlacionar con histología.
2. Bocio izquierdo.

Dr. Ulloa Chavarría. **Dra. Gabriela Vásquez Li**
Asistente Radiología e IM **Residente Radiología e IM**
Código 4201 **Código 10122**

Reporte de Ultrasonido

Vías Urinarias

Nombre: EBM

Cédula: 2

Referencia: Urología

Realizado: 21/04/17

Diagnóstico de envío: prostatismo.

Ambos riñones se observan de tamaño, forma y situación normal, sin alteración de la relación corticomedular.

RD mide: 106x45 mm, con grosor cortical de 13 mm.

RI mide: 103x56 mm, con grosor cortical de 16 mm.

No se observan masas sólidas, quistes, litiasis, ectasias pielocaliciales ni colecciones peri renales.

Vejiga distendida, de paredes delgadas, sin vegetaciones ni engrosamientos focales, de contenido anecoico. Volumen inicial 249 cc. Sin residuo postmicción.

Próstata heterogénea, aumentada de tamaño con proyección intravesical, con un volumen de 68 cc.

No se observa líquido libre ni colecciones abdominales

Impresión Diagnóstica:

1. Crecimiento prostático con proyección intravesical.

Dr. Ulloa Chavarría.
Asistente Radiología e IM
Código 4201

Dra. Gabriela Vásquez Li
Residente Radiología e IM
Código 10122

Reporte de Ultrasonido

Cuello

Nombre: ECP

Cédula: 6

Referencia: Cirugía

Fecha: 21/04/17

Motivo de envío: hipotiroidismo.

Con Transductor de alta frecuencia se explora la cara anterior del cuello.

Glándula tiroidea de forma y tamaño normal. Es de contornos regulares y de textura homogénea, sin evidencia de lesiones focales.

LTD mide: 38x14x13 mm, para un volumen de 3,5 cc.

LTI mide: 32x13x14 mm, para un volumen de 2,9 cc.

Istmo mide: 1,8 mm.

No se observan focalizaciones sólidas o quísticas.

Glándulas submandibulares y lóbulos superficiales de ambas parótidas sin alteraciones.

No hay adenopatías atípicas. Ni masas en las regiones cervicales.

Incidentalmente se observan placas de ateroma calcificadas, tipo 5, en la arteria carótida común y carótida interna izquierda.

Impresión:

1. Placas de ateroma calcificadas en arterias carótida común y carótida interna izquierda.

Dr. Ulloa Chavarría.
Asistente Radiología e IM
Código 4201

Dra. Gabriela Vásquez Li
Residente Radiología e IM
Código 10122

Reporte de Ultrasonido

Cuello

Nombre: MEGC

Cédula: 2

Referencia: Medicina interna.

Fecha: 21/04/17

Motivo de envío: Antecedente de hemitiroidectomía, actualmente con masa en el cuello

Con Transductor de alta frecuencia se explora la cara anterior del cuello.

Ausencia quirúrgica del lóbulo tiroideo derecho, en el lecho tiroideo no se observan masas sólidas ni quísticas.

El lóbulo tiroideo izquierdo se observa de tamaño limítrofe mide 44x19x18 mm (LxAPxT) para un volumen de 8 cc, con parénquima homogéneo y bordes lisos; observando en su interior un nódulo con degeneración quística, redondeado, avascular, de bordes bien definidos que mide 9,4x7,2x5,7 mm.

Remanente del istmo mide 3,5 mm.

Glándulas submandibulares y lóbulos superficiales de ambas parótidas sin alteraciones.

No hay adenopatías atípicas. Ni masas en las regiones cervicales.

Impresión:

1. TIRADS 2:
    a. Nódulo en LTI con degeneración quística.

Dr. Ulloa Chavarría.
Asistente Radiología e IM
Código 4201

Dra. Gabriela Vásquez Li
Residente Radiología e IM
Código 10122

Reporte de Ultrasonido

Vías Urinarias

Nombre: MRM

Cédula: 2

Referencia: Urología

Realizado: 21/04/17

Diagnóstico de envío: Prostatismo.

Ambos riñones se observan de tamaño, forma y situación normal, sin alteración de la relación corticomedular.

RD mide: 86x45 mm, con grosor cortical de 12 mm.

RI mide: 93x48 mm, con grosor cortical de 11 mm.

No se observan masas sólidas, quistes, litiasis, ectasias pielocaliciales ni colecciones peri renales.

Vejiga distendida, sin vegetaciones ni engrosamientos focales, de contenido anecoico. Llama la atención que sus paredes se observan discretamente trabeculadas, hallazgo que podría estar en relación con vejiga de esfuerzo. Volumen inicial 330cc. Residuo postmicción: 64 cc (19%).

Próstata heterogénea, aumentada de tamaño, con un volumen de 73 cc.

No se observa líquido libre ni colecciones abdominales

Impresión Diagnóstica:

1. **Crecimiento prostático.**
2. **Hallazgos que sugieren cambios por vejiga de esfuerzo.**

Dr. Ulloa Chavarría.
Asistente Radiología e IM
Código 4201

Dra. Gabriela Vásquez Li
Residente Radiología e IM
Código 10122

Reporte de Ultrasonido

Vías Urinarias

Nombre: OTP

Cédula: 9

Referencia: Urología

Realizado: 21/04/17

Diagnóstico de envío: Prostatismo severo.

Ambos riñones se observan de tamaño, forma y situación normal, sin alteración de la relación corticomedular.

RD mide: 118x48 mm.

RI mide: 109x53 mm.

En el polo superior del riñón izquierdo se observa un quiste simple de 26x22 mm.

No se observan masas sólidas, litiasis, ectasias pielocaliciales ni colecciones peri renales.

Vejiga distendida, con paredes lisas y contenido anecoico. Volumen de 337 cc al momento del estudio. Residuo postmicción no valorable por presencia de sonda Foley.

Próstata de limitada valoración debido a la presencia de sonda Foley en el interior de la vejiga, bajo esta condición la misma se observa heterogénea y aumentada de tamaño con un volumen de 99 cc.

No se observa líquido libre ni colecciones abdominales

Impresión Diagnóstica:

1. Crecimiento prostático.
2. Quiste simple renal izquierdo, Bosniak I.

Dr. Ulloa Chavarría. **Dra. Gabriela Vásquez Li**

Asistente Radiología e IM **Residente Radiología e IM**

Código 4201 **Código 10122**

Reporte de Ultrasonido

Abdomen

Nombre : MEGC

Cédula: 2

Referencia: Medicina interna

Fecha: 21/04/17

Diagnóstico de envío: Antecedente de colecistectomía. Dolor abdominal en estudio.

Hígado aumentado de tamaño mide 171 mm de longitud en su lóbulo derecho, con aumento difuso de su ecogenicidad en relación con esteatosis moderada, sin evidencia de lesiones focales.

No hay dilatación de la vía biliar intra o extra hepática.

Ausencia quirúrgica de vesícula biliar, lecho vesicular sin evidencia de masas.

El bazo es de tamaño normal, conserva su ecogenicidad sin evidencia de lesiones focales

Páncreas de contornos lisos conserva su ecogenicidad, sin evidencia de lesiones focales

Retroperitoneo vascular y ganglionar sin lesiones evidentes.

Ambos riñones se observan de tamaño, forma y situación normal, sin alteración de la relación corticomedular ni de la ecogenicidad cortical.

No se observan masas sólidas, litiasis, ectasias pielocaliciales ni colecciones peri renales.

Vejiga vacía no valorable.

No se observa líquido libre ni colecciones intrabdominales.

IDX:

1. Hepatomegalia + Esteatosis moderada.

Dr. Ulloa Chavarría. **Dra. Gabriela Vásquez Li**

Asistente Radiología e IM **Residente Radiología e IM**

Código 4201 **Código 10122**

Reporte de Ultrasonido

Abdomen

Nombre: BZD. Cédula: 6. Referencia: Oncología. Fecha: 21/04/17

Diagnóstico de envío: Sarcoma de Kaposi, a descartar metástasis.

Hígado de aumentado de tamaño, mide 191 mm de longitud en su lóbulo derecho, con aumento difuso de su ecogenicidad en relación con esteatosis moderada; sin evidencia de lesiones focales.

No hay dilatación de la vía biliar intra o extra hepática. Vesícula biliar distendida, sin evidencia de engrosamiento parietal ni litiasis en su interior. Se documenta escaso barro biliar en su interior. No se observa líquido perivesicular en este momento.

El bazo es de tamaño normal, conserva su ecogenicidad sin evidencia de lesiones focales. Páncreas no valorable por interposición de gas intestinal.

Retroperitoneo vascular y ganglionar sin lesiones evidentes.

Ambos riñones se observan con contornos lobulados y aumento de la ecogenicidad de su corteza en relación con cambios por nefropatía crónica.

No se observan masas sólidas, litiasis, ectasias pielocaliciales ni colecciones peri renales.

Vejiga vacía no valorable.

No se observa líquido libre ni colecciones intrabdominales.

IDX:

1. **Hallazgos sonográficos en relación con cambios por nefropatía crónica a correlacionar con PFH.**
2. **Esteatosis moderada + Hepatomegalia.**
3. **Barro biliar.**

Dr. Ulloa Chavarría. **Dra. Gabriela Vásquez Li**

Asistente Radiología e IM **Residente Radiología e IM**

Código 4201 **Código 10122**

Reporte de Ultrasonido

Abdomen

Nombre: EZV. Cédula: 2. Referencia: Cirugía Fecha: 21/04/17

Diagnóstico de envío: Control por Ca de recto operado.

Se observa el hígado de tamaño y ecoestructura normal, de bordes lisos, sin evidencia de lesiones focales.

No hay dilatación de la vía biliar intra o extra hepática.

Vesícula biliar distendida, sin evidencia de engrosamiento parietal ni litiasis en su interior. No se observa líquido perivesicular en este momento.

El bazo es de tamaño normal, conserva su ecogenicidad sin evidencia de lesiones focales

Páncreas de contornos lisos conserva su ecogenicidad, sin evidencia de lesiones focales

Retroperitoneo vascular y ganglionar sin lesiones evidentes.

Ambos riñones se observan de tamaño, forma y situación normal, sin alteración de la relación corticomedular ni de la ecogenicidad cortical.

No se observan masas sólidas, litiasis, ectasias pielocaliciales ni colecciones peri renales.

Vejiga vacía no valorable.

No se observa líquido libre ni colecciones intrabdominales.

IDX:

Estudio sin hallazgos patológicos.

Dr. Ulloa Chavarría. **Dra. Gabriela Vásquez Li**

Asistente Radiología e IM **Residente Radiología e IM**

Código 4201 **Código 10122**

Reporte de Ultrasonido

Cuello

Nombre: MVAB

Cédula: 4

Referencia: Medicina interna.

Fecha: 22 de abril 2017

Motivo de envío nódulo tiroideo

Con Transductor de alta frecuencia se explora la cara anterior del cuello.

Glándula tiroidea de forma y tamaño normal. Es de contornos regulares y de textura homogénea.

LTD mide: 37 x 15 x18 mm para un volumen de 5,5 cc

LTI mide: 38 x 18 x 19 mm para un volumen de 6,7 cc

Istmo mide: 2,6 mm.

Se observa en el lóbulo tiroideo izquierdo un quiste coloide de 5 mm, además se documentan múltiples nódulos mixtos, de predominio quístico, avasculares, de bordes bien definidos, que miden 16 x 16 mm, 3x3 mm, 4 x4 mm también ubicados en el lóbulo tiroideo izquierdo.

Glándulas submandibulares y lóbulos superficiales de ambas parótidas sin alteraciones.

No hay adenopatías atípicas. Ni masas en las regiones cervicales.

Impresión:

1. TIRADS 2:
    a. Quiste coloide en LTI.
    b. Nódulos de predominio quístico en LTI.
    c.

Dr. Ulloa Chavarría. **Dra. Gabriela Vásquez Li**

Asistente Radiología e IM **Residente Radiología e IM**

Código 4201 **Código 10122**

Reporte de Ultrasonido

Abdomen

Nombre: CAB

Cédula: 2

Referencia: ginecoobstetricia

Fecha: 22/04/17

Diagnóstico de envío: <masa palpable en hipocondrio derecho.

Se observa el hígado de tamaño y ecoestructura normal, de bordes lisos, sin evidencia de lesiones focales.

No hay dilatación de la vía biliar intra o extra hepática.

Vesícula biliar distendida, sin evidencia de engrosamiento parietal ni litiasis en su interior. No se observa líquido perivesicular en este momento.

El bazo es de tamaño normal, conserva su ecogenicidad sin evidencia de lesiones focales

Páncreas de contornos lisos conserva su ecogenicidad, sin evidencia de lesiones focales

Retroperitoneo vascular y ganglionar sin lesiones evidentes.

Ambos riñones se observan de tamaño, forma y situación normal, sin alteración de la relación corticomedular ni de la ecogenicidad cortical.

No se observan masas sólidas, litiasis, ectasias pielocaliciales ni colecciones peri renales.

Vejiga vacía no valorable.

No se observa líquido libre ni colecciones intrabdominales.

IDX:

1. Sin evidencia de masas en hipocondrio derecho por este método diagnóstico.

2. Estudio sin hallazgos patológicos.

Dr. Ulloa Chavarría. **Dra. Gabriela Vásquez Li**

Asistente Radiología e IM **Residente Radiología e IM**

Código 4201 **Código 10122**

Reporte de Ultrasonido

Abdomen

Nombre: MAA. Cédula: 2. Referencia: AS de Palmares. Fecha: 22/04/ 2017

Diagnóstico de envío: antecedente de Cáncer Gástrico, a descartar metástasis

Se observa el hígado de tamaño conservado con aumento difuso de su ecogenicidad en relación con esteatosis de grado leve, no se observan focalizaciones sólidas ni quísticas.

No hay dilatación de la vía biliar intra o extra hepática.

Vesícula biliar distendida, sin evidencia de engrosamiento parietal ni litiasis, visualiza en su interior un pequeño pólipo sésil de 4 mm. No se observa líquido perivesicular en este momento.

El bazo es de tamaño normal, conserva su ecogenicidad sin evidencia de lesiones focales

Páncreas de contornos lisos conserva su ecogenicidad, sin evidencia de lesiones focales. Retroperitoneo vascular y ganglionar sin lesiones evidentes.

Ambos riñones se observan de tamaño, forma y situación normal, sin alteración de la relación corticomedular ni de la ecogenicidad cortical.

No se observan masas sólidas, litiasis, ectasias pielocaliciales ni colecciones peri renales.

Vejiga vacía no valorable.

No se observa líquido libre ni colecciones intrabdominales.

IDX:

1. Esteatosis hepática leve

2. Pólipo vesicular como descrito.

3. Sin evidencia de lesiones sugestivas de metástasis por este método.

Dr. Ulloa Chavarría. **Dra. Gabriela Vásquez Li**

Asistente Radiología e IM **Residente Radiología e IM**

Código 4201 **Código 10122**

Reporte de Ultrasonido

Abdomen

Nombre: MSCB

Cédula: 2

Referencia: EBAIS El Tejar

Fecha: 22 de abril 2017

Diagnóstico de envío: dolor abdominal

Se observa el hígado de tamaño y ecoestructura normal, de bordes lisos, sin evidencia de lesiones focales.

No hay dilatación de la vía biliar intra o extra hepática.

Ausencia quirúrgica de vesícula biliar.

El bazo es de tamaño normal, conserva su ecogenicidad sin evidencia de lesiones focales

Páncreas no valorable por interposición de gas.

Retroperitoneo vascular y ganglionar sin lesiones evidentes.

Ambos riñones se observan de tamaño, forma y situación normal, sin alteración de la relación corticomedular ni de la ecogenicidad cortical.

No se observan masas sólidas, litiasis, ectasias pielocaliciales ni colecciones peri renales.

Vejiga poco distendida, bajo esta condición se observa el útero en retroversión de 97 x 38 mm, documentando un mioma subseroso, corporal anterior de 30 x 30 mm. Endometrio ecogénico, regular de 10 mm. No se logran visualizar los ovarios en el presente estudio, sin embargo no se documentan masas pélvicas.

No se observa líquido libre ni colecciones intrabdominales.

IDX:

*** Mioma uterino subseroso, corporal anterior.**

Dr. Ulloa Chavarría.
Asistente Radiología e IM
Código 4201

Dra. Gabriela Vásquez Li
Residente Radiología e IM
Código 10122

Reporte de Ultrasonido
Vías Urinarias

Nombre: ICR
Cédula: 2
Referencia: Urología
Realizado: 22 de abril 2017
Diagnóstico de envío: Prostatismo

Ambos riñones se observan de tamaño, forma y situación normal, sin alteración de la relación corticomedular.
RD mide: 103 x 42 mm con un grosor cortical de 12 mm
RI mide: 96 x 49mm con grosor cortical de 13 mm.
No se observan masas sólidas, quistes, litiasis, ectasias pielocaliciales ni colecciones peri renales.
Vejiga distendida, de paredes delgadas, sin vegetaciones ni engrosamientos focales, de contenido anecoico. Volumen inicial 132 cc, sin residuo postmicción.
Próstata homogénea, de tamaño conservado con un volumen de 17 cc.
No se observa líquido libre ni colecciones abdominales
Próstata heterogénea de tamaño conservado con un volumen de 17 cc

Impresión Diagnóstica:

1. Estudio dentro de límites normales.

Dr. Ulloa Chavarría. **Dra. Gabriela Vásquez Li**
Asistente Radiología e IM **Residente Radiología e IM**
Código 4201 **Código 10122**

Reporte de Ultrasonido
Vías Urinarias

Nombre: DCL
Cédula: 2
Referencia: urología
Realizado: 22 de abril 2017
Diagnóstico de envío: infección urinaria recurrente

Ambos riñones se observan de tamaño, forma y situación normal, sin alteración de la relación corticomedular.
RD mide: 77 x 28, con un grosor cortical de 10 mm.
RI mide: 74 x 26 mm con grosor cortical de 11mm.
No se observan masas sólidas, quistes, litiasis, ectasias pielocaliciales ni colecciones peri renales.
Vejiga distendida, de paredes lisas, sin vegetaciones ni engrosamientos focales, con contenido anecoico y ecos finos en su interior sugestivos de sedimento urinario. Volumen inicial 145cc. Sin residuo postmicción.
No se observa líquido libre ni colecciones abdominales

Impresión Diagnóstica:

1. **Sin hallazgos patológicos**

Dr. Ulloa Chavarría. **Dra. Gabriela Vásquez Li**
Asistente Radiología e IM **Residente Radiología e IM**
Código 4201 **Código 10122**

Reporte de Ultrasonido

Cuello

Nombre: AFC

Cédula: 2

Referencia: EBAIS de Bolívar

Fecha: 22 de abril 2017

Motivo de envío: ilegible.

Con Transductor de alta frecuencia se explora la cara anterior del cuello.

Glándula tiroidea de forma y tamaño normal. Es de contornos regulares y de textura homogénea, sin evidencia de lesiones focales.

LTD mide: 37 x 15 x13 mm para un volumen de 3,6 cc

LTI mide: 38 x 13 x 13 para un volumen de 3,2 cc

El Istmo mide 2,1 mm

No se observan focalizaciones sólidas o quísticas.

Glándulas submandibulares y lóbulos superficiales de ambas parótidas sin alteraciones.

Se observan múltiples ganglios linfáticos que conservan su hilio graso, de aspecto reactivo, en el nivel III izquierdo, el de mayor tamaño de 9 x 4 mm.

Impresión Diagnóstica:

1. Múltiples ganglios linfáticos, de aspecto reactivo en el nivel III izquierdo.

Dr. Ulloa Chavarría.
Asistente Radiología e IM
Código 4201

Dra. Gabriela Vásquez Li
Residente Radiología e IM
Código 10122

Reporte de Ultrasonido

Abdomen

Nombre: MEGC

Cédula: 2

Referencia: gastroenterología

Fecha: 22 de abril del 2017

Diagnóstico de envío: observación por colelitiasis

Se observa el hígado de tamaño conservado con aumento difuso de su ecogenicidad dado por esteatosis de grado leves, no se observan masas sólidas ni quísticas.

No hay dilatación de la vía biliar intra o extra hepática.

Vesícula biliar distendida, sin evidencia de engrosamiento parietal ni litiasis en su interior. No se observa líquido perivesicular en este momento.

El bazo es de tamaño normal, conserva su ecogenicidad sin evidencia de lesiones focales

Páncreas de contornos lisos conserva su ecogenicidad, sin evidencia de lesiones focales

Retroperitoneo vascular y ganglionar sin lesiones evidentes.

Ambos riñones se observan de tamaño, forma y situación normal, sin alteración de la relación corticomedular ni de la ecogenicidad cortical.

No se observan masas sólidas, quistes, litiasis, ectasias pielocaliciales ni colecciones peri renales.

Vejiga vacía no valorable.

No se observa líquido libre ni colecciones intrabdominales.

IDX:

1. Esteatosis hepática leve

Dr. Ulloa Chavarría.
Asistente Radiología e IM
Código 4201

Dra. Gabriela Vásquez Li
Residente Radiología e IM
Código 10122

Reporte de Ultrasonido

Abdomen

Nombre: ZHJ. Cédula: 6. Referencia: Clínica de mama. Fecha: 22/07/17

Diagnóstico de envío: Ca de mama, control.

Hígado de tamaño conservado con aumento difuso de su ecogenicidad en relación con esteatosis leve. Se observa en el segmento IV b un quiste simple de 9 mm.

No hay dilatación de la vía biliar intra o extra hepática.

Vesícula biliar distendida, sin evidencia de engrosamiento parietal ni litiasis en su interior. No se observa líquido perivesicular en este momento.

El bazo es de tamaño normal, conserva su ecogenicidad sin evidencia de lesiones focales

Páncreas de contornos lisos conserva su ecogenicidad, sin evidencia de lesiones focales

Retroperitoneo vascular y ganglionar sin lesiones evidentes.

Ambos riñones se observan de tamaño, forma y situación normal, sin alteración de la relación corticomedular ni de la ecogenicidad cortical.

No se observan masas sólidas, litiasis, ectasias pielocaliciales ni colecciones peri renales.

Vejiga vacía no valorable.

No se observa líquido libre ni colecciones intrabdominales.

IDX:

1. Esteatosis leve
2. Quiste simple hepático en segmento IVb

Dr. Ulloa Chavarría. **Dra. Gabriela Vásquez Li**

Asistente Radiología e IM **Residente Radiología e IM**

Código 4201 **Código 10122**

Reporte de Ultrasonido
Vías Urinarias

Nombre: JAJZ
Cédula: 2
Referencia: Urología
Realizado: 22 de abril del 2017
Diagnóstico de envío: medir residuo pos micción

Ambos riñones se observan de tamaño, forma y situación normal, sin alteración de la relación corticomedular.

RI mide: 96 x 55 mm con un grosor cortical de 11 mm

RD mide: 92 x 47 mm con grosor cortical de 11 mm.

En la pelvis renal izquierda y hacia el grupo calicial superior ipsilateral se observan dos litos de 28 mm y 12 mm respectivamente.

No se observan masas sólidas, quistes, ectasias pielocaliciales ni colecciones peri renales.

Vejiga distendida, de paredes delgadas, de contenido anecoico. Las paredes se observan discretamente engrosadas de forma difusa y trabeculadas en relación con cambios por vejiga de esfuerzo. Volumen inicial 194 cc. Sin residuo postmicción.

Próstata heterogénea, aumentada de tamaño con proyección intravesical, con un volumen de 68 cc.

No se observa líquido libre ni colecciones abdominales

Impresión Diagnóstica:

1. **Nefrolitiasis izquierda no obstructiva.**
2. **Crecimiento prostático con proyección intravesical (68cc).**

Dr. Ulloa Chavarría. **Dra. Gabriela Vásquez Li**
Asistente Radiología e IM **Residente Radiología e IM**
Código 4201 **Código 10122**

Reporte de Ultrasonido

Abdomen

Nombre: JMC

Cédula: 1

Referencia: Urología

Fecha: 22 de abril 2017

Diagnóstico de envío: evaluar por metástasis de cáncer de próstata

Se valora hígado por vía intercostal el cual presenta tamaño y ecoestructura normal, bordes lisos, sin evidencia de lesiones focales.

No hay dilatación de la vía biliar intra o extra hepática.

Ausencia quirúrgica de vesícula biliar.

El bazo es de tamaño normal, conserva su ecogenicidad sin evidencia de lesiones focales

Páncreas no valorable por interposición de gas intestinal.

Retroperitoneo vascular y ganglionar sin lesiones evidentes.

El riñón izquierdo mide 90 x47 mm presenta aspecto ecogénico, contornos lobulados con pérdida de la diferenciación cortico medular y grosor cortical de 8 mm. El riñón derecho de aspecto ecogénico, atrófico mide 57 x 27 mm.

No se observan masas sólidas, litiasis, ectasias pielocaliciales ni colecciones peri renales.

Vejiga poco distendida.

Próstata heterogénea, aumentada de tamaño con un volumen de 107 cc.

No se observa líquido libre ni colecciones intrabdominales.

IDX:

1.Hallazgos sonográficos en relación con cambios por nefropatía crónica.

2.Crecimiento prostático.

Dr. Ulloa Chavarría. **Dra. Gabriela Vásquez Li**

Asistente Radiología e IM **Residente Radiología e IM**

Código 4201 **Código 10122**

Reporte de Ultrasonido

Abdomen

Nombre: YMA

Cédula: 2

Referencia: ginecobstetricia

Fecha: 22 de abril del 2017

Diagnóstico de envío: control por quiste hepático.

Se observa el hígado de tamaño y ecoestructura normal, de bordes lisos, se observa un quiste simple en el segmento V del hígado de 31 x 22 mm

No hay dilatación de la vía biliar intra o extra hepática.

Vesícula biliar ausencia quirúrgica.

El bazo es de tamaño normal, conserva su ecogenicidad sin evidencia de lesiones focales

Páncreas de contornos lisos conserva su ecogenicidad, sin evidencia de lesiones focales

Retroperitoneo vascular y ganglionar sin lesiones evidentes.

Ambos riñones se observan de tamaño, forma y situación normal, sin alteración de la relación corticomedular ni de la ecogenicidad cortical. Quiste simple en el polo superior del riñón izquierdo de 13 x 8 mm

No se observan masas sólidas, litiasis, ectasias pielocaliciales ni colecciones peri renales.

Vejiga vacía no valorable.

No se observa líquido libre ni colecciones intrabdominales.

IDX:

1. Quiste hepático simple en segmento V.

2. Quiste simple cortical renal izquierdo.

Dr. Ulloa Chavarría. **Dra. Gabriela Vásquez Li**

Asistente Radiología e IM **Residente Radiología e IM**

Código 4201 **Código 10122**

Reporte de Ultrasonido

Vías Urinarias

Nombre: EMC

Cédula: 5

Referencia: Área de salud la Piedra

Realizado: 22 de abril 2017

Diagnóstico de envío: prostatismo

Ambos riñones se observan de tamaño, forma y situación normal, sin alteración de la relación corticomedular.

RD mide: 91 x 37 mm, con un grosor cortical de 12 mm.

RI mide: 106 x 37 mm con un grosor cortical de 11 mm.

No se observan masas sólidas, quistes, litiasis, ectasias pielocaliciales ni colecciones peri renales.

Vejiga distendida, de paredes delgadas, sin vegetaciones ni engrosamientos focales, de contenido anecoico. Volumen inicial 131 cc. Residuo postmicción 82 cc (62%).

Próstata homogénea, levemente aumentada de tamaño, con un volumen de 31 cc.

No se observa líquido libre ni colecciones abdominales

Impresión Diagnóstica:

1. Crecimiento prostático leve.
2. Residuo post-micción significativo.

Dr. Ulloa Chavarría.
Asistente Radiología e IM
Código 4201

Dra. Gabriela Vásquez Li
Residente Radiología e IM
Código 10122

Reporte de Ultrasonido
Vías Urinarias

Nombre: SQA
Cédula: 2
Referencia: Ebais Carlo Magno Araya.
Realizado: 22 de abril 2017
Diagnóstico de envío: "vejiga hiperactiva"

Ambos riñones, se observan de tamaño, forma y situación normal, sin alteración de la relación corticomedular.
RD mide: 95 x 36 mm con un grosor de 13 mm
RI mide: 95 x 42 mm con grosor cortical de 15mm.
No se observan masas sólidas, quistes, litiasis, ectasias pielocaliciales ni colecciones peri renales.
Vejiga distendida, de paredes lisas, sin vegetaciones ni engrosamientos focales, con contenido anecoico y ecos finos en su interior sugestivos de sedimento urinario. Volumen inicial 344 cc. Con residuo postmicción de 45 cc.

No se observa líquido libre ni colecciones abdominales

Impresión Diagnóstica:

1. **Estudio sin hallazgos patológicos.**

Dr. Ulloa Chavarría. **Dra. Gabriela Vásquez Li**
Asistente Radiología e IM **Residente Radiología e IM**
Código 4201 **Código 10122**

Reporte de Ultrasonido

Abdomen

Nombre: MRR

Cédula: 2

Referencia: EBAIS de Zaragoza

Fecha: 22/abril/17

Diagnóstico de envío: descartar colelitiasis

El hígado de tamaño conservado con aumento difuso de su ecogenicidad dado por esteatosis moderada; sin evidencia de lesiones focales.

No hay dilatación de la vía biliar intra o extra hepática.

Vesícula biliar distendida, sin evidencia de engrosamiento parietal ni litiasis en su interior. No se observa líquido perivesicular en este momento.

El bazo es de tamaño normal, conserva su ecogenicidad sin evidencia de lesiones focales

Páncreas no valorable por interposición de gas intestinal.

Retroperitoneo vascular y ganglionar sin lesiones evidentes.

Ambos riñones se observan de tamaño, forma y situación normal, sin alteración de la relación corticomedular ni de la ecogenicidad cortical.

No se observan masas sólidas, litiasis, ectasias pielocaliciales ni colecciones peri renales.

Vejiga vacía no valorable.

No se observa líquido libre ni colecciones intrabdominales.

IDX:

1. Esteatosis moderada.

Dr. Ulloa Chavarría.
Asistente Radiología e IM
Código 4201

Dra. Gabriela Vásquez Li
Residente Radiología e IM
Código 10122

Reporte de Ultrasonido
Vías Urinarias

Nombre: CRN
Cédula: 2
Referencia: Emergencias.
Realizado: 22 de abril 2017
Diagnóstico de envío: infección de vías urinarias

Ambos riñones se observan de tamaño, forma y situación normal, sin alteración de la relación corticomedular.
RD mide: 105 x 43 mm con un grosor cortical de 11 mm
RI mide: 101 x 53 mm con grosor cortical de 13 mm.
No se observan masas sólidas, quistes, litiasis, ectasias pielocaliciales ni colecciones peri renales.
Vejiga distendida, de paredes delgadas, sin vegetaciones ni engrosamientos focales, de contenido anecoico. Volumen inicial 165 cc. Sin residuo postmicción.
Próstata homogénea, de tamaño conservado, con un volumen de 13 cc.
No se observa líquido libre ni colecciones abdominales

Impresión Diagnóstica:

1. Estudio dentro de límites normales.

Dr. Ulloa Chavarría. **Dra. Gabriela Vásquez Li**
Asistente Radiología e IM **Residente Radiología e IM**
Código 4201 **Código 10122**

Reporte de Ultrasonido
Cuello

Nombre SSO
Cédula: 6
Referencia: Cirugía
Fecha: 22/04/17
Motivo de envío: BMN

Con Transductor de alta frecuencia se explora la cara anterior del cuello.
Glándula tiroidea de forma y tamaño normal. Es de contornos regulares y de textura homogénea.
LTD mide: 41 × 18 × 17 mm, para un volumen de 6,6 cc.
LTI de tamaño limítrofe mide: 39 × 20 × 20 mm, para un volumen de 8 cc.
Istmo mide 4,2 mm:
Se observa en la región posterior del tercio medio del LTI un nódulo isoecoico, sólido, vascularizado, redondeado, de bordes bien definidos que mide 14x12 mm, a correlacionar con histología.
Glándulas submandibulares y lóbulos superficiales de ambas parótidas sin alteraciones.
No hay adenopatías atípicas. Ni masas en las regiones cervicales.

Impresión:

1. Nódulo en lóbulo tiroideo izquierdo, a correlacionar con histología según criterio del médico tratante.

Dr. Ulloa Chavarría. **Dra. Gabriela Vásquez Li**
Asistente Radiología e IM **Residente Radiología e IM**
Código 4201 **Código 10122**

Reporte de Ultrasonido

Vías Urinarias

Nombre: VVC

Cédula: 2

Referencia: Urología

Realizado: 22 de abril 2017

Diagnóstico de envío: prostatismo

Ambos riñones se observan de tamaño, forma y situación normal, sin alteración de la relación corticomedular.

RD mide: 102 x 55 mm con un grosor cortical de 15 mm

RI mide: 111 x 54 mm con grosor cortical de 17 mm.

Se observan múltiples quistes simples hacia el polo inferior y tercio medio del riñón izquierdo que miden entre 13 y 73 mm

No se observan masas sólidas, litiasis, ectasias pielocaliciales ni colecciones peri renales.

Vejiga distendida, de paredes delgadas, sin vegetaciones ni engrosamientos focales, de contenido anecoico. Volumen inicial 176 cc. Con residuo postmicción de 56 cc.

No se observa líquido libre ni colecciones abdominales

Próstata con cambios post quirúrgicos, de aspecto heterogéneo y aumentada de tamaño con un volumen de 53 mm.

Impresión Diagnóstica:

1. **Quistes simples renales izquierdos, Bosniak 1.**
2. **Próstata aumentada de tamaño (53 cc) con cambios postquirúrgicos.**

Dr. Ulloa Chavarría.
Asistente Radiología e IM
Código 4201

Dra. Gabriela Vásquez Li
Residente Radiología e IM
Código 10122

Reporte de Ultrasonido
Cuello

Nombre: JAR
Cédula: 2
Referencia: ORL
Fecha: 23/2/17
Motivo de envío: síntomas faringo-cervicales.

Con Transductor de alta frecuencia se explora la cara anterior del cuello.

Glándula tiroidea de forma y tamaño normal. Es de contornos regulares y de textura homogénea, sin evidencia de lesiones focales.
LTD mide: 45 × 18 × 15 mm, para un volumen de 6,5 cc.
LTI mide: 43 × 15 × 14 mm, para un volumen de 4,6 cc.
Istmo: 1,7 mm.
No se observan focalizaciones sólidas o quísticas.
Glándulas submandibulares y lóbulos superficiales de ambas parótidas sin alteraciones.
No hay adenopatías atípicas. Ni masas en las regiones cervicales.

Impresión:

1. Estudio sin hallazgos patológicos.

Dr. Ulloa Chavarría.
Asistente Radiología e IM
Código 4201

Dra. Gabriela Vásquez Li
Residente Radiología e IM
Código 10122

Reporte de Ultrasonido

Abdomen

Nombre: ARAV. Cédula: 2. Referencia: Oncología HM Fecha: 23/2/2017

Diagnóstico de envío: antecedente de Ca de colon operado, Control por quiste hepático simple.

Se observa el hígado de tamaño y ecoestructura normal, de bordes lisos, sin evidencia de masas sólidas. Se observa en el segmento VII del hígado o un chiste simple de 10 × 11 mm.

No hay dilatación de la vía biliar intra o extra hepática.

Vesícula biliar distendida, sin evidencia de engrosamiento parietal, documentando en su interior múltiples litos que se movilizan con los cambios deposición, el mayor de ellos de 16 mm. No se observa líquido perivesicular en este momento.

El bazo es de tamaño normal, conserva su ecogenicidad sin evidencia de lesiones focales

Páncreas de contornos lisos conserva su ecogenicidad, sin evidencia de lesiones focales

Retroperitoneo vascular y ganglionar sin lesiones evidentes.

Ambos riñones se observan de tamaño, forma y situación normal, sin alteración de la relación corticomedular ni de la ecogenicidad cortical.

No se observan masas sólidas, litiasis, ectasias pielocaliciales ni colecciones peri renales.

Vejiga parcialmente distendida con contenido anecoico.

No se observa líquido libre ni colecciones intrabdominales.

IDX:

1. Quiste hepático simple en segmento VII.

2. Colelitiasis.

Dr. Ulloa Chavarría. **Dra. Gabriela Vásquez Li**

Asistente Radiología e IM **Residente Radiología e IM**

Código 4201 **Código 10122**

Reporte de Ultrasonido
Cuello

Nombre: HAE
Cédula: 2
Referencia: EBAIS La Paz
Fecha: 23/2/17
Motivo de envío: no se especifica en solicitud.

Con Transductor de alta frecuencia se explora la cara anterior del cuello.
Glándula tiroidea de forma y tamaño normal. Es de contornos regulares y de textura homogénea.
LTD mide: 39 × 19 × 14 mm, para un volumen de 5,3 cc.
LTI mide: 34 × 16 × 13 mm, para un volumen de 3,7 cc.
Istmo: 2,5 mm.
Se documenta en la porción anterior, del tercio medio del lóbulo tiroideo derecho un nódulo redondeado, de bordes bien definidos, avascular al exploración con Doppler color, en relación con nódulo espongiforme que mide 7,5 × 5,5 × 6,1 mm.
Glándulas submandibulares y lóbulos superficiales de ambas parótidas sin alteraciones.
No hay adenopatías atípicas. Ni masas en las regiones cervicales.

Impresión:

1. TIRADS 2: nódulo espongiforme en LTD.

Dr. Ulloa Chavarría.
Asistente Radiología e IM
Código 4201

Dra. Gabriela Vásquez Li
Residente Radiología e IM
Código 10122

Reporte de Ultrasonido

Cuello

Nombre: MBS

Cédula: 5

Referencia: cirugía

Fecha: 23/2/17

Motivo de envío: bocio multinodular

Con Transductor de alta frecuencia se explora la cara anterior del cuello.

Glándula tiroidea de forma y tamaño normal. Es de contornos regulares y de textura homogénea, sin evidencia de lesiones focales.

LTD mide: 42 × 17 × 13 mm, para un volumen de 4,8 cc.

LTI mide: 38 × 14 × 18 mm, para un volumen de 4,7 cc.

Istmo: 3,4 mm.

En el lóbulo tiroideo izquierdo se observa un quiste coloide de 8,8 × 6,8 mm. Además se observan dos nódulos espongiformes de 13,3 × 8,9 mm y 3,3 × 3,3 mm.

En el lóbulo tiroideo derecho se observan también dos nódulos espongiformes de 3,6 × 2,6 mm y 11,9 × 11,6 mm.

Glándulas submandibulares y lóbulos superficiales de ambas parótidas sin alteraciones.

No hay adenopatías atípicas. Ni masas en las regiones cervicales.

Impresión:

1. Nódulos espongiformes bilaterales TIRADS 2.
2. Quiste coloide izquierdo.

Dr. Ulloa Chavarría. **Dra. Gabriela Vásquez Li**

Asistente Radiología e IM **Residente Radiología e IM**

Código 4201 **Código 10122**

Reporte de Ultrasonido
Cuello

Nombre: FCB
Cédula: 2
Referencia: cirugía
Fecha: 23/2/17
Motivo de envío: nódulo cervical.

Con Transductor de alta frecuencia se explora la cara anterior del cuello.
Glándula tiroidea de forma y tamaño normal. Es de contornos regulares y de textura homogénea.
LTD mide: 47 × 18 × 19 mm, para un volumen de 8,3 cc.
LTI mide: 45 × 18 × 20 mm, para un volumen de 8,7 cc.
Istmo: 6 mm.
Se observa en el lóbulo tiroideo derecho un nódulo espongiforme de 3,7 × 2,6 mm.
Glándulas submandibulares y lóbulos superficiales de ambas parótidas sin alteraciones.
No hay adenopatías atípicas. Ni masas en las regiones cervicales.
Se explora intencionalmente la región mandibular derecha en el sitio referido por el paciente, observando únicamente un pequeño ganglio linfático ovalado, de aspecto reactivo que mire 6 × 2 mm. No se observan masas sólidas ni quísticas a este nivel.

Impresión:

1. TIRADS 2: nódulo espongiforme en LTD.
2. Resto como descrito.

Dr. Ulloa Chavarría. **Dra. Gabriela Vásquez Li**
Asistente Radiología e IM **Residente Radiología e IM**
Código 4201 **Código 10122**

Reporte de Ultrasonido

Abdomen

Nombre: NCO.

Cédula: 1.

Referencia: cirugía.

Fecha: 23/2/17

Diagnóstico de envío: Control por masas hepáticas bilaterales. No se especifican otros datos clínicos. Paciente refiere ser portadora de quistes hepáticos.

Se observa el hígado de tamaño conservado, con aumento difuso de su ecogenicidad en relación con esteatosis leve-moderada. Se observan en el lóbulo izquierdo del hígado al menos dos conglomerados de quistes simples el de mayor tamaño mide 46× 32 mm y el más pequeño mide 14 × 15 mm. Además se visualiza entre los segmentos V-VI un quiste simple de 32 mm de diámetro.

La vía biliar intra y extra hepática se observa levemente dilatada, midiendo la intrahepática 4,4 mm a nivel de sus ramas principales y el colédoco 11 mm en todas sus por porciones valorables. No se logran evidenciar por este método imágenes sugestivas de delitos o masas en su interior, por lo que se sugiere correlación con clínica

Vesícula biliar parcialmente distendida, por lo que sus paredes no son valorables, sin evidenciar litiasis en su interior. No se observa líquido perivesicular en este momento.

El bazo es de tamaño normal, conserva su ecogenicidad sin evidencia de lesiones focales

Páncreas de contornos lisos conserva su ecogenicidad, sin evidencia de lesiones focales

Retroperitoneo vascular y ganglionar sin lesiones evidentes.

Ambos riñones se observan de tamaño, forma y situación normal, sin alteración de la relación corticomedular ni de la ecogenicidad cortical.

No se observan masas sólidas, litiasis, ectasias pielocaliciales ni colecciones peri renales.

Vejiga parcialmente distendida, con contenido anecoico.

No se observa líquido libre ni colecciones intrabdominales.

IDX:

1. **Leve la atención de la vía biliar intra y extra hepática sin otros hallazgos asociados, a correlacionar con clínica.**
2. **Quistes hepáticos simples como descritos.**
3. **Esteatosis leve-moderada.**

Dr. Ulloa Chavarría.
Asistente Radiología e IM
Código 4201

Dra. Gabriela Vásquez Li
Residente Radiología e IM
Código 10122

Reporte de Ultrasonido
Cuello

Nombre: CCV
Cédula: 2
Referencia: cirugía
Realizado: 23/2/17
Diagnóstico de envío: Control por tiroidectomía total

Con Transductor de alta frecuencia se explora la cara anterior del cuello.

Ausencia quirúrgica de la glándula tiroides.
En el lecho tiroideo no se observan focalizaciones sólidas o quísticas.

Glándulas submandibulares y lóbulos superficiales de ambas parótidas sin alteraciones.

No hay adenopatías atípicas.

Impresión:

1. Tiroidectomía total.
2. Resto del estudio sin hallazgos patológicos.

Dr. Ulloa Chavarría.
Asistente Radiología e IM
Código 4201

Dra. Gabriela Vásquez Li
Residente Radiología e IM
Código 10122

Reporte de Ultrasonido
Cuello

Nombre: LACL
Cédula: 6
Referencia: cirugía
Realizado: 23/2/17
Diagnóstico de envío: Control por tiroidectomía total

Con Transductor de alta frecuencia se explora la cara anterior del cuello.

Ausencia quirúrgica de la glándula tiroides.
En el lecho tiroideo no se observan focalizaciones sólidas o quísticas.

Glándulas submandibulares y lóbulos superficiales de ambas parótidas sin alteraciones.

No hay adenopatías atípicas.

Impresión:

1. Tiroidectomía total. Resto del estudio sin hallazgos patológicos.

Dr. Ulloa Chavarría.
Asistente Radiología e IM
Código 4201

Dra. Gabriela Vásquez Li
Residente Radiología e IM
Código 10122

Reporte de Ultrasonido
Cuello

Nombre: VCM
Cédula: 2
Referencia: medicina interna
Fecha: 23/2/17
Motivo de envío: síndrome para neoplásico neurológico por parestesias.

Con Transductor de alta frecuencia se explora la cara anterior del cuello.

Glándula tiroidea de forma normal y tamaño limítrofe. Es de contornos regulares y de textura homogénea, sin evidencia de lesiones focales.
LTD mide: 49× 20 × 18 mm, para un volumen de 9,2 cc.
LTI mide: 41 × 18 × 18 mm, para un volumen de 7,0 cc
Istmo: 4,6 mm.
No se observan focalizaciones sólidas o quísticas.
Glándulas submandibulares y lóbulos superficiales de ambas parótidas sin alteraciones.
No hay adenopatías atípicas. Ni masas en las regiones cervicales.

Impresión:

1. Estudio sin hallazgos patológicos.

Dr. Ulloa Chavarría.
Asistente Radiología e IM
Código 4201

Dra. Gabriela Vásquez Li
Residente Radiología e IM
Código 10122

Reporte de Ultrasonido

Abdomen

Nombre: VCM. Cédula: 2

Referencia: medicina interna. Fecha: 23/2/17

Diagnóstico de envío: Dolores óseos y articulares de meses devolución.

Observación por sarcoidosis.

Se observa el hígado de tamaño y ecoestructura normal, de bordes lisos, sin evidencia de lesiones focales.

No hay dilatación de la vía biliar intra o extra hepática.

Vesícula biliar distendida, sin evidencia de engrosamiento parietal ni litiasis en su interior. No se observa líquido perivesicular en este momento.

El bazo es de tamaño normal, conserva su ecogenicidad sin evidencia de lesiones focales

Páncreas de contornos lisos conserva su ecogenicidad, sin evidencia de lesiones focales

Retroperitoneo vascular y ganglionar sin lesiones evidentes.

Ambos riñones se observan de tamaño, forma y situación normal, sin alteración de la relación corticomedular ni de la ecogenicidad cortical.

No se observan masas sólidas, litiasis, ectasias pielocaliciales ni colecciones peri renales.

Vejiga parcialmente distendida con contenido anecoico.

No se observa líquido libre ni colecciones intrabdominales.

IDX:

Estudio sin hallazgos patológicos.

Dr. Ulloa Chavarría.
Asistente Radiología e IM
Código 4201

Dra. Gabriela Vásquez Li
Residente Radiología e IM
Código 10122

Reporte de Ultrasonido

Vías Urinarias

Nombre: VCM

Cédula: 2

Referencia: medicina interna

Realizado: 23/2/17

Diagnóstico de envío: síndrome para neoplásico neurológico.

Ambos riñones se observan de tamaño, forma y situación normal, sin alteración de la relación corticomedular.

RD mide: 106 × 48 mm, con grosor cortical de 12 mm.

RI mide: 104 × 45 mm, con grosor cortical 12 mm.

No se observan masas sólidas, quistes, litiasis, ectasias pielocaliciales ni colecciones peri renales.

Vejiga poco distendida, en lo valorable no se documentan vegetaciones ni engrosamientos focales. Presenta contenido anecoico y un volumen de 90,8 cc al momento del estudio. Residuo postmicción de 63,5 cc.

Próstata homogénea, de tamaño conservado, con un volumen de 24 cc.

No se observa líquido libre ni colecciones abdominales

Impresión Diagnóstica:

1. Estudio sin hallazgos patológicos.

Dr. Ulloa Chavarría.
Asistente Radiología e IM
Código 4201

Dra. Gabriela Vásquez Li
Residente Radiología e IM
Código 10122

Reporte de Ultrasonido
Vías Urinarias

Nombre: MHG
Cédula: 6
Referencia: medicina interna
Realizado: 23/01/17
Diagnóstico de envío: ITU por E. coli

Ambos riñones se observan de tamaño, forma y situación normal, sin alteración de la relación corticomedular. Se observa doble sistema colector de forma bilateral como variante anatómica.
RD mide: 103 × 37 mm, con grosor cortical de 10 mm.
RI mide: 128 × 48 mm, con grosor cortical de 12 mm.
No se observan masas sólidas, quistes, litiasis, ectasias pielocaliciales ni colecciones peri renales.
Vejiga distendida, de paredes delgadas, sin vegetaciones ni engrosamientos focales, de contenido anecoico. Se observa ureterocele derecho de33 × 57 × 34 mm. Volumen inicial 688 cc. Residuo postmicción significativo de 326 cc (47%).
No se observa líquido libre ni colecciones abdominales

Impresión Diagnóstica:

1. Ureterocele derecho.
2. Residuo post micción significativo.

Dr. Ulloa Chavarría.
Asistente Radiología e IM
Código 4201

Dra. Gabriela Vásquez Li
Residente Radiología e IM
Código 10122

Reporte de Ultrasonido

Cuello

Nombre: ALMR

Cédula: 2

Referencia: emergencias

Fecha: 23/2/17

Motivo de envío: bocio multinodular

Con Transductor de alta frecuencia se explora la cara anterior del cuello.

Glándula tiroidea aumentada de tamaño, de aspecto heterogéneo, con aumento de su vascularidad a la exploración con Doppler color, hallazgos sugestivos de cambios por tiroiditis a correlacionar con clínica y laboratorios.

LTD mide: 56 × 27 × 28 mm (LxAPxT), para un volumen de 22 cc.

LTI mide: 58 × 25 × 27 mm (LxAPxT), para un volumen de 20 cc

Istmo: 10,5 mm.

En el lóbulo derecho se observan al menos dos nódulos sólidos, redondeados, sin vascularidad a la exploración con Doppler color, los cuales miden 5,6 × 5,8 mm y 6,6 × 7,2 mm.

En el lóbulo izquierdo también se observan dos nódulos con similares características a los antes descritos, que miden 6,7 × 3,9 mm y 9,5 × 8,7 mm.

Glándulas submandibulares y lóbulos superficiales de ambas parótidas sin alteraciones.

No hay adenopatías atípicas. Ni masas en las regiones cervicales.

Impresión:

1. Nódulos tiroideos TIRADS 2.
2. Hallazgos sugestivos de cambios por tiroiditis, correlacionar con química y laboratorios.

Dr. Ulloa Chavarría. **Dra. Gabriela Vásquez Li**

Asistente Radiología e IM **Residente Radiología e IM**

Código 4201 **Código 10122**

Reporte de Ultrasonido

Cuello

Nombre: ROU

Cédula: 2

Referencia: EBAIS la piedra - San Isidro

Fecha: 23/2/17

Motivo de envío: observación por bocio.

Con Transductor de alta frecuencia se explora la cara anterior del cuello.

Glándula tiroidea de forma y tamaño normal. Es de contornos regulares y de textura homogénea, sin evidencia de lesiones focales.

LTD mide: 43 × 14 × 18 mm, para un volumen de 5,5 cc.

LTI mide: 41 × 14 × 17 mm, para un volumen de 4,9 cc.

Istmo: 1,1 mm.

No se observan focalizaciones sólidas o quísticas.

Glándulas submandibulares y lóbulos superficiales de ambas parótidas sin alteraciones.

No hay adenopatías atípicas. Ni masas en las regiones cervicales.

Impresión:

1. Estudio sin hallazgos patológicos.

Dr. Ulloa Chavarría.
Asistente Radiología e IM
Código 4201

Dra. Gabriela Vásquez Li
Residente Radiología e IM
Código 10122

Reporte de Ultrasonido

Vías Urinarias

Nombre: ERC

Cédula: 2

Referencia: medicina interna

Realizado: 23/2/17

Diagnóstico de envío: hematuria macroscópica.

Ambos riñones se observan de tamaño, forma y situación normal, sin alteración de la relación corticomedular.

RD mide: 109 × 42 mm, con grosor cortical de 10 mm.

RI mide: 115 × 53 mm, con grosor cortical de 10 mm.

Se visualiza en el tercio medio del riñón derecho un quiste simple cortical de 10 × 8 mm.

No se observan masas sólidas, litiasis, ectasias pielocaliciales ni colecciones peri renales.

Ambos jets ureterales presentes.

Vejiga distendida, de paredes delgadas, sin vegetaciones ni engrosamientos focales, de contenido anecoico. Volumen inicial 377 cc. Residuo post micción significativo de 151 cc (40%).

No se observa líquido libre ni colecciones abdominales

Impresión Diagnóstica:

1. Quiste simple cortical renal derecho (BOSNIAK 1).
2. Residuo postmiccional significativo.

Dr. Ulloa Chavarría. **Dra. Gabriela Vásquez Li**

Asistente Radiología e IM **Residente Radiología e IM**

Código 4201 **Código 10122**

Reporte de Ultrasonido

Abdomen

Nombre: VSV. Cédula: 2. Referencia: medicina integral. Fecha: 23/02/17

Diagnóstico de envío: antecedente de hígado graso.

Se observa el hígado de tamaño conservado, con aumento difuso de su ecogenicidad en relación con esteatosis leve.

En el lóbulo izquierdo del hígado, hacia el segmento tres se observa un conglomerado de quistes simples de 43 × 34 mm. Además se visualizan al menos 3 quistes simples más: dos de ellos en el segmento VII de 19 × 18 mm y 21 × 24 mm, Y otro en el segmento IVA de 19 × 20 milímetros.

No hay dilatación de la vía biliar intra o extra hepática.

Ausencia quirúrgica de vesícula biliar. No se observan masas en el lecho vesicular.

El bazo es de tamaño normal, conserva su ecogenicidad sin evidencia de lesiones focales

Páncreas de contornos lisos conserva su ecogenicidad, sin evidencia de lesiones focales

Retroperitoneo vascular y ganglionar sin lesiones evidentes.

Ambos riñones se observan de tamaño, forma y situación normal, sin alteración de la relación corticomedular ni de la ecogenicidad cortical.

No se observan masas sólidas, litiasis, ectasias pielocaliciales ni colecciones peri renales.

Vejiga vacía no valorable.

No se observa líquido libre ni colecciones intrabdominales.

IDX:

1. Esteatosis hepática leve.

2. Quistes hepáticos simples.

Dr. Ulloa Chavarría. **Dra. Gabriela Vásquez Li**

Asistente Radiología e IM **Residente Radiología e IM**

Código 4201 **Código 10122**

Reporte de Ultrasonido
Vías Urinarias hombre

Nombre: **REP**
Cédula: **2**
Referencia: **Urología**
Realizado: **23-12-2016**

Ambos riñones se observan de tamaño, forma y situación normal, sin alteración de la relación corticomedular.
RI: 104x50x52mm RD: 108x49x57mm.

No se observan masas sólidas, quistes, litiasis, ectasias pielocaliciales ni colecciones peri renales.

Vejiga distendida, de paredes delgadas, sin vegetaciones ni engrosamientos focales, de contenido anecoico.
Volumen inicial: 333cc Volumen residual: 51cc

Próstata de contornos regulares, de textura homogénea, mide 157LX54APX62T, para un volumen de 100cc.

Impresión Diagnóstica:

1. Próstata aumentada de tamaño Grado IV, de 100cc

Dra. Gabriela Vásquez Li
Radiología e I.M. Código: 10122

Dr. Johnny Ulloa Ch
Radiología e I.M. Código: 4201

Reporte de Ultrasonido

Vías Urinarias Mujer

Nombre: RJS

Cédula: 1

Referencia: Urología

Realizado: 23/12/2016

Vejiga distendida, con contenido anecoico y paredes lisas, presenta un volumen de 517cc al momento del estudio.

No se observa residuo postmicción.

El riñón derecho mide 117x45mm con grosor cortical de 15mm. Presenta forma tamaño y ecogenicidad conservadas. Se observa hacia su grupo calicial inferior 3 litiasis de 23mm, 11mm, y 7.1mm. No se documenta dilatación pielocalicial.

Riñón izquierda se observa disminuido de tamaño mide 80x36mm, con pérdida del grosor cortical la cual es de 8mm, sin embargo conserva su ecogenicidad y la diferenciación corticomedular.

No se observan imágenes sugestivas de masas, litos o hematomas.

No se evidencia dilatación pielocalicial.

Impresión diagnóstica:

1. Nefrolitiasis derecha no obstructiva.
2. Riñón izquierdo disminuido de tamaño con disminución de su grosor cortical.

Dra. Gabriela Vásquez Li
Radiología e I.M. Código: 10122

Dr. Johnny Ulloa Ch
Radiología e I.M. Código: 4201

Reporte de Ultrasonido

Vías Urinarias Mujer

Nombre: **MMG**

Cédula: **1**

Referencia: **Urología**

Realizado: **23-12-2016**

Vejiga urinaria distendida, de paredes delgadas, sin vegetaciones ni engrosamientos focales, de contenido anecoico.
Volumen inicial 352cc. Volumen residual 82cc.

Riñón izquierdo mide 92x57x52mm, cortical 10mm de grosor.

Lecho renal derecho libre.

No se observan litiasis, quistes, masas, ectasias pielocaliciales ni colecciones renales.

Impresión diagnóstica:

1. Estudio sin hallazgos patológicos.

Dra. Gabriela Vásquez Li
Radiología e I.M. Código: 10122

Dr. Johnny Ulloa Ch
Radiología e I.M. Código: 4201

Reporte de Ultrasonido
Tiroides

Nombre: **RSR**
Cédula: **2**
Referencia: **Clínica de mama**
Realizado: **23-12-2016**

Con Transductor de alta frecuencia se explora la cara anterior del cuello.
Ambos lóbulos tiroideos aumentados de tamaño a expensas de múltiples nódulos. El mayor tamaño izquierdo es de bordes bien definidos de predominio sólido con algunas zonas de degeneración quística con vascularidad en su porción sólida y mide 46x30x47, para un volumen de 31cc.
En el lóbulo tiroideo derecho se observa otro de similares características antes descritas y mide 25x30x17mm, para un volumen de 6.7cc.
Se recomienda correlación de ambos nódulos con BAAF.

Glándulas submandibulares y lóbulos superficiales de ambas Parótidas sin alteraciones.
No hay adenopatías atípicas. Ni masas en las regiones cervicales.

Impresión diagnóstica:

Nódulos tiroideos TIRADS 4, como descritos a correlacionar con BAAF.

Dra. Gabriela Vásquez Li
Radiología e I.M. Código: 10122

Dr. Johnny Ulloa Ch
Radiología e I.M. Código: 4201

Reporte de Ultrasonido
Cuello

Nombre: RSR
Cédula: 2
Referencia: Clínica de mama
Fecha: 23-12-2016
Diagnóstico de envío: Bocio multinodular.

Con Transductor de alta frecuencia se explora la cara anterior del cuello.

Ambos lóbulos tiroideos aumentados de tamaño a expensas de múltiples nódulos. El de mayor tamaño izquierdo es de bordes bien definidos, de predominio sólido con algunas zonas de degeneración quística, con vascularidad en su porción sólida y mide 46x30x47 mm para un volumen de 31 cc; en el lóbulo tiroideo derecho se observa otro de similares características al antes descrito y mide 25x30x17 mm para un volumen de 6,7 cc. Se recomienda correlación de ambos nódulos con BAAF.
Glándulas submandibulares y lóbulos superficiales de ambas parótidas sin alteraciones.
No hay adenopatías atípicas. Ni masas en las regiones cervicales.

Impresión:

1. Nódulos tiroideos TIRADS 4, como descritos, a correlacionar con BAAF.

Dr. Ulloa Chavarría.
Asistente Radiología e IM
Código 4201

Dra. Gabriela Vásquez Li
Residente Radiología e IM
Código 10122

Reporte de Ultrasonido

Tiroides

Nombre: **JSC**

Cédula: **2**

Referencia: **Cirugía**

Realizado: **23-12-2016**

Con Transductor de alta frecuencia se explora la cara anterior del cuello.

LTI: 39x23x16mm LXAPXT, volumen 7.9cc.

LTD: 45x22x21mm LXAPXT, volumen 11cc.

Istmo: 4.4cc.

Glándula tiroidea de forma normal y tamaño normal, de contornos regulares y de textura homogénea, sin evidencia de lesiones focales.

Se observa nódulo espongiforme de 7.2x3.6x5.6mm en la unión del istmo con el LTI.

No se observan adenopatías atípicas.

Parótida y Submandibulares de aspecto normal.

Impresión diagnóstica:

1. TIRADS 2.
2. Nódulo espongiforme en la unión del istmo y el LTI.

Dra. Gabriela Vásquez Li
Radiología e I.M. Código: 10122

Dr. Johnny Ulloa Ch
Radiología e I.M. Código: 4201

Reporte de Ultrasonido

Tiroides

Nombre: **FVV**

Cédula: **2**

Referencia: **Cirugía**

Realizado: **23-12-2016**

Con Transductor de alta frecuencia se explora la cara anterior del cuello.

LTD: 44x15x13mm, Volumen 4.5cc.

Istmo: 2.6cc

LTI: Aumentado de tamaño, mide 37x21x22mm, para un volumen de 9cc, a expensas de un nódulo mixto, de bordes bien definidos, vascularizado, que en el control actual mide 27x22x18mm para un volumen de 5.7cc.

Paciente refiere se le realizó biopsia la cual se reportó negativa por malignidad.

Se aprecian además múltiples quistes coloides de distribución difusa bilaterales, que miden entre 1.3 y 2.8mm.

No se observan adenomegalias locales.

Músculos y estructuras vasculares conservadas.

Glándulas submandibulares y parótidas sin alteraciones.

Impresión diagnóstica:

1. TIRADS 2. Nódulo tiroideo izquierdo con negativa por malignidad.

Dra. Gabriela Vásquez Li
Radiología e I.M. Código: 10122

Dr. Johnny Ulloa Ch
Radiología e I.M. Código: 4201

Reporte de Ultrasonido
Cuello

Nombre: AAM
Cédula: 2
Referencia: cirugía
Fecha: 24/1/17
Motivo de envío: Control por BMN

Con Transductor de alta frecuencia se explora la cara anterior del cuello.
Glándula tiroidea aumentada de tamaño, de contornos regulares y de textura homogénea.
LTD mide: 55 × 21 × 29 mm (LxAPxT), para un volumen de 17,7cc.
LTI mide: 55 × 21 × 30 mm (LxAPxT), para un volumen de 17,9 cc.
Istmo: 7,6 mm.
Se observan en ambos lóbulos tiroideos múltiples nódulos redondeados, de bordes bien definidos, sin vascularidad a la exploración con Doppler color, en relación con nódulos espongiforme. Se observan al menos tres en el lóbulo tiroideo izquierdo de 15 × 10 × 12 mm, 5,5 × 4,2 mm y 6,2 × 5,1 mm; y al menos dos en el lóbulo tiroideo derecho de 7,6 × 4,8 mm y 4,7 × 4 mm.
Glándulas submandibulares y lóbulos superficiales de ambas parótidas sin alteraciones.
No hay adenopatías atípicas. Ni masas en las regiones cervicales.

Impresión:

1. TIRADS 2: Bocio multinodular (múltiples nódulos de aspecto espongiforme).

Dr. Ulloa Chavarría. **Dra. Gabriela Vásquez Li**
Asistente Radiología e IM **Residente Radiología e IM**
Código 4201 **Código 10122**

Reporte de Ultrasonido
Vías Urinarias

Nombre: LAP
Cédula: 2
Referencia: medicina interna
Realizado: 24/2/17
Diagnóstico de envío: antecedente de enfermedad poliquística de ovarios, actualmente con dolor pélvico. Descartar patología urinaria.

Ambos riñones se observan de tamaño, forma y situación normal, sin alteración de la relación corticomedular.
RD mide: 101 × 47 mm, con grosor cortical de 14 mm.
RI mide: 112 × 53 mm, con grosor cortical de 12 mm.
No se observan masas sólidas, quistes, litiasis, ectasias pielocaliciales ni colecciones peri renales.
Vejiga distendida, de paredes delgadas, sin vegetaciones ni engrosamientos focales, de contenido anecoico. Volumen inicial 574 cc. Sin residuo postmicción significativo (34 cc).
Ausencia quirúrgica de útero. Ambos ovarios de aspectos sonográfico conservado, con folículo dominante de 18 mm en ovario derecho.
No se observa líquido libre ni colecciones abdominales

Impresión Diagnóstica:

1. Estudio sin hallazgos patológicos.

Dr. Ulloa Chavarría. **Dra. Gabriela Vásquez Li**
Asistente Radiología e IM **Residente Radiología e IM**
Código 4201 **Código 10122**

Reporte de Ultrasonido
Cuello

Nombre: YAG. Cédula: 2
Referencia: cirugía. Fecha: 24/2/17
Motivo de envío: nódulos tiroideos bilaterales.

Con Transductor de alta frecuencia se explora la cara anterior del cuello.

Glándula tiroidea de forma y tamaño normal. Es de contornos regulares y de textura homogénea.

LTI mide: 47x15x17 mm (LxAPxT), para un volumen de 6,2 cc.

LTD mide: 51x15x17 mm (LxAPxT), para un volumen de 6,6 cc.

Istmo: 5,6 mm.

Se observa un quiste coloide en el LTD de 3,8 mm y otro en el LTI de 3,1 mm.

Se observan en ambos lóbulos tiroideos nódulos redondeados, de bordes bien definidos, avasculares a la exploración con Doppler color, en relación con nódulos espongiformes. Al menos 2 en el LTI de 4,3x3,2 mm y 6,3x4,2 mm; y dos en el LTD de 5,5x3,5 mm y 16x9x11 mm.

Glándulas submandibulares y lóbulos superficiales de ambas parótidas sin alteraciones.

No hay adenopatías atípicas. Ni masas en las regiones cervicales.

Impresión:

1. Nódulos tiroideos TIRADS 2.
    a. Nódulos espongiformes bilaterales.
    b. Quístes coloides.

Dr. Ulloa Chavarría. **Dra. Gabriela Vásquez Li**
Asistente Radiología e IM **Residente Radiología e IM**
Código 4201 **Código 10122**

Reporte de Ultrasonido

Abdomen

Nombre: KAZ Cédula: 2. Referencia: cirugía. Fecha: 24/2/17

Diagnóstico de envío: Control por masa hepática en segmento IV. Paciente refiere estar en control por hemangioma.

Se observa el hígado aumentado de tamaño mide 177 mm de longitud en su lóbulo derecho, con aumento difuso de su ecogenicidad en relación con esteatosis moderada. En el segmento IV se observa un hemangioma de 7,7x6,5 mm.

No hay dilatación de la vía biliar intra o extra hepática.

Ausencia quirúrgica de vesícula biliar.

El bazo es de tamaño normal, conserva su ecogenicidad sin evidencia de lesiones focales

Páncreas de contornos lisos conserva su ecogenicidad, sin evidencia de lesiones focales

Retroperitoneo vascular y ganglionar sin lesiones evidentes.

Ambos riñones se observan de tamaño, forma y situación normal, sin alteración de la relación corticomedular ni de la ecogenicidad cortical.

No se observan masas sólidas, litiasis, ectasias pielocaliciales ni colecciones peri renales.

Vejiga vacía no valorable.

No se observa líquido libre ni colecciones intrabdominales.

IDX:

1. Esteatosis moderada + hepatomegalia.

2. Hemangioma en segmento IV del hígado.

Dr. Ulloa Chavarría. **Dra. Gabriela Vásquez Li**

Asistente Radiología e IM **Residente Radiología e IM**

Código 4201 **Código 10122**

Reporte de Ultrasonido

Abdomen

Nombre: LAP Cédula: 2. Referencia: medicina interna. Fecha: 24/2/17

Diagnóstico de envío: observación por esteatosis hepática

Se observa el hígado de tamaño normal, de bordes lisos, con aumento difuso de su ecogenicidad en relación con esteatosis leve. No se documentan lesiones focales.

No hay dilatación de la vía biliar intra o extra hepática.

Vesícula biliar distendida, sin evidencia de engrosamiento parietal ni litiasis en su interior. No se observa líquido perivesicular en este momento.

El bazo es de tamaño normal, conserva su ecogenicidad sin evidencia de lesiones focales

Páncreas de contornos lisos conserva su ecogenicidad, sin evidencia de lesiones focales

Retroperitoneo vascular y ganglionar sin lesiones evidentes.

Ambos riñones se observan de tamaño, forma y situación normal, sin alteración de la relación corticomedular ni de la ecogenicidad cortical.

No se observan masas sólidas, litiasis, ectasias pielocaliciales ni colecciones peri renales.

Vejiga distendida con con paredes lisas y contenido anecoico.

Ausencia quirúrgica de útero. No se evidencia masas pélvicas en el presente estudio.

Ambos ovarios de aspectos sonográfico conservado, visualizando un folículo dominante de 18 mm en el ovario derecho.

No se observa líquido libre ni colecciones intrabdominales.

IDX:

1. Esteatosis leve.

Dr. Ulloa Chavarría. **Dra. Gabriela Vásquez Li**

Asistente Radiología e IM **Residente Radiología e IM**

Código 4201 **Código 10122**

Reporte de Ultrasonido

Abdomen

Nombre: JJBF

Cédula: 2

Referencia: EBAIS Santiago

Fecha: 24/2/17

Diagnóstico de envío: aumento de volumen en hemiabdomen izquierdo.

Se observa el hígado levemente aumentado de tamaño midiendo 166 mm de longitud en su lóbulo derecho, con aumento difuso de su ecogenicidad en relación con esteatosis severa. No se documentan lesiones focales.

No hay dilatación de la vía biliar intra o extra hepática.

Vesícula biliar distendida, sin evidencia de engrosamiento parietal ni litiasis en su interior. No se observa líquido perivesicular en este momento.

El bazo es de tamaño normal, conserva su ecogenicidad sin evidencia de lesiones focales

Páncreas de contornos lisos conserva su ecogenicidad, sin evidencia de lesiones focales

Retroperitoneo vascular y ganglionar no valorable por interposición de gas intestinal.

Ambos riñones se observan de tamaño, forma y situación normal, sin alteración de la relación corticomedular ni de la ecogenicidad cortical.

No se observan masas sólidas, litiasis, ectasias pielocaliciales ni colecciones peri renales.

Vejiga parcialmente distendida, con contenido anecoico.

No se observa líquido libre ni colecciones intrabdominales.

IDX:

1. Esteatosis severa + hepatomegalia.

Dr. Ulloa Chavarría. **Dra. Gabriela Vásquez Li**

Asistente Radiología e IM **Residente Radiología e IM**

Código 4201 **Código 10122**

Reporte de Ultrasonido

Abdomen

Nombre: JCR

Cédula: 2

Referencia: urgencias

Fecha: 24/2/17

Diagnóstico de envío: masa en flanco derecho. Pérdida de peso en estudio.

Se observa el hígado de tamaño y ecoestructura normal, de bordes lisos, sin evidencia de lesiones focales.

No hay dilatación de la vía biliar intra o extra hepática.

Vesícula biliar distendida, sin evidencia de engrosamiento parietal ni litiasis en su interior. No se observa líquido perivesicular en este momento.

El bazo es de tamaño normal, conserva su ecogenicidad sin evidencia de lesiones focales

Páncreas de contornos lisos conserva su ecogenicidad, sin evidencia de lesiones focales

Retroperitoneo vascular y ganglionar sin lesiones evidentes.

Ambos riñones se observan de tamaño, forma y situación normal, sin alteración de la relación corticomedular ni de la ecogenicidad cortical.

No se observan masas sólidas, litiasis, ectasias pielocaliciales ni colecciones peri renales.

Vejiga vacía no valorable.

No se observa liquido libre, masas ni colecciones intrabdominales al presente control.

Se explora intencionalmente de tejidos blandos en ambos flancos, en el sitio referido por el paciente, sin observar por este método masas sólidas ni quísticas.

IDX:

Estudio sin hallazgos patológicos.

Dr. Ulloa Chavarría. **Dra. Gabriela Vásquez Li**

Asistente Radiología e IM **Residente Radiología e IM**

Código 4201 **Código 10122**

Reporte de Ultrasonido

Abdomen

Nombre: HEM. Cédula: 2. Referencia: cirugía. Fecha: 24/2/17

Diagnóstico de envío: Control por Ca de colon operado.

Se observa el hígado de tamaño y ecoestructura normal, de bordes lisos, sin evidencia de lesiones focales.

No hay dilatación de la vía biliar intra o extra hepática.

Vesícula biliar distendida, sin evidencia de engrosamiento parietal ni litiasis en su interior. No se observa líquido perivesicular en este momento.

El bazo es de tamaño normal, conserva su ecogenicidad sin evidencia de lesiones focales

Páncreas de contornos lisos conserva su ecogenicidad, sin evidencia de lesiones focales

Retroperitoneo vascular y ganglionar sin lesiones evidentes.

Ambos riñones se observan de tamaño, forma y situación normal, sin alteración de la relación corticomedular ni de la ecogenicidad cortical.

No se observan masas sólidas, litiasis, ectasias pielocaliciales ni colecciones peri renales.

Vejiga vacía no valorable.

No se observa líquido libre ni colecciones intrabdominales.

Se observa gran defecto herniario de pared abdominal, ubicado en el cuadrante inferior izquierdo por el cual protruyen asas intestinales y grasa mesentérica.

IDX:

1. Sin evidencia de metástasis intra abdominales por este método.

2. Hernia de pared abdominal en cuadrante inferior izquierdo.

Dr. Ulloa Chavarría. **Dra. Gabriela Vásquez Li**

Asistente Radiología e IM **Residente Radiología e IM**

Código 4201 **Código 10122**

Reporte de Ultrasonido

Vías Urinarias

Nombre: HHC

Cédula: 2

Referencia: urología

Realizado: 24/2/17

Diagnóstico de envío: Control por prostatismo.

Ambos riñones se observan de tamaño, forma y situación normal, sin alteración de la relación corticomedular.

RD mide: 111 × 51 mm, con grosor cortical de 15 mm.

RI mide: 117 × 60 mm, con grosor cortical de 14 mm.

En el riñón derecho se observa un quiste simple parapielico de 54 × 40 mm.

No se observan masas sólidas, litiasis, ectasias pielocaliciales ni colecciones peri renales.

Vejiga distendida, de paredes delgadas, sin vegetaciones ni engrosamientos focales, de contenido anecoico. Volumen inicial 173 cc. Residuo postmicción no significativo de 32 cc (18%).

Próstata heterogénea, aumentada de tamaño, con un volumen de 52 cc.

No se observa líquido libre ni colecciones abdominales

Impresión Diagnóstica:

1. Crecimiento prostático (52cc).
2. Quiste simple parapielico en riñón derecho.

Dr. Ulloa Chavarría.
Asistente Radiología e IM
Código 4201

Dra. Gabriela Vásquez Li
Residente Radiología e IM
Código 10122

Reporte de Ultrasonido
Cuello

Nombre: EMS. Cédula: 6
Referencia: endocrinología.
Realizado: 24/2/17
Diagnóstico de envío: antecedente de Ca papilar de tiroides con metástasis ganglionar. Se refiere para ultrasonido control.

Con Transductor de alta frecuencia se explora la cara anterior del cuello.
Ausencia quirúrgica de la glándula tiroides.
En el lecho tiroideo no se observan focalizaciones sólidas o quísticas.
Glándulas submandibulares y lóbulos superficiales de ambas parótidas sin alteraciones.
En el nivel Ib izquierdo se visualizan al menos 2 adenopatías con pérdida de su hilo graso, de aspecto típico, que miden 7,1 × 4,8 mm y 4 × 2,9 mm; así mismo se visualizan al menos 2 adenopatías de similares características en el nivel III izquierdo las cuales miden 7,1 × 3,8 mm mm y 11,9 × 3,7 mm. Dado el antecedente de la paciente se sugiere comparar con estudios previos y/o correlación con histología a criterio del médico tratante.
Impresión:

1. Tiroidectomía total.
2. Adenopatías atípicas en los niveles Ib y III izquierdo, se sugiere valoración comparativa con estudios previos y/o correlación con histología a criterio del médico tratante dado el antecedente de la paciente.

Dr. Ulloa Chavarría. **Dra. Gabriela Vásquez Li**
Asistente Radiología e IM **Residente Radiología e IM**
Código 4201 **Código 10122**

Reporte de Ultrasonido

Vías Urinarias

Nombre: CMR

Cédula: 2

Referencia: urología.

Realizado: 24/2/17

Diagnóstico de envío: Control por prostatismo.

Ambos riñones se observan de tamaño, forma y situación normal, sin alteración de la relación corticomedular.

RD mide: 95 × 38 mm, con grosor cortical de 10,4 mm.

RI mide: 105 × 50 mm, con grosor cortical de 13,6 mm.

No se observan masas sólidas, quistes, litiasis, ectasias pielocaliciales ni colecciones peri renales.

Vejiga distendida, de paredes delgadas, sin vegetaciones ni engrosamientos focales, de contenido anecoico. Volumen inicial 388cc. Residuo postmicción de 82 cc (21%).

Próstata heterogénea, de tamaño conservado, con un volumen de 39 cc.

No se observa líquido libre ni colecciones abdominales

Impresión Diagnóstica:

1. Crecimiento prostático (39 cc).
2. Residuo post micción de 82 cc (21%).

Dr. Ulloa Chavarría.
Asistente Radiología e IM
Código 4201

Dra. Gabriela Vásquez Li
Residente Radiología e IM
Código 10122

Reporte de Ultrasonido

Abdomen

Nombre: RNM. Cédula: 2

Referencia: clínica de control del dolor y cuidados paliativos. Fecha: 24/2/17

Diagnóstico de envío: observación por hepatopatía en evolución

Se observa el hígado de tamaño normal, de bordes lisos, con aumento difuso de su ecogenicidad en relación con esteatosis moderada. No se evidencian lesiones focales.

No hay dilatación de la vía biliar intra o extra hepática.

Vesícula biliar distendida, sin evidencia de engrosamiento parietal, conservando en su interior múltiples litos que se movilizan con los cambios de posición, el de mayor tamaño mide 18,4 mm. No se observa líquido perivesicular en este momento.

El bazo es de tamaño normal, conserva su ecogenicidad sin evidencia de lesiones focales Páncreas de contornos lisos conserva su ecogenicidad, sin evidencia de lesiones focales

Retroperitoneo vascular y ganglionar sin lesiones evidentes.

Ambos riñones se observan de tamaño, forma y situación normal, sin alteración de la relación corticomedular ni de la ecogenicidad cortical.

No se observan masas sólidas, litiasis, ectasias pielocaliciales ni colecciones peri renales.

Vejiga vejiga distendida de paredes lisas, con contenido anecoico, sin vegetaciones ni engrosamientos parietales.

Próstata homogénea, levemente aumentada de tamaño con un volumen de 30 cc.

No se observa líquido libre ni colecciones intrabdominales.

IDX:

1. Colelitiasis múltiple.

2. Esteatosis moderada.

3. Crecimiento prostático leve.

Dr. Ulloa Chavarría. **Dra. Gabriela Vásquez Li**

Asistente Radiología e IM **Residente Radiología e IM**

Código 4201 **Código 10122**

Reporte de Ultrasonido

Abdomen

Nombre: JOR

Cédula: 2

Referencia: medicina mixta

Fecha: 24/2/17

Diagnóstico de envío: llenura y dolor abdominal en estudio.

Se observa el hígado de tamaño y ecoestructura normal, de bordes lisos, sin evidencia de lesiones focales.

No hay dilatación de la vía biliar intra o extra hepática.

Vesícula biliar parcialmente distendida, sin evidencia de engrosamiento parietal ni litiasis en su interior. No se observa líquido perivesicular en este momento.

El bazo es de tamaño normal, conserva su ecogenicidad sin evidencia de lesiones focales

Páncreas de contornos lisos conserva su ecogenicidad, sin evidencia de lesiones focales

Retroperitoneo vascular y ganglionar sin lesiones evidentes.

Ambos riñones se observan de tamaño, forma y situación normal para la edad, sin alteración de la relación corticomedular ni de la ecogenicidad cortical.

No se observan masas sólidas, litiasis, ectasias pielocaliciales ni colecciones peri renales.

Vejiga poco distendida, no valorable.

No se observa líquido libre ni colecciones intrabdominales.

IDX:

Estudio sin hallazgos patológicos.

Dr. Ulloa Chavarría. **Dra. Gabriela Vásquez Li**

Asistente Radiología e IM **Residente Radiología e IM**

Código 4201 **Código 10122**

Reporte de Ultrasonido

Abdomen

Nombre: IRF. Cédula: 2. Referencia: EBAIS La Piedra. Fecha: 24/2/17

Diagnóstico de envío: dolor abdominal en estudio

Se observa el hígado de tamaño normal, de bordes lisos, con aumento difuso de su ecogenicidad en relación con esteatosis moderada. No se evidencian lesiones focales.

No hay dilatación de la vía biliar intra o extra hepática.

Vesícula biliar distendida, sin evidencia de engrosamiento parietal ni litiasis en su interior. No se observa líquido perivesicular en este momento.

El bazo es de tamaño normal, conserva su ecogenicidad sin evidencia de lesiones focales

Páncreas de contornos lisos conserva su ecogenicidad, sin evidencia de lesiones focales

Retroperitoneo vascular y ganglionar sin lesiones evidentes.

Ambos riñones se observan de tamaño, forma y situación normal, sin alteración de la relación corticomedular ni de la ecogenicidad cortical.

No se observan masas sólidas, litiasis, ectasias pielocaliciales ni colecciones peri renales.

Vejiga poco distendida no valorable.

Útero en anteversión mire 68 × 39 × 57 mm, con miometrio homogéneo.

Endometrio regular del 7,4 mm.

Ambos ovarios de aspecto sonográfico conservado.

No se observa líquido libre ni colecciones intrabdominales.

IDX:

1. Esteatosis moderada.

Dr. Ulloa Chavarría. **Dra. Gabriela Vásquez Li**

Asistente Radiología e IM **Residente Radiología e IM**

Código 4201 **Código 10122**

Reporte de Ultrasonido

Vías Urinarias

Nombre: NRV

Cédula: 2

Referencia: medicina de empresa.

Realizado: 24/2/17

Diagnóstico de envío: antecedente familiar de Ca de próstata. Observación por HPB.

Ambos riñones se observan de tamaño, forma y situación normal, sin alteración de la relación corticomedular.

RD mide: 96 × 46 mm, con grosor cortical de 17 mm.

RI mide: 106 × 54 mm, con grosor cortical de 12 mm.

No se observan masas sólidas, quistes, litiasis, ectasias pielocaliciales ni colecciones peri renales.

Vejiga distendida, de paredes delgadas, sin vegetaciones ni engrosamientos focales, de contenido anecoico. Volumen inicial 106 cc. Sin residuo postmicción significativo (13 cc).

Próstata homogénea, de tamaño conservado, con un volumen de 19 cc.

No se observa líquido libre ni colecciones abdominales

Impresión Diagnóstica:

1. Estudio sin hallazgos patológicos.

Dr. Ulloa Chavarría. **Dra. Gabriela Vásquez Li**

Asistente Radiología e IM **Residente Radiología e IM**

Código 4201 **Código 10122**

Reporte de Ultrasonido

Abdomen

Nombre: NRV. Cédula: 2. Referencia: medicina de empresa. Fecha: 24/2/17

Diagnóstico de envío: antecedente de hipertiroidismo. Actualmente compra de función tiroidea alteradas.

Se observa el hígado de tamaño normal, de bordes lisos, con aumento difuso de su ecogenicidad en relación con esteatosis moderada. No se evidencia lesiones focales sólidas ni quísticas.

No hay dilatación de la vía biliar intra o extra hepática.

Vesícula biliar distendida, sin evidencia de engrosamiento parietal ni litiasis en su interior. No se observa líquido perivesicular en este momento.

El bazo es de tamaño normal, conserva su ecogenicidad sin evidencia de lesiones focales

Páncreas de contornos lisos conserva su ecogenicidad, sin evidencia de lesiones focales

Retroperitoneo vascular y ganglionar sin lesiones evidentes.

Ambos riñones se observan de tamaño, forma y situación normal, sin alteración de la relación corticomedular ni de la ecogenicidad cortical.

No se observan masas sólidas, litiasis, ectasias pielocaliciales ni colecciones peri renales.

Vejiga distendida con contenido anecoico, con paredes lisas, Sin evidencia de lesiones endovesicales.

No se observa líquido libre ni colecciones intrabdominales.

IDX:

1. Esteatosis moderada.

Dr. Ulloa Chavarría. **Dra. Gabriela Vásquez Li**

Asistente Radiología e IM **Residente Radiología e IM**

Código 4201 **Código 10122**

Reporte de Ultrasonido
Abdomen

Nombre: JRP
Cédula: 6.
Referencia: cirugía.
Fecha: 24/2/17

Diagnóstico de envío: dolor abdominal crónico

Se observa el hígado de tamaño y ecoestructura normal, de bordes lisos, sin evidencia de lesiones focales.

No hay dilatación de la vía biliar intra o extra hepática.
Vesícula biliar distendida, sin evidencia de engrosamiento parietal ni litiasis en su interior. No se observa líquido perivesicular en este momento.

El bazo es de tamaño normal, conserva su ecogenicidad sin evidencia de lesiones focales.
Páncreas de contornos lisos conserva su ecogenicidad, sin evidencia de lesiones focales

Retroperitoneo vascular y ganglionar sin lesiones evidentes.
Ambos riñones se observan de tamaño, forma y situación normal, sin alteración de la relación corticomedular ni de la ecogenicidad cortical.
En el polo inferior del riñón derecho se observa un quiste simple cortical de 17 × 12 mm.

Se documentan en ambos riñones algunas imágenes ecogénicas, ovaladas, que producen artefacto centelleo, sugestivas de litos; visualizando al menos 3 en el grupo calicial inferior del riñón izquierdo de 8,1 mm, 7,4 mm, y 6,8 mm, Y una en el polo inferior del riñón derecho que mide 8 mm.

No se observan masas sólidas, ectasias pielocaliciales ni colecciones peri renales.

Vejiga vacía no valorable.

No se observa líquido libre ni colecciones intrabdominales.

IDX:

1. Nefrolitiasis bilateral no obstructiva.

2. Quiste simple cortical renal derecho, Bosniak 1.

Dr. Ulloa Chavarría.
Asistente Radiología e IM
Código 4201

Dra. Gabriela Vásquez Li
Residente Radiología e IM
Código 10122

Reporte de Ultrasonido
Vías Urinarias

Nombre: CSH
Cédula: 2
Referencia: urgencias
Realizado: 24/2/17
Diagnóstico de envío: antecedentes de CRUI. Urolitiasis.

Ambos riñones se observan de tamaño, forma y situación normal, sin alteración de la relación corticomedular. Se observa pelvis extrarenal derecha como variante anatómica
RD mide: 106 × 45 mm, con grosor cortical de 16 mm.
RI mide: 99×55 mm, con grosor cortical de 13 mm.
No se observan masas sólidas, quistes, litiasis, ectasias pielocaliciales ni colecciones peri renales.
Ambos jets ureterales presentes y simétricos.
Vejiga distendida, de paredes delgadas, sin vegetaciones ni engrosamientos focales, de contenido anecoico. Volumen inicial 364cc. Residuo postmicción: 152 cc (41%).
No se observa líquido libre ni colecciones abdominales.
De forma incidental se observa un mioma uterino intramural corporal anterior de 13 × 18 × 13 mm. No se observan masas anexiales en el presente estudio.

Impresión Diagnóstica:

1. Residuo post micción significativo (41%).
2. Mioma uterino intramural corporal anterior.

Dr. Ulloa Chavarría. **Dra. Gabriela Vásquez Li**
Asistente Radiología e IM **Residente Radiología e IM**
Código 4201 **Código 10122**

Reporte de Ultrasonido

Cuello

Nombre: NRV

Cédula: 2

Referencia: medicina de empresa

Fecha: 24/2/17

Motivo de envío: antecedente de hipertiroidismo. Actualmente compra de función tiroidea alteradas.

Con Transductor de alta frecuencia se explora la cara anterior del cuello.

Glándula tiroidea de forma y tamaño normal. Es de contornos regulares y de textura homogénea, sin evidencia de lesiones focales.

LTD mide: 31 × 13 × 15 mm, para un volumen de 3,1 cc.

LTI mide: 21 × 15 × 11 mm, para un volumen de 2,6 cc.

Istmo: 2 mm.

No se observan focalizaciones sólidas o quísticas.

Glándulas submandibulares y lóbulos superficiales de ambas parótidas sin alteraciones.

No hay adenopatías atípicas. Ni masas en las regiones cervicales.

Impresión:

1. Estudio sin hallazgos patológicos.

Dr. Ulloa Chavarría.
Asistente Radiología e IM
Código 4201

Dra. Gabriela Vásquez Li
Residente Radiología e IM
Código 10122

Reporte de Ultrasonido

Vías Urinarias

Nombre: JAL

Cédula: 2

Referencia: medicina familiar

Realizado: 25/03/17

Diagnóstico de envío: prostatismo

Ambos riñones se observan de tamaño, forma y situación normal, sin alteración de la relación corticomedular.

RD mide: 105 × 60 mm, con un grosor cortical de 13,2 mm.

RI mide: 111 × 56 mm, con un grosor cortical de 13 mm.

No se observan masas sólidas, quistes, litiasis, ectasias pielocaliciales ni colecciones peri renales.

Vejiga distendida, de paredes delgadas, sin vegetaciones ni engrosamientos focales, de contenido anecoico. Volumen inicial 594 cc. Residuo postmicción: 163 cc (27%).

Próstata heterogénea, aumentada de tamaño, con un volumen de 29 cc.

No se observa líquido libre ni colecciones abdominales

Impresión Diagnóstica:

1. Crecimiento prostático (29 cc)
2. Residuo postmicción significativo.

Dr. Ulloa Chavarría.
Asistente Radiología e IM
Código 4201

Dra. Gabriela Vásquez Li
Residente Radiología e IM
Código 10122

Reporte de Ultrasonido

Abdomen

Nombre: SAA. Cédula: 4

Referencia: gastroenterología

Fecha: 25/3/17

Diagnóstico de envío: a descartar colelitiasis.

Se observa el hígado de tamaño normal, con aumento difuso de su ecogenicidad en relación con esteatosis moderada, sin evidencia de lesiones focales.

No hay dilatación de la vía biliar intra o extra hepática.

Vesícula biliar distendida, sin evidencia de engrosamiento parietal. Se observan en su interior múltiples litos de hasta 15 mm. No se observa líquido perivesicular en este momento.

El bazo es de tamaño normal, conserva su ecogenicidad sin evidencia de lesiones focales

Páncreas de contornos lisos conserva su ecogenicidad, sin evidencia de lesiones focales

Retroperitoneo vascular y ganglionar sin lesiones evidentes.

Ambos riñones se observan de tamaño, forma y situación normal, sin alteración de la relación corticomedular ni de la ecogenicidad cortical.

No se observan masas sólidas, litiasis, ectasias pielocaliciales ni colecciones peri renales.

Vejiga parcialmente distendida con contenido anecoico.

No se observa líquido libre ni colecciones intrabdominales.

IDX:

1. **Colelitiasis.**
2. **Esteatosis moderada.**

Dr. Ulloa Chavarría. **Dra. Gabriela Vásquez Li**

Asistente Radiología e IM **Residente Radiología e IM**

Código 4201 **Código 10122**

Reporte de Ultrasonido

Cuello

Nombre: GAR

Cédula: 2

Referencia: ORL

Fecha: 25/3/17

Motivo de envío: Ca mucoepidermoide faringeo. Según se refiere en solicitud con TC que evidencia adenopatías (no se especifica el nivel). Paciente refiere IVRS reciente.

Con Transductor de alta frecuencia se explora la cara anterior del cuello.

Glándula tiroidea de forma y tamaño normal. Es de contornos regulares y de textura homogénea, sin evidencia de lesiones focales.

LTD mide: 40 × 14 × 14 mm, pero un volumen de 4,1 cc.

LTI mide: 36 × 12 × 13 mm, para un volumen de 3 cc.

Istmo mide: 2,2 mm.

No se observan focalizaciones sólidas o quísticas.

Glándulas submandibulares y lóbulos superficiales de ambas parótidas sin alteraciones.

Se observan múltiples ganglios linfáticos que conservan el hilio graso, de aspecto reactivo, en la cadena yugular izquierda, todas con diámetros menores de 1 cm en su eje corto. Sin embargo llama la atención observar entre los niveles II y III izquierdo una adenopatía que a pesar de no tener un eje corto mayor a 1 cm (mide 9,2×6,7×8,6 mm (LxAPxT)), presenta pérdida de su hilio graso, por lo que se sugiere correlación con histología.

Impresión:

1. Adenopatía con pérdida de su hilio graso entre los niveles II y III izquierdo, a correlacionar con histología.

Dr. Ulloa Chavarría. **Dra. Gabriela Vásquez Li**

Asistente Radiología e IM **Residente Radiología e IM**

Código 4201 **Código 10122**

Reporte de Ultrasonido

Cuello

Nombre: JAC. Cédula: 2. Referencia: cirugía. Fecha: 25/03/17

Motivo de envío: BMN control.

Con Transductor de alta frecuencia se explora la cara anterior del cuello.

Glándula tiroidea de tamaño normal. La misma se observa de aspecto heterogéneo y presenta aumento de su vascularidad, hallazgos que podrían estar en relación con cambios por tiroiditis, a correlacionar con clínica y laboratorios.

LTD mide: 49 × 16 × 15 mm, para un volumen de 6,2 cc.

LTI mide: 49 × 16 × 16 mm, para un volumen de 6,2 cc.

Istmo: 3,6 mm.

Se observa en la periferia del tercio medio del lóbulo tiroideo derecho un nódulo redondeado, de bordes bien definidos, con vascularidad central a la exploración con Doppler color, el cual modifica el contorno anterior de la glándula tiroides y mide actualmente 8x7 mm, a correlacionar con BAAF.

Glándulas submandibulares y lóbulos superficiales de ambas parótidas sin alteraciones.

No hay adenopatías atípicas. Ni masas en las regiones cervicales.

Impresión:

1. TIRADS 3.
    a. Nódulo en LTD que modifica el contorno de la glándula tiroides, a correlacionar con BAAF.
2. Hallazgos sonográficos que sugieren cambios por tiroiditis a correlacionar con clínica y laboratorios.

Dr. Ulloa Chavarría. **Dra. Gabriela Vásquez Li**

Asistente Radiología e IM **Residente Radiología e IM**

Código 4201 **Código 10122**

Reporte de Ultrasonido

Abdomen

Nombre: VAS. Cédula: 2. Referencia: cirugía. Fecha: 25/3/17

Diagnóstico de envío: antecedente de Ca de vesícula. Actualmente con ictericia. Observación por colangitis.

Se observa el hígado de tamaño y ecoestructura normal, de bordes lisos, sin evidencia de lesiones focales.

Se observa dilatación de la vía biliar intra y extrahepática, alcanzando esta última un diámetro de hasta 12 mm. No se logra documentar una causa obstructiva por este método.

Ausencia quirúrgica de la vía biliar. No se documentan masas sólidas ni quísticas en el lecho vesicular.

El bazo es de tamaño normal, conserva su ecogenicidad sin evidencia de lesiones focales

Páncreas de contornos lisos conserva su ecogenicidad, sin evidencia de lesiones focales

Retroperitoneo vascular y ganglionar sin lesiones evidentes.

Ambos riñones se observan de tamaño, forma y situación normal, sin alteración de la relación corticomedular ni de la ecogenicidad cortical.

No se observan masas sólidas, litiasis, ectasias pielocaliciales ni colecciones peri renales.

Vejiga poco distendida con contenido anecoico.

Se observan aproximadamente 7 cc de líquido libre en pelvis.

IDX:

1. **Dilatación de la vía biliar intra y extrahepática sin lograr documentar una causa obstructiva por este método.**
2. **Líquido libre en pelvis (aproximadamente 7 cc)**

Dr. Ulloa Chavarría. **Dra. Gabriela Vásquez Li**

Asistente Radiología e IM **Residente Radiología e IM**

Código 4201 **Código 10122**

Reporte de Ultrasonido

Cuello

Nombre: JAE. Cédula: 2 Referencia: ORL Fecha: 25/3/17

Motivo de envío: disfagia, disfonía.

Con Transductor de alta frecuencia se explora la cara anterior del cuello.

LTD mide: 46 × 20 × 21 mm, para un volumen de 10,2 cc.

LTI mide: 57 × 31 × 32 mm, para un volumen de 30,4 cc.

Istmo: 3 mm.

Glándula tiroidea aumentada de tamaño de forma difusa, con proyección intratorácica a expensas de varios nódulos:

- En el LTD nódulo isoecoico, redondeado de bordes bien definidos, avascular a la exploración con Doppler color y con algunas zonas quísticas en su interior mide 16x16 mm.
- También en el LTD un nódulo isoecoico, redondeado de bordes bien definidos, avascular, que mide 7x6 mm.
- En el LTI se observa un nódulo mixto de predominio quístico, redondeado, de bordes bien definidos, con calcificación periférica completa, el cual presenta proyección intratorácica y mide 36x30x28 mm para un volumen de 16,5 cc.

Glándulas submandibulares y lóbulos superficiales de ambas parótidas sin alteraciones.

No hay adenopatías atípicas. Ni masas en las regiones cervicales.

Impresión:

1. Bocio multinodular con proyección intratorácica
    a. Nódulo en LTI que presenta proyección intratorácica.

Dr. Ulloa Chavarría. **Dra. Gabriela Vásquez Li**

Asistente Radiología e IM **Residente Radiología e IM**

Código 4201 **Código 10122**

Reporte de Ultrasonido

Abdomen

Nombre: CBR

Cédula: 2

Referencia: EBAIS Trapiche-Piedades

Fecha: 25/3/17

Diagnóstico de envío: dolor abdominal en estudio, antecedente de RTU.

Se observa el hígado de tamaño y ecoestructura normal, de bordes lisos, sin evidencia de lesiones focales.

No hay dilatación de la vía biliar intra o extra hepática.

Vesícula biliar distendida, sin evidencia de engrosamiento parietal ni litiasis en su interior. No se observa líquido perivesicular en este momento.

El bazo es de tamaño normal, conserva su ecogenicidad sin evidencia de lesiones focales

Páncreas no valorable por interposición de gas intestinal.

Retroperitoneo vascular y ganglionar sin lesiones evidentes.

Ambos riñones se observan de tamaño, forma y situación normal, sin alteración de la relación corticomedular ni de la ecogenicidad cortical.

No se observan masas sólidas, litiasis, ectasias pielocaliciales ni colecciones peri renales.

Vejiga poco distendida, con contenido anecoico.

Próstata heterogénea con un volumen de 25 cc.

No se observa líquido libre ni colecciones intrabdominales.

IDX:

1. Crecimiento prostático grado I (25 cc).

Dr. Ulloa Chavarría. **Dra. Gabriela Vásquez Li**

Asistente Radiología e IM **Residente Radiología e IM**

Código 4201 **Código 10122**

Reporte de Ultrasonido

Abdomen

Nombre: FCO Cédula: 2. Referencia: cirugía. Fecha: 25/3/17

Diagnóstico de envío: observación por coledocolitiasis residual.

Se observa el hígado de tamaño y ecoestructura normal, de bordes lisos, sin evidencia de lesiones focales.

No hay dilatación de la vía biliar intrahepática. La vía biliar extrahepática es valorable en sus tercios proximal y medio, la misma se observa dilatada con un diámetro de hasta 12 mm, sin evidenciar al presente control imágenes sugestivas de litos en su interior. El tercio distal de la vía biliar extrahepática no es valorable por interposición de gas intestinal.

Ausencia quirúrgica de vesícula biliar.

El bazo es de tamaño normal, conserva su ecogenicidad sin evidencia de lesiones focales

Páncreas de contornos lisos conserva su ecogenicidad, sin evidencia de lesiones focales

Retroperitoneo vascular y ganglionar sin lesiones evidentes.

Ambos riñones se observan de tamaño, forma y situación normal, sin alteración de la relación corticomedular ni de la ecogenicidad cortical.

No se observan masas sólidas, litiasis, ectasias pielocaliciales ni colecciones peri renales.

Vejiga vacía no valorable.

No se observa líquido libre ni colecciones intrabdominales.

IDX:

1. Dilatación de la vía biliar extrahepática, sin visualizar causa obstructiva por este método.

Dr. Ulloa Chavarría. **Dra. Gabriela Vásquez Li**

Asistente Radiología e IM **Residente Radiología e IM**

Código 4201 **Código 10122**

Reporte de Ultrasonido

Abdomen

Nombre: MCR Cédula: 2. Referencia: cirugía. Fecha: 25/3/17

Diagnóstico de envío: cáncer de colon derecho operado, control post quirúrgico.

Se observa el hígado de tamaño y ecoestructura normal, de bordes lisos, sin evidencia de lesiones focales.

No hay dilatación de la vía biliar intra o extra hepática.

Vesícula biliar distendida, sin evidencia de engrosamiento parietal. Se observan al menos dos litos en su interior de aproximadamente 5 mm. No se observa líquido perivesicular en este momento.

El bazo es de tamaño normal, conserva su ecogenicidad sin evidencia de lesiones focales

Páncreas de contornos lisos conserva su ecogenicidad, sin evidencia de lesiones focales

Retroperitoneo vascular y ganglionar sin lesiones evidentes.

Ambos riñones se observan de tamaño, forma y situación normal, sin alteración de la relación corticomedular ni de la ecogenicidad cortical.

No se observan masas sólidas, litiasis, ectasias pielocaliciales ni colecciones peri renales.

Vejiga vacía no valorable.

No se observa líquido libre ni colecciones intrabdominales.

IDX:

1. Colelitiasis.

Dr. Ulloa Chavarría.
Asistente Radiología e IM
Código 4201

Dra. Gabriela Vásquez Li
Residente Radiología e IM
Código 10122

Reporte de Ultrasonido
Cuello

Nombre: ECR
Cédula: 2
Referencia: cirugía
Realizado: 25/3/17
Diagnóstico de envío: Control solicitado por clínica de tiroides. Antecedente de cáncer papilar de tiroides operado.

Con Transductor de alta frecuencia se explora la cara anterior del cuello.

Ausencia quirúrgica de la glándula tiroides.
En el lecho tiroideo no se observan focalizaciones sólidas o quísticas.

Glándulas submandibulares y lóbulos superficiales de ambas parótidas sin alteraciones.

No hay adenopatías.

Impresión:

1. Tiroidectomía total. Resto del estudio sin particularidades.

Dr. Ulloa Chavarría.
Asistente Radiología e IM
Código 4201

Dra. Gabriela Vásquez Li
Residente Radiología e IM
Código 10122

Reporte de Ultrasonido
Cuello

Nombre: MEC
Cédula: 2
Referencia: cirugía
Fecha: 25/3/17
Motivo de envío: nódulo tiroideo derecho en estudio

Con Transductor de alta frecuencia se explora la cara anterior del cuello.

Glándula tiroidea de forma y tamaño normal. Es de contornos regulares y de textura homogénea.
LTD mide: 50 × 15 × 17 mm, para un volumen de 6,7 cc.
LTI mide: 37 × 15 × 13 mm, para un volumen de 3,7 cc.
Se observa en el lóbulo tiroideo derecho un nódulo redondeado, con bordes bien definidos, que presenta degeneración quística y mide 12x11 mm.
Glándulas submandibulares y lóbulos superficiales de ambas parótidas sin alteraciones.
No hay adenopatías atípicas. Ni masas en las regiones cervicales.

Impresión:

1. TIRADS 2:
    a. Nódulo tiroideo derecho con degeneración quística.

Dr. Ulloa Chavarría. **Dra. Gabriela Vásquez Li**
Asistente Radiología e IM **Residente Radiología e IM**
Código 4201 **Código 10122**

Reporte de Ultrasonido
Cuello

Nombre: RFM Cédula: 1. Referencia: cirugía Fecha: 25/03/17
Motivo de envío: a descartar neoplasia tiroides

Con Transductor de alta frecuencia se explora la cara anterior del cuello.
Glándula tiroidea de forma y tamaño normal. Es de contornos regulares y de textura homogénea.
LTD mide: 44 × 17 × 15 mm, para un volumen de 6 cc.
LTI mide: 39 × 14 × 15 mm, para un volumen de 4,2 cc.
En el lóbulo tiroideo derecho se observan dos nódulos hipoecoicos, redondeados, con vascularidad periférica, de bordes bien definidos, que miden 6,6×4,3 mm y 4,7×5,9 mm.
En el hola tiroideo izquierdo se observa otro nódulo de similares características de los antes descritos que mide 6,4 × 4,6 mm.
Glándulas submandibulares y lóbulos superficiales de ambas parótidas sin alteraciones.
Se observa múltiples adenopatías atípicas en los niveles cervicales III, IV y V izquierdos con pérdida de su hilio graso. Las de mayor tamaño de 15x11 mm en el nivel V y de 27x17 mm en el nivel III. Se sugiere correlación con histología de dichas adenopatías.

Impresión:

1. Adenopatías atípicas en los niveles III, IV y V izquierdo, a correlacionar con histología.
2. Nódulos tiroideos bilaterales.

Dr. Ulloa Chavarría. **Dra. Gabriela Vásquez Li**
Asistente Radiología e IM **Residente Radiología e IM**
Código 4201 **Código 10122**

Reporte de Ultrasonido
Cuello

Nombre: AGR
Cédula: 2
Referencia: medicina interna
Fecha: 25/03/17
Motivo de envío: antecedente de bocio difuso.

Con Transductor de alta frecuencia se explora la cara anterior del cuello.

Glándula tiroidea de forma normal y tamaño limítrofe. Es de contornos regulares y de textura homogénea, sin evidencia de lesiones focales.
LTD mide: 47 × 18 × 20 mm, para un volumen de 9 cc.
LTI mide: 49 × 20 × 17 mm, para un volumen de 8,6 cc.
Istmo mide: 3,4 mm.
No se observan focalizaciones sólidas o quísticas.
Glándulas submandibulares y lóbulos superficiales de ambas parótidas sin alteraciones.
No hay adenopatías atípicas. Ni masas en las regiones cervicales.

Impresión:

1. Estudio sin hallazgos patológicos.

Dr. Ulloa Chavarría.
Asistente Radiología e IM
Código 4201

Dra. Gabriela Vásquez Li
Residente Radiología e IM
Código 10122

Reporte de Ultrasonido

Abdomen

Nombre: JJGM Cédula: 2. Referencia: dermatología. Fecha: 25/3/17

Diagnóstico de envío: melanoma.

Se observa el hígado aumentado de tamaño mide 170 mm de longitud, con aumento difuso de su ecogenicidad en relación con esteatosis moderada. No se evidencian focalizaciones sólidas ni quísticas.

No hay dilatación de la vía biliar intra o extra hepática. Vesícula biliar distendida, sin evidencia de engrosamiento parietal. Se observan al menos dos litos en su interior de hasta 14 mm. No se observa líquido perivesicular en este momento.

El bazo es de tamaño normal, conserva su ecogenicidad sin evidencia de lesiones focales Páncreas de contornos lisos conserva su ecogenicidad, sin evidencia de lesiones focales

Retroperitoneo vascular y ganglionar sin lesiones evidentes.

Ambos riñones se observan de tamaño, forma y situación normal, sin alteración de la relación corticomedular ni de la ecogenicidad cortical. Se observa un quiste simple cortical en el tercio medio del riñón izquierdo de 9,6x8,6 mm y otro en el tercio medio del riñón derecho que mide 19×18 mm. No se observan masas sólidas, litiasis, ectasias pielocaliciales ni colecciones peri renales.

Próstata heterogénea, aumentada de tamaño con un volumen de 73 cc. Vejiga parcialmente distendida.

No se observa líquido libre ni colecciones intrabdominales.

IDX:

1. Esteatosis moderada + hepatomegalia.

2. Colelitiasis.

3. Quistes simples corticales renales bilaterales.

4. Crecimiento prostático

Dr. Ulloa Chavarría. **Dra. Gabriela Vásquez Li**

Asistente Radiología e IM **Residente Radiología e IM**

Código 4201 **Código 10122**

Reporte de Ultrasonido

Abdomen

Nombre: AIHS. Cédula: 2. Referencia: cirugía. Fecha: 25/3/17

Diagnóstico de envío: A descartar coledocolitiasis

Se observa el hígado de tamaño y ecoestructura normal, de bordes lisos, sin evidencia de lesiones focales.

Se observa dilatación de la vía biliar intra y extrahepática, con un colédoco de hasta 16 mm, sin evidenciar litos en su interior en sus porciones valorables, sin embargo a pesar de múltiples intentos y cambios de posición no se logra valorar de forma adecuada el tercio medio de la vía biliar extrahepática por interposición de gas intestinal.

Ausencia quirúrgica de la vía biliar.

El bazo es de tamaño normal, conserva su ecogenicidad sin evidencia de lesiones focales

Páncreas de contornos lisos conserva su ecogenicidad, sin evidencia de lesiones focales

Retroperitoneo vascular y ganglionar sin lesiones evidentes.

Ambos riñones se observan de tamaño, forma y situación normal, sin alteración de la relación corticomedular ni de la ecogenicidad cortical.

No se observan masas sólidas, litiasis, ectasias pielocaliciales ni colecciones peri renales.

Vejiga vacía no valorable.

No se observa líquido libre ni colecciones intrabdominales.

IDX:

1. Dilatación de la vía biliar intra y extrahepática sin lograr documentar una causa obstructiva por este método.

Dr. Ulloa Chavarría. **Dra. Gabriela Vásquez Li**

Asistente Radiología e IM **Residente Radiología e IM**

Código 4201 **Código 10122**

Reporte de Ultrasonido
Cuello

Nombre: MJJ
Cédula: 9
Referencia: clínica de mama
Realizado: 25/3/17
Diagnóstico de envío: antecedente de tiroidectomía. Actualmente con disfagia

Con Transductor de alta frecuencia se explora la cara anterior del cuello.

Ausencia quirúrgica de la glándula tiroides.
En el lecho tiroideo no se observan focalizaciones sólidas o quísticas.

Glándulas submandibulares y lóbulos superficiales de ambas parótidas sin alteraciones.

No hay adenopatías.

Impresión:

1. Tiroidectomía total. Resto del estudio sin particularidades.

Dr. Ulloa Chavarría.
Asistente Radiología e IM
Código 4201

Dra. Gabriela Vásquez Li
Residente Radiología e IM
Código 10122

Reporte de Ultrasonido

Abdomen

Nombre: LMP

Cédula: 5

Referencia: cirugía

Fecha: 25/3/17

Diagnóstico de envío: cáncer gástrico operado.

Se observa el hígado de tamaño y ecoestructura normal, de bordes lisos, sin evidencia de lesiones focales.

No hay dilatación de la vía biliar intra o extra hepática.

No se visualiza vesícula biliar (hallazgo a correlacionar con antecedentes quirúrgicos de la paciente)

El bazo es de tamaño normal, conserva su ecogenicidad sin evidencia de lesiones focales

Páncreas no valorable por interposición de gas intestinal.

Retroperitoneo vascular y ganglionar sin lesiones evidentes.

Ambos riñones se observan de tamaño, forma y situación normal, sin alteración de la relación corticomedular ni de la ecogenicidad cortical.

No se observan masas sólidas, litiasis, ectasias pielocaliciales ni colecciones peri renales.

Vejiga parcialmente distendida.

No se observa líquido libre ni colecciones intrabdominales.

IDX:

Estudio sin hallazgos patológicos.

Dr. Ulloa Chavarría. **Dra. Gabriela Vásquez Li**

Asistente Radiología e IM **Residente Radiología e IM**

Código 4201 **Código 10122**

Reporte de Ultrasonido
Cuello

Nombre: JJGM
Cédula: 2
Referencia: dermatología
Fecha: 25/3/17
Motivo de envío: melanoma

Con Transductor de alta frecuencia se explora la cara anterior del cuello.
Glándula tiroidea de forma y tamaño normal. Es de contornos regulares y de textura homogénea.
LTD mide: 37 × 16 × 16 mm, para un volumen de 5,1 cc.
LTI mide: 46 × 18 × 15 mm, para un volumen de 6,6 cc.
Istmo mide: 3,7 mm.
Se observan dos nódulos hipoecoicos, redondeados, avasculares, de bordes bien definidos uno de ellos en la unión del istmo con el lóbulo derecho que mide 3,4×2,0 mm y otro en el lóbulo tiroideo izquierdo que mide 8,3x5,2 milímetros
Glándulas submandibulares y lóbulos superficiales de ambas parótidas sin alteraciones.
No hay adenopatías atípicas. Ni masas en las regiones cervicales.

Impresión:

1. Nódulos tiroideos TIRADS 2.

Dr. Ulloa Chavarría. **Dra. Gabriela Vásquez Li**
Asistente Radiología e IM **Residente Radiología e IM**
Código 4201 **Código 10122**

Reporte de Ultrasonido
Cuello

Nombre: ARMH
Cédula: 2
Referencia: cirugía
Realizado: 25/3/17
Diagnóstico de envío: antecedente de tiroidectomía por Ca papilar.

Con Transductor de alta frecuencia se explora la cara anterior del cuello.

Ausencia quirúrgica de la glándula tiroides.
En el lecho tiroideo no se observan focalizaciones sólidas o quísticas.

Glándulas submandibulares y lóbulos superficiales de ambas parótidas sin alteraciones.

No hay adenopatías atípicas.

Impresión:

1. Tiroidectomía total. Resto del estudio sin particularidades.

Dr. Ulloa Chavarría.
Asistente Radiología e IM
Código 4201

Dra. Gabriela Vásquez Li
Residente Radiología e IM
Código 10122

Reporte de Ultrasonido

Abdomen

Nombre: AMMM. Cédula: 2. Referencia: medicina interna HM. Fecha: 25/3/17

Diagnóstico de envío: dolor abdominal inespecífico, con adenopatías intrabdominales en hilio hepático observada en TC de marzo 2016. Esteatosis hepática.

Se observa el hígado aumentado de tamaño mide 174 mm de longitud, con aumento difuso de su ecogenicidad en relación con esteatosis moderada, sin evidencia de lesiones focales.

Llama la atención observar en el hilio hepático una adenopatía de aspecto inespecífico, que actualmente mide 20x13mm.

No hay dilatación de la vía biliar intra o extra hepática. Vesícula biliar distendida, sin evidencia de engrosamiento parietal ni litiasis en su interior. No se observa líquido perivesicular en este momento.

El bazo es de tamaño normal, conserva su ecogenicidad sin evidencia de lesiones focales. Páncreas de contornos lisos conserva su ecogenicidad, sin evidencia de lesiones focales

Retroperitoneo paraaórtico y ganglionar sin lesiones evidentes.

Ambos riñones se observan de tamaño, forma y situación normal, sin alteración de la relación corticomedular ni de la ecogenicidad cortical.

No se observan masas sólidas, litiasis, ectasias pielocaliciales ni colecciones peri renales.

Vejiga parcialmente distendida, con contenido anecoico.

No se observa líquido libre ni colecciones intrabdominales.

IDX:

1. Adenopatía de aspecto inespecífico en el hilio hepático.

2. Esteatosis moderada + hepatomegalia.

Dr. Ulloa Chavarría. **Dra. Gabriela Vásquez Li**

Asistente Radiología e IM **Residente Radiología e IM**

Código 4201 **Código 10122**

Reporte de Ultrasonido

Abdomen

Nombre: CPS

Cédula: 1

Referencia: reumatología

Fecha: 25/3/17

Diagnóstico de envío: <u>pérdida de peso en estudio. Observación fue síndrome paraneoplásico.</u>

Se observa el hígado de tamaño y ecoestructura normal. Llama la atención observar hacia el segmento VI un quiste con contenido denso que mide 29x19x24 mm, sin septos ni tabiques en su interior.
No hay dilatación de la vía biliar intra o extra hepática.

Vesícula biliar distendida, sin evidencia de engrosamiento parietal ni litiasis en su interior. No se observa líquido perivesicular en este momento.
El bazo es de tamaño normal, conserva su ecogenicidad sin evidencia de lesiones focales
Páncreas parcialmente valorable en cuerpo, sin evidencia de lesiones focales. Cabeza y cola no valorables por interposición de gas intestinal.
Retroperitoneo vascular y ganglionar sin lesiones evidentes.

Ambos riñones de tamaño conservado, presentan aumento de su ecogenicidad y bordes lobulados hallazgos que podrían estar en relación con cambios por nefropatía crónica, a correlacionar con PFR
Se observa un quiste simple cortical en el polo superior del riñón izquierdo de 12x10 mm y otro en el polo inferior del riñón derecho de 41x28 mm.
No se observan masas sólidas, litiasis, ectasias pielocaliciales ni colecciones peri renales.

Vejiga poco distendida.

Próstata heterogénea, con aumento de su tamaño, con un volumen de 42cc.

No se observa líquido libre ni colecciones intrabdominales.

IDX:

1. Quiste hepático con contenido denso en segmento VI.

2. Quistes renales simples corticales bilaterales.

3. Hallazgos que sugieren cambios por nefropatía crónica a correlacionar con PFR.

4. Crecimiento prostático.

Dr. Ulloa Chavarría.	**Dra. Gabriela Vásquez Li**
Asistente Radiología e IM	**Residente Radiología e IM**
Código 4201	**Código 10122**

Reporte de Ultrasonido

Abdomen

Nombre: ESM

Cédula: 2

Referencia: vascular periférico.

Fecha: 25/03/17

Diagnóstico de envío: antecedente de cardiopatía isquémica. Aneurisma aorta abdominal.

Se documenta aneurisma fusiforme de aorta abdominal infrarenal el cual presenta una longitud de aproximadamente 55 mm y un diámetro de 39 mm. El lumen verdadero mide 16 mm y presenta un trombo mural de 20 mm

Se observa el hígado de tamaño y ecoestructura normal, de bordes lisos, sin evidencia de lesiones focales.
Llama la atención observar ectasia de venas suprahepáticas, hallazgo que asociado a la presencia de derrame pleural derecho sugiere cambios por cardiopatía congestiva, a correlacionar con clínica y antecedentes del paciente.

No hay dilatación de la vía biliar intra o extra hepática.
Vesícula biliar distendida, sin evidencia de engrosamiento parietal ni litiasis en su interior. No se observa líquido perivesicular en este momento.

El bazo es de tamaño normal, conserva su ecogenicidad sin evidencia de lesiones focales
Páncreas de contornos lisos conserva su ecogenicidad, sin evidencia de lesiones focales

Ambos riñones se observan de tamaño, forma y situación normal, sin alteración de la relación corticomedular ni de la ecogenicidad cortical. Se observa un quiste simple en riñón derecho de 104x57 mm

No se observan masas sólidas, litiasis, ectasias pielocaliciales ni colecciones peri renales.

Vejiga vacía no valorable.

No se observa líquido libre ni colecciones intrabdominales.

IDX:

1. Aneurisma fusiforme de aorta abdominal infrarenal.

2. Quiste simple renal derecho.

3. Hallazgos que sugieren cambios por cardiopatía congestiva, a correlacionar con clínica y antecedentes.

A. Ectasia de venas suprahepáticas

B. Derrame pleural derecho.

Dr. Ulloa Chavarría.
Asistente Radiología e IM
Código 4201

Dra. Gabriela Vásquez Li
Residente Radiología e IM
Código 10122

Reporte de Ultrasonido

Abdomen

Nombre: OVR

Cédula: 2

Referencia: cirugía

Fecha: 25/3/17

Diagnóstico de envío: Control por antecedente de fístula biliar.

Se observa el hígado de tamaño y ecoestructura normal, de bordes lisos, sin evidencia de lesiones focales.

No hay dilatación de la vía biliar intra o extra hepática.

Ausencia quirúrgica de vesícula biliar. Lecho quirúrgico sin evidencia de masas sólidas ni quísticas.

El bazo es de tamaño normal, conserva su ecogenicidad sin evidencia de lesiones focales

Páncreas de contornos lisos conserva su ecogenicidad, sin evidencia de lesiones focales

Retroperitoneo vascular y ganglionar sin lesiones evidentes.

Ambos riñones se observan de tamaño, forma y situación normal, sin alteración de la relación corticomedular ni de la ecogenicidad cortical.

No se observan masas sólidas, litiasis, ectasias pielocaliciales ni colecciones peri renales.

Vejiga parcialmente distendida.

No se observa líquido libre ni colecciones intrabdominales.

IDX:

Estudio sin hallazgos patológicos.

Dr. Ulloa Chavarría. **Dra. Gabriela Vásquez Li**

Asistente Radiología e IM **Residente Radiología e IM**

Código 4201 **Código 10122**

Reporte de Ultrasonido
Cuello

Nombre: OVR
Cédula: 2
Referencia: cirugía
Fecha: 25/3/17
Motivo de envío: BMN, a descartar crecimiento

Con Transductor de alta frecuencia se explora la cara anterior del cuello.

Glándula tiroidea de forma y tamaño normal. Es de contornos regulares y de textura homogénea.
LTD mide: 40 y 3 × 15 × 18 mm, para un volumen de 6,1 cc.
LTI mide: 45 × 13 × 16 mm, para un volumen de 4,9 cc.
Istmo mide: 3,2 mm.
Se observan dos nódulos tiroideos redondeados, hipoecoicos, avasculares, de bordes bien definidos uno de ellos derecho que mide 4,3 × 2,4 mm y otro izquierdo de 2,7 × 2,5 mm.
Glándulas submandibulares y lóbulos superficiales de ambas parótidas sin alteraciones.
No hay adenopatías atípicas. Ni masas en las regiones cervicales.

Impresión:

1. Nódulos tiroideos TIRADS 2.

Dr. Ulloa Chavarría. **Dra. Gabriela Vásquez Li**
Asistente Radiología e IM **Residente Radiología e IM**
Código 4201 **Código 10122**

Reporte de Ultrasonido

Vías Urinarias

Nombre: SVG

Cédula: 6

Referencia: urología

Realizado: 25/03/17

Diagnóstico de envío: litiasis renal, control.

Ambos riñones se observan de tamaño, forma y situación normal, sin alteración de la relación corticomedular.

RD mide: 110 × 40 mm, con hombros el cortical de 11 mm.

RI mide: 100x50 mm, con un grosor cortical de 12,5 mm.

Se observa un quiste simple cortical en el polo superior del riñón izquierdo que mide 15 × 13 mm.

En el grupo calicial inferior del riñón derecho se observa un lito de 10 mm. Hacia la pelvis renal izquierda se observa una imagen ovalada ecogénica de 14 mm, que podría estar en relación con lito a este nivel.

No se observan masas sólidas, ectasias pielocaliciales ni colecciones peri renales.

Ambos jets ureterales presentes y simétricos.

Vejiga distendida, de paredes delgadas, sin vegetaciones ni engrosamientos focales, de contenido anecoico. Volumen inicial 468 cc. Residuo postmicción: 56 cc.

No se observa líquido libre ni colecciones abdominales

Impresión Diagnóstica:

1. Nefrolitiasis derecha no obstructiva.
2. Imagen sugestiva de lito en pelvis renal izquierda, sin datos de uropatía obstructiva ipsilateral al presente control.
3. Quiste simple cortical izquierdo BOSNIAK I.

Dr. Ulloa Chavarría. **Dra. Gabriela Vásquez Li**

Asistente Radiología e IM **Residente Radiología e IM**

Código 4201 **Código 10122**

Reporte de Ultrasonido
Cuello

Nombre: CAS
Cédula: 2
Referencia: Cirugía.
Fecha: 26 de abril del 2017
Motivo de envío: control por BMN

Con Transductor de alta frecuencia se explora la cara anterior del cuello.

Glándula tiroidea de forma y tamaño normal. Es de contornos regulares y de textura homogénea.
LTD mide: 16.8x16.6x42.4mm. (Vol. 6.2cc)
LTI mide: 14.6x15.7x42.9mm. (Vol.5.1cc).
Istmo: 3.8mm
Se observan dos nódulos sólidos, redondeados, con vascularidad central y periférica que deforman los contornos de la glándula tiroidea el mayor en el LTI de 13.7x10.2mm y otro de 7x5mm hacia la unión del istmo con el LTI; a correlacionar con histología.
No se observan focalizaciones quísticas.

Glándulas submandibulares y lóbulos superficiales de ambas parótidas sin alteraciones.
No hay adenopatías atípicas. Ni masas en las regiones cervicales.

Impresión:

1. Nódulos tiroideos izquierdos como descritos, a correlacionar con histología.

Dr. Ulloa Chavarría. **Dra. Gabriela Vásquez Li**
Asistente Radiología e IM **Residente Radiología e IM**
Código 4201 **Código 10122**

Reporte de Ultrasonido
Abdomen

Nombre: HBR
Cédula: 2
Referencia: Cirugía.
Realizado: 26 de abril del 2017.

Diagnóstico de envío: antecedente de colectomía derecha.

Se observa el hígado aumentado de tamaño mide 183mm, de bordes lisos, con aumento difuso de la ecogenicidad en relación con esteatosis hepática grado II, sin evidencia de lesiones focales.

No hay dilatación de la vía biliar intra o extra hepática.
Vesícula biliar distendida, sin evidencia de engrosamiento parietal ni litiasis en su interior. No se observa líquido perivesicular en este momento.

El bazo es de tamaño normal mide 124mm, conserva su ecogenicidad sin evidencia de lesiones focales
Páncreas de contornos lisos conserva su ecogenicidad, sin evidencia de lesiones focales.

Ambos riñones se observan de tamaño, forma y situación normal, sin alteración de la relación corticomedular ni de la ecogenicidad cortical. Se observa un quiste parapielico que mide 63x58mm. No se observan masas sólidas, litiasis, ectasias pielocaliciales ni colecciones peri renales.
Vejiga distendida con contenido anecoico y paredes lisas.
Próstata heterogénea, aumentada de tamaño con un volumen de 55 cc.

Retroperitoneo vascular y ganglionar sin lesiones evidentes.

No se observa líquido libre ni colecciones intrabdominales.

De forma complementaria se explora con transductor lineal de alta frecuencia la pared costal inferior derecha, a nivel de la línea axilar anterior, donde clínicamente se palpa una masa observando una masa ovalada, de bordes bien definidos, heterogénea, con vascularidad a la exploración con Doppler color e impresiona extenderse hacia el espacio intercostal; la misma mide 42x15x53 mm para un volumen de 18 cc. Se sugiere correlación de dicha masa con estudios complementarios e histología a criterio del médico tratante. No se observa erosión de las estructuras óseas valorables.

IDX:

1. **Masa en pared costal inferior derecha a nivel de la línea axilar anterior, a correlacionar con estudios complementarios y/o histología a criterio del médico tratante**
2. **Hepatomegalia homogénea.**
3. **Esteatosis hepática grado II. (moderada).**
4. **Quiste parapielico izquierdo.**
5. **Crecimiento prostático.**

Dr. Ulloa Chavarría.
Asistente Radiología e IM
Código 4201

Dra. Gabriela Vásquez Li
Residente Radiología e IM
Código 10122

Reporte de Ultrasonido

Vías Urinarias

Nombre: **MBZ**

Cédula: **2**

Referencia: Urología

Realizado: 26 de abril del 2017

Diagnóstico de envío: prostatismo.

Ambos riñones se observan de tamaño, forma y situación normal, sin alteración de la relación corticomedular.

RD mide: 94x43mm. Grosor cortical 13.5mm.

RI mide: 84x41mm. Grosor cortical 12mm; muestra en el polo inferior un quiste simple que mide 10x9mm.

No se observan masas sólidas, litiasis, ectasias pielocaliciales ni colecciones peri renales.

Vejiga distendida, de paredes trabeculadas, sin vegetaciones ni engrosamientos focales, de contenido anecoico. Volumen inicial 382cc. Residuo postmicción de 327cc.

Próstata con cambios por RTU, heterogénea, aumentada de tamaño mide 43x36x51mm, con un volumen de 41cc.

No se observa líquido libre ni colecciones abdominales

Impresión Diagnóstica:

1. Quiste simple renal izquierdo.
2. Cambios por vejiga de esfuerzo.
3. Próstata con cambios por RTU.
4. Crecimiento prostático para 41cc.
5. Importante residuo postmicción de 327cc (85% Aproximadamente)

Dr. Ulloa Chavarría. **Dra. Gabriela Vásquez Li**

Asistente Radiología e IM **Residente Radiología e IM**

Código 4201 **Código 10122**

Reporte de Ultrasonido

Vías Urinarias

Nombre: DCO

Cédula: 5

Referencia: Urología

Realizado: 26 de Abril del 2017

Diagnóstico de envío: Nefropatía.

Ambos riñones se observan con contornos lobulados, el izquierdo además se observa disminuido de tamaño, con aumento de su ecogenicidad y disminución de su grosor cortical, en relación con cambios por nefropatía crónica.

RD mide: 95x43mm. Grosor cortical 14.5mm.

RI mide: 79x45mm. Grosor cortical 9mm; muestra un quiste simple cortical en su polo superior que mide 16x14mm.

No se observan masas sólidas, litiasis, ectasias pielocaliciales ni colecciones peri renales.

Vejiga distendida, de paredes delgadas, sin vegetaciones ni engrosamientos focales, de contenido anecoico. Volumen inicial 353cc. Sin residuo postmicción.

Próstata heterogénea con cambios por RTU, aumentada de tamaño mide 36x33x53mm, con un volumen de 33cc.

No se observa líquido libre ni colecciones abdominales

Impresión Diagnóstica:

1. Cambios por nefropatía crónica en riñón izquierdo.
2. Quiste simple renal izquierdo.
3. Próstata con cambios por RTU.
4. Crecimiento prostático (33cc).

Dr. Ulloa Chavarría. **Dra. Gabriela Vásquez Li**

Asistente Radiología e IM **Residente Radiología e IM**

Código 4201 **Código 10122**

Reporte de Ultrasonido

Abdomen

Nombre: RCR. Cédula: 2. Referencia: Medicina interna. Fecha: 26 /04/ 2017.

Diagnóstico de envío: Alteración en PFH.

Se observa el hígado aumentado de tamaño mide 177mm, de bordes lisos, sin evidencia de lesiones focales. Con aumento difuso de la ecogenicidad en relación con esteatosis hepática grado II.

No hay dilatación de la vía biliar intra o extra hepática.

Vesícula biliar distendida, sin evidencia de engrosamiento parietal ni litiasis en su interior. No se observa líquido perivesicular en este momento.

El bazo es de tamaño normal mide 101mm, conserva su ecogenicidad sin evidencia de lesiones focales

Páncreas de contornos lisos conserva su ecogenicidad, sin evidencia de lesiones focales

Retroperitoneo vascular y ganglionar sin lesiones evidentes.

Ambos riñones se observan de tamaño, forma y situación normal, sin alteración de la relación corticomedular ni de la ecogenicidad cortical.

Riñón derecho mide: 116x65mm. Grosor cortical 26mm.

Riñón izquierdo mide: 119x61mm. Grosor cortical 18mm.

No se observan masas sólidas, litiasis, ectasias pielocaliciales ni colecciones peri renales.

Vejiga parcialmente distendida,

No se observa líquido libre ni colecciones intrabdominales.

IDX:

1. **Hepatomegalia homogénea.**
2. **Esteatosis hepática grado II. (moderada)**

Dr. Ulloa Chavarría. **Dra. Gabriela Vásquez Li**

Asistente Radiología e IM **Residente Radiología e IM**

Código 4201 **Código 10122**

Reporte de Ultrasonido

Vías Urinarias

Nombre: LFR

Cédula: 2

Referencia: Urología

Realizado: 26 de abril del 2017.

Diagnóstico de envío: Litiasis renal.

Ambos riñones se observan de tamaño, forma y situación normal, sin alteración de la relación corticomedular.

RD mide: 104x49mm. Grosor cortical de 13mm.

RI mide: 106x45mm. Grosor cortical de 9mm; muestra un quiste simple cortical en su polo inferior que mide 17x12mm.

No se observan masas sólidas, litiasis, ectasias pielocaliciales ni colecciones peri renales.

Vejiga distendida, de paredes delgadas, sin vegetaciones ni engrosamientos focales, de contenido anecoico. Volumen inicial 424cc. No se observa residuo postmicción.

No se observa líquido libre ni colecciones abdominales

Impresión Diagnóstica:

1. Quiste simple renal izquierdo.

Dr. Ulloa Chavarría.
Asistente Radiología e IM
Código 4201

Dra. Gabriela Vásquez Li
Residente Radiología e IM
Código 10122

Reporte de Ultrasonido

Vías Urinarias

Nombre: HBR

Cédula: 2

Referencia: Urología

Realizado: 26 de abril del 2017.

Diagnóstico de envío: Control por próstata.

Ambos riñones se observan de tamaño, forma y situación normal, sin alteración de la relación corticomedular.

RD mide: 95x39mm. Grosor cortical de 15mm.

RI mide: 92x49mm. Grosor cortical de 13mm. Muestra un quiste parapielico que mide 63x58mm.

No se observan masas sólidas, litiasis, ectasias pielocaliciales ni colecciones peri renales.

Vejiga distendida, de paredes delgadas, sin vegetaciones ni engrosamientos focales, de contenido anecoico. Volumen inicial 612cc. Residuo postmicción de 11cc, no significativo.

Próstata heterogénea, aumentada de tamaño mide47x43x52mm, con un volumen de 55cc.

No se observa líquido libre ni colecciones abdominales

Impresión Diagnóstica:

1. Quiste parapielico izquierdo.
2. Crecimiento prostático (55cc).

Dr. Ulloa Chavarría. **Dra. Gabriela Vásquez Li**

Asistente Radiología e IM **Residente Radiología e IM**

Código 4201 **Código 10122**

Reporte de Ultrasonido

Cuello

Nombre: CGS

Cédula: 2

Referencia: Cirugía

Fecha: 26 de abril del 2017.

Motivo de envío: Bocio multinodular.

Con Transductor de alta frecuencia se explora la cara anterior del cuello.

Glándula tiroidea aumentada de tamaño de predominio en el lóbulo derecho. Es de contornos regulares y de textura homogénea.

LTD mide: 28x29x56mm. (Vol. 24cc), muestra un nódulo, sólido, isoecoico, redondeado, vascularizado a la exploración con Doppler color, de bordes parcialmente definidos, que mide 21x19mm; el cual se sugiere correlacionar con histología.

LTI mide: 21x20x55mm. (Vol. 12.7cc), en su interior se observa un nódulo que mide 6x5mm.

Istmo: 8mm.

Glándulas submandibulares y lóbulos superficiales de ambas parótidas sin alteraciones.

No hay adenopatías atípicas. Ni masas en las regiones cervicales.

Impresión diagnóstica:

1. Nódulos tiroideos bilaterales, como descritos, se sugiere correlación con biopsia al del lóbulo derecho.
2. Bocio difuso.

Dr. Ulloa Chavarría. **Dra. Gabriela Vásquez Li**

Asistente Radiología e IM **Residente Radiología e IM**

Código 4201 **Código 10122**

Reporte de Ultrasonido
Cuello

Nombre: EMM
Cédula: 6
Referencia: Cirugía
Realizado: 26 de abril del 2017.
Diagnóstico de envío: antecedente de tiroidectomía bilateral hace 15 años.

Con Transductor de alta frecuencia se explora la cara anterior del cuello.

Ausencia quirúrgica de la glándula tiroides.
En el lecho tiroideo no se observan focalizaciones sólidas o quísticas.

Glándulas submandibulares y lóbulos superficiales de ambas parótidas sin alteraciones.

No se documentan adenopatías atípicas.

Impresión diagnóstica:

1. Tiroidectomía total. Resto del estudio sin hallazgos patológicos.

Dr. Ulloa Chavarría.
Asistente Radiología e IM
Código 4201

Dra. Gabriela Vásquez Li
Residente Radiología e IM
Código 10122

Reporte de Ultrasonido
Cuello

Nombre: CMB
Cédula: 2
Referencia: cirugía
Realizado: 26 de abril del 2017.
Diagnóstico de envío: control por CA papilar operado.

Con Transductor de alta frecuencia se explora la cara anterior del cuello.

Ausencia quirúrgica de la glándula tiroides.
En el lecho tiroideo no se observan focalizaciones sólidas o quísticas.

Glándulas submandibulares y lóbulos superficiales de ambas parótidas sin alteraciones.

No se documentan adenopatías atípicas.

Impresión diagnóstica:

1. Tiroidectomía total. Resto del estudio sin particularidades.

Dr. Ulloa Chavarría.
Asistente Radiología e IM
Código 4201

Dra. Gabriela Vásquez Li
Residente Radiología e IM
Código 10122

Reporte de Ultrasonido

Vías Urinarias

Nombre: RMC

Cédula: 2

Referencia: Urología.

Realizado: 26 de abril del 2017.

Diagnóstico de envío: Control por prostatismo.

Ambos riñones se observan de tamaño, forma y situación normal, sin alteración de la relación corticomedular.

RD mide: 94x41mm. Grosor cortical de 12mm.

RI mide: 95x52mm. Grosor cortical del 14mm.

No se observan masas sólidas, quistes, litiasis, ectasias pielocaliciales ni colecciones peri renales.

Vejiga normo distendida, de paredes delgadas, sin vegetaciones ni engrosamientos focales, de contenido anecoico. Volumen inicial 343cc. Sin residuo postmicción.

Próstata heterogénea, con proyección intravesical aumentada de tamaño mide 80x65x75mm para un volumen de 204cc; muestra en su interior al menos un nódulo, redondeado, de bordes bien definidos y aspecto hipoecoico que mide 34x23x30mm, a correlacionar con APE.

No se observa líquido libre ni colecciones abdominales

Impresión Diagnóstica:

1. Severo crecimiento prostático para 204cc.
2. Nódulo prostático como descrito a correlacionar con APE.

Dr. Ulloa Chavarría.
Asistente Radiología e IM
Código 4201

Dra. Gabriela Vásquez Li
Residente Radiología e IM
Código 10122

Reporte de Ultrasonido
Cuello

Nombre: LMR
Cédula: 2
Referencia: EBAIS San Rafael.
Fecha: 26 de abril del 2017.
Motivo de envío: Nódulo tiroideo sospechoso de malignidad.

Con Transductor de alta frecuencia se explora la cara anterior del cuello.

Lóbulo tiroideo derecho mide 27x29x46mm (Vol. 19cc), aumentado de tamaño a expensa de un nódulo redondeado, sólido, heterogéneo, con algunas calcificaciones groseras en su interior que mide 31x28x23mm, a correlacionar con histología.
Lóbulo tiroideo izquierdo mide 17x17x43mm (Vol. 6.6cc), presenta bordes lisos y parénquima de aspecto homogéneo, sin evidencia de focalizaciones.
Istmo: 2.4mm.
No se observan focalizaciones quísticas.
Glándulas submandibulares y lóbulos superficiales de ambas parótidas sin alteraciones.
No hay adenopatías atípicas. Ni masas en las regiones cervicales valoradas.

Impresión diagnóstica:

1. Nódulo tiroideo derecho como descrito, a correlacionar con histología.
2. Bocio derecho.

Dr. Ulloa Chavarría.
Asistente Radiología e IM
Código 4201

Dra. Gabriela Vásquez Li
Residente Radiología e IM
Código 10122

Reporte de Ultrasonido

Abdomen

Nombre: ZOR. Cédula: 2 Referencia: EBAIS P. Norte. Fecha: 26 704/17

Diagnóstico de envío: Dolor abdominal en estudio.

Se observa el hígado de tamaño y ecoestructura normal, de bordes lisos, sin evidencia de lesiones focales.

No hay dilatación de la vía biliar intra o extra hepática.

Vesícula biliar distendida, sin evidencia de engrosamiento parietal ni litiasis en su interior. No se observa líquido perivesicular en este momento.

El bazo es de tamaño normal mide 98mm, conserva su ecogenicidad sin evidencia de lesiones focales.

Páncreas de contornos lisos conserva su ecogenicidad, sin evidencia de lesiones focales

Retroperitoneo vascular y ganglionar sin lesiones evidentes.

Ambos riñones se observan de tamaño, forma y situación normal para la edad.

RD mide: 86x40mm. Grosor cortical 11mm, sin alteración de la relación corticomedular ni de la ecogenicidad cortical.

RI mide: 88x44mm. Grosor cortical discretamente disminuido mide 8mm, sin embargo conserva adecuada ecogenicidad cortical y diferenciación corticomedular.

No se observan masas sólidas, litiasis, ectasias pielocaliciales ni colecciones perirrenales.

Vejiga vacía no valorable.

No se observa líquido libre ni colecciones intrabdominales.

IDX:

Estudio sin hallazgos patológicos.

Dr. Ulloa Chavarría. **Dra. Gabriela Vásquez Li**

Asistente Radiología e IM **Residente Radiología e IM**

Código 4201 **Código 10122**

Reporte de Ultrasonido

Vías Urinarias

Nombre: RRV

Cédula: 2

Referencia: Medicina familiar y comunitaria.

Realizado: 26 de abril del 2017

Diagnóstico de envío: Adenocarcinoma de próstata operado.

Ambos riñones se observan de tamaño, forma y situación normal, sin alteración de la relación corticomedular.

RD mide: 111x55mm. Grosor cortical 13mm. Se observa hacia el polo superior un quiste simple cortical que mide 10x10mm.

RI mide: 104x59mm. Grosor cortical 15mm.

No se observan masas sólidas, litiasis, ectasias pielocaliciales ni colecciones perirrenales.

Vejiga distendida, de paredes delgadas, sin vegetaciones ni engrosamientos focales, de contenido anecoico. Volumen inicial 224cc. Sin residuo postmicción

Ausencia quirúrgica de la próstata. En el lecho prostático no se observan masas lesiones sólidas ni quísticas, ni adenopatías.

No se observa líquido libre ni colecciones abdominales

Impresión Diagnóstica:

1. Quiste simple renal derecho.
2. Lecho prostático sin particularidades.

Dr. Ulloa Chavarría.
Asistente Radiología e IM
Código 4201

Dra. Gabriela Vásquez Li
Residente Radiología e IM
Código 10122

Reporte de Ultrasonido

Vías Urinarias

Nombre: HRC

Cédula: 2

Referencia: Urología.

Realizado: 26 de abril del 2017.

Diagnóstico de envío: prostatismo y prostatitis, control.

Ambos riñones se observan de tamaño, forma y situación normal, sin alteración de la relación corticomedular.

RD mide: 106x39mm. Grosor cortical 11mm. Se documenta un quiste simple cortical en la unión del tercio medio con el polo inferior que mide 5x4.6mm.

RI mide: 95x53mm. Grosor cortical 13.5mm. Muestra un quiste simple en el polo inferior que mide 19x15mm.

No se observan masas sólidas, litiasis, ectasias pielocaliciales ni colecciones peri renales.

Vejiga distendida, de paredes delgadas, sin vegetaciones ni engrosamientos focales, de contenido anecoico. Volumen inicial 145cc. Residuo postmicción de 2.2cc, no significativo.

Próstata heterogénea, aumentada de tamaño que mide 42x39x58mm, con un volumen de 50cc.

No se observa líquido libre ni colecciones abdominales

Impresión Diagnóstica:

1. Quistes simples renales bilaterales.
2. Crecimiento prostático para 50cc. Próstata heterogénea.

Dr. Ulloa Chavarría. **Dra. Gabriela Vásquez Li**

Asistente Radiología e IM **Residente Radiología e IM**

Código 4201 **Código 10122**

Reporte de Ultrasonido

Abdomen

Nombre: ALRN

Cédula: 1

Referencia: Cirugía

Fecha: 26 de abril del 2017.

Diagnóstico de envío: A descartar coledocolitiasis

Se observa el hígado de tamaño y ecoestructura normal, de bordes lisos, sin evidencia de lesiones focales.

No hay dilatación de la vía biliar intra o extra hepática. Colédoco mide 3.1mm.

Ausencia quirúrgica de la vesícula biliar.

El bazo es de tamaño normal mide 92mm, conserva su ecogenicidad sin evidencia de lesiones focales.

Páncreas de contornos lisos conserva su ecogenicidad, sin evidencia de lesiones focales:

Retroperitoneo vascular y ganglionar sin lesiones evidentes.

Ambos riñones se observan de tamaño, forma y situación normal, sin alteración de la relación corticomedular ni de la ecogenicidad cortical.

RD mide: 11x37mm. Grosor cortical de 14mm.

RI mide: 104x46mm. Grosor cortical de 12mm.

No se observan masas sólidas, litiasis, ectasias pielocaliciales ni colecciones peri renales.

Vejiga poco distendida, no valorable.

No se observa líquido libre ni colecciones intrabdominales.

IDX:

Estudio sin hallazgos patológicos.

Dr. Ulloa Chavarría. **Dra. Gabriela Vásquez Li**

Asistente Radiología e IM **Residente Radiología e IM**

Código 4201 **Código 10122**

Reporte de Ultrasonido

Vías Urinarias

Nombre: JRR

Cédula: 5

Referencia: Urología

Realizado: 26 de Abril del 2017

Diagnóstico de envío: control por prostatismo.

Ambos riñones se observan de tamaño, forma y situación normal, sin alteración de la relación corticomedular.

RD mide: 97x44mm. Grosor cortical 10mm.

RI mide: 99x48mm. Grosor cortical 11mm.

No se observan masas sólidas, quistes, litiasis, ectasias pielocaliciales ni colecciones peri renales.

Vejiga distendida, de paredes delgadas, sin vegetaciones ni engrosamientos focales, de contenido anecoico. Volumen inicial 776cc. Residuo postmicción de 201cc.

Próstata homogénea, aumentada de tamaño mide 39x33x44mm, con un volumen de 30cc.

No se observa líquido libre ni colecciones abdominales

Impresión Diagnóstica:

1. Crecimiento prostático para 30cc.
2. Residuo postmicción significativo de 201cc (26% aproximado)

Dr. Ulloa Chavarría.
Asistente Radiología e IM
Código 4201

Dra. Gabriela Vásquez Li
Residente Radiología e IM
Código 10122

Reporte de Ultrasonido

Cuello

Nombre: NRG

Cédula: 2

Referencia: cirugía.

Fecha: 26 de Abril del 2017

Motivo de envío: control por BMN

Con Transductor de alta frecuencia se explora la cara anterior del cuello.

Glándula tiroidea de forma y tamaño normal. Es de contornos regulares y de textura homogénea.

LTD mide: 15x19x47mm (Vol. 7cc). Muestra en su interior un quiste coloide que mide 4.2x3.2mm, además se identifica un nódulo redondeado, de bordes bien definidos, de aspecto espongiforme, no vascularizado que mide 4.2x3.7mm.

LTI mide: 14x17x41mm (Vol. 5.3cc). Se documentan en su interior dos quistes coloides que miden 5.2x3.5mm y 4.2mm, además se observa un nódulo de características similares al descrito en el LTD que mide 7.3x6mm.

Istmo: 3.6mm

Glándulas submandibulares y lóbulos superficiales de ambas parótidas sin alteraciones.

No hay adenopatías atípicas. Ni masas en las regiones cervicales valoradas.

Impresión diagnóstica:

1. Quistes coloides bilaterales.
2. Nódulos tiroideos bilaterales, como descritos.

Dr. Ulloa Chavarría. **Dra. Gabriela Vásquez Li**

Asistente Radiología e IM **Residente Radiología e IM**

Código 4201 **Código 10122**

Reporte de Ultrasonido
Cuello

Nombre: HRQ
Cédula: 2
Referencia: Cirugía
Fecha: 26 de abril del 2017
Motivo de envío: Control por nódulo tiroideo.

Con Transductor de alta frecuencia se explora la cara anterior del cuello.
Glándula tiroidea de tamaño conservado. Es de contornos regulares y de textura homogénea.
LTD mide: 56 x17.2x22 mm. (Vol. 11.1cc). Y muestra al menos 6 nódulos redondeados, con bordes bien definidos, avasculares y con degeneración quística; el mayor que mide 8x6.1mm y otros de 4.9x3.9mm, 5.3x3.7mm, 5.3x2.9mm, 4.7x3.7mm y 3.9x2.8mm.
LTI mide: 53.6x14.7x18.5mm. (Vol.7.6cc). Y muestra dos nódulos redondeados, con degeneración quística, que miden 8.4x7.6mm y 4.7x3mm
Istmo: 2.6mm
Glándulas submandibulares y lóbulos superficiales de ambas parótidas sin alteraciones.
No hay adenopatías atípicas. Ni masas en las regiones cervicales.
Impresión:

1. Nódulos tiroideos bilaterales con degeneración quística como descritos (TIRADS 2).

Dr. Ulloa Chavarría.
Asistente Radiología e IM
Código 4201

Dra. Gabriela Vásquez Li
Residente Radiología e IM
Código 10122

Reporte de Ultrasonido

Vías Urinarias

Nombre: LARM

Cédula: 2

Referencia: Consulta externa HCLVV.

Realizado: 26 de abril del 2017.

Diagnóstico de envío: “LUTS” leves.

Ambos riñones se observan de tamaño, forma y situación normal, sin alteración de la relación corticomedular.

RD mide: 104.3x57mm. Grosor cortical de 20mm.

RI mide: 96.2x55.1mm. Grosor cortical de 14mm.

No se observan masas sólidas, quistes, litiasis, ectasias pielocaliciales ni colecciones peri renales.

Vejiga sobredistendida, de paredes delgadas, sin vegetaciones ni engrosamientos focales, de contenido anecoico. Volumen inicial 1005cc. Residuo postmicción de 315cc.

Próstata homogénea, aumentada de tamaño mide 51x41x54.6mm, con un volumen de 59.5cc.

No se observa líquido libre ni colecciones abdominales

Impresión Diagnóstica:

1. Crecimiento prostático para 59.5cc.
2. Residuo postmicción significativo 315cc. (31% aproximadamente)

Dr. Ulloa Chavarría.
Asistente Radiología e IM
Código 4201

Dra. Gabriela Vásquez Li
Residente Radiología e IM
Código 10122

Reporte de Ultrasonido

Cuello

Nombre: OSR

Cédula: 2

Referencia: EBAIS Esquipulas.

Fecha: 26/04/17

Motivo de envío: Masa cervical de 3 meses de evolución.

Con Transductor de alta frecuencia se explora la cara anterior del cuello.

El lóbulo tiroideo derecho mide 39x19x16 mm, para un volumen de 6,4 cc, con forma y tamaño normal. Es de contornos regulares y de textura homogénea, sin evidencia de lesiones focales.

Llama la atención observar el lóbulo izquierdo de aspecto heterogéneo, de bordes mal definidos, aumentado de tamaño a expensas de su diámetro anteroposterior midiendo 31x13 mm (APxT), sin lograr definir francos nódulos en su interior.

Asocia además en el hemicuello izquierdo dos masas sólidas, heterogéneas, vascularizadas a la exploración con Doppler color, ubicadas anterior y lateral a la arteria carótida común izquierda; una de ellas ubicadas en el nivel IV de 52x31x45 mm para un volumen de 38 cc y otra en el nivel III 34x32x31mm para un volumen de 17,5 cc.

Glándulas submandibulares y lóbulos superficiales de ambas parótidas sin alteraciones.

Impresión:

1. Masas cervicales como descritas en los niveles III y IV izquierdos a correlacionar con histología.
2. Lóbulo tiroideo izquierdo aumentado de tamaño, de aspecto heterogéneo, sin definir francas focalizaciones en su interior.

Dr. Ulloa Chavarría.
Asistente Radiología e IM
Código 4201

Dra. Gabriela Vásquez Li
Residente Radiología e IM
Código 10122

Reporte de Ultrasonido

Vías Urinarias

Nombre: OSG

Cédula: 2

Referencia: Urología.

Realizado: 26 de Abril del 2017

Diagnóstico de envío: prostatismo.

Ambos riñones se observan de tamaño, forma y situación normal, sin alteración de la relación corticomedular.

RD mide: 101x51mm. Grosor cortical 11mm.

RI mide: 105x50mm. Grosor cortical 13mm.

No se observan masas sólidas, quistes, litiasis, ectasias pielocaliciales ni colecciones peri renales.

Vejiga distendida, de paredes delgadas, sin vegetaciones ni engrosamientos focales, de contenido anecoico. Volumen inicial 456cc. Residuo postmicción no significativo de 38cc.

Próstata homogénea, de tamaño conservado mide 33x30x40, con un volumen de 21cc.

No se observa líquido libre ni colecciones abdominales

Impresión Diagnóstica:

1. Estudio sin hallazgos patológicos.

Dr. Ulloa Chavarría.
Asistente Radiología e IM
Código 4201

Dra. Gabriela Vásquez Li
Residente Radiología e IM
Código 10122

Reporte de Ultrasonido

Vías Urinarias

Nombre: MVC. Cédula: 2. Referencia: Urología. Realizado: 26/04/17
Diagnóstico de envío: dolor tipo cólico reno-ureteral derecho. Observación por uropatía obstructiva por litiasis.

Ambos riñones se observan de tamaño, forma y situación normal, sin alteración de la relación corticomedular.
RD mide: 92x44mm. Grosor cortical de 9mm.
RI mide: 93x46mm. Grosor cortical de 11mm.

No se observan masas sólidas, quistes, litiasis, ectasias pielocaliciales ni colecciones peri renales.

Vejiga distendida, de paredes delgadas, sin vegetaciones ni engrosamientos focales, de contenido anecoico. Volumen inicial 336cc.

No se observa líquido libre ni colecciones abdominales

Impresión Diagnóstica:

1. Estudio sin hallazgos patológicos.
2. Sin evidencia de imágenes sugestiva de litiasis por este método, ni datos de uropatía obstructiva al presente control.

Dr. Ulloa Chavarría.
Asistente Radiología e IM
Código 4201

Dra. Gabriela Vásquez Li
Residente Radiología e IM
Código 10122

Reporte de Ultrasonido

Vías Urinarias

Nombre: LAVV

Cédula: 2

Referencia: urología.

Realizado: 26 de abril del 2017

Diagnóstico de envío: Control por próstata.

Ambos riñones se observan de tamaño, forma y situación normal, sin alteración de la relación corticomedular.

RD mide: 107x60mm. Grosor cortical 15mm. Y muestra un quiste simple que mide 26x29mm

RI mide: 112x68mm. Y muestra un quiste de 49x44mm con un septo fino en su interior que mide 2.1mm, no vascularizado.

No se observan masas sólidas, litiasis, ectasias pielocaliciales ni colecciones peri renales.

Vejiga distendida, de paredes delgadas, sin vegetaciones ni engrosamientos focales, de contenido anecoico. Volumen inicial 125cc. Sin residuo postmicción.

Próstata heterogénea, de tamaño conservado mide 36x31x45mm, con un volumen de 27cc.

No se observa líquido libre ni colecciones abdominales

Impresión Diagnóstica:

1. Quiste simple renal derecho. Bosniak I.
2. Quiste renal izquierdo. Bosniak II.

Dr. Ulloa Chavarría. **Dra. Gabriela Vásquez Li**

Asistente Radiología e IM **Residente Radiología e IM**

Código 4201 **Código 10122**

Reporte de Ultrasonido

Abdomen

Nombre: EVC Cédula: 2 Referencia: Consulta externa. Realizado: 26/04/17

Diagnóstico de envío: Hepatopatía crónica

Se observa el hígado de textura heterogénea, granular, de bordes lobulados, con aumento del tamaño del lóbulo izquierdo sugestivo de redistribución del flujo; los anteriores hallazgos en relación con cambios por hepatopatía crónica. No se evidencian de lesiones focales.

No hay dilatación de la vía biliar intra o extra hepática.

Vesícula biliar distendida, sin evidencia de engrosamiento parietal, que muestra en su interior al menos dos litos en su interior de aproximadamente 13mm. No se observa líquido perivesicular en este momento.

El bazo es de tamaño normal mide 125mm, conserva su ecogenicidad sin evidencia de lesiones focales

Páncreas de contornos lisos conserva su ecogenicidad, sin evidencia de lesiones focales

Retroperitoneo vascular y ganglionar sin lesiones evidentes.

Ambos riñones se observan de tamaño, forma y situación normal, sin alteración de la relación corticomedular ni de la ecogenicidad cortical.

No se observan masas sólidas, litiasis, ectasias pielocaliciales ni colecciones peri renales.

Vejiga poco distendida con un volumen de 64 cc al momento del estudio.

No se observa líquido libre ni colecciones intrabdominales.

IDX:

1. **Hallazgos en relación con cambios hepatopatía crónica ya conocida.**
2. **Colelitiasis.**

Dr. Ulloa Chavarría. **Dra. Gabriela Vásquez Li**

Asistente Radiología e IM **Residente Radiología e IM**

Código 4201 **Código 10122**

Reporte de Ultrasonido

Abdomen

Nombre: RVR. Cédula: 6. Referencia: EBAIS La Granja. Fecha: 26/04/17

Diagnóstico de envío: Dolor abdominal en estudio.

Se observa el hígado de tamaño y ecoestructura normal, de bordes lisos, sin evidencia de lesiones focales.

No hay dilatación de la vía biliar intra o extra hepática.

Vesícula biliar distendida, sin evidencia de engrosamiento parietal ni litiasis en su interior. No se observa líquido perivesicular en este momento.

El bazo es de tamaño normal mide 111mm, conserva su ecogenicidad sin evidencia de lesiones focales

Páncreas de contornos lisos conserva su ecogenicidad, sin evidencia de lesiones focales

Retroperitoneo vascular y ganglionar sin lesiones evidentes.

Ambos riñones se observan de tamaño, forma y situación normal, sin alteración de la relación corticomedular ni de la ecogenicidad cortical.

Riñón derecho mide: 94x49mm. Grosor cortical 11mm.

Riñón izquierdo mide: 92x52mm. Grosor cortical 10mm.

No se observan masas sólidas, litiasis, ectasias pielocaliciales ni colecciones peri renales.

Vejiga distendida, de paredes delgadas, sin vegetaciones ni engrosamientos focales, de contenido anecoico. Volumen inicial 141cc.

Próstata homogénea, aumentada de tamaño mide 43x40x41mm, con un volumen de 37cc.

No se observa líquido libre ni colecciones intrabdominales.

IDX:

1. **Crecimiento prostático para 37cc.**

Dr. Ulloa Chavarría. **Dra. Gabriela Vásquez Li**

Asistente Radiología e IM **Residente Radiología e IM**

Código 4201 **Código 10122**

Reporte de Ultrasonido

Vías Urinarias

Nombre: EVC

Cédula: 2

Referencia: Dr. Harold Lacayo G.

Realizado: 26 de abril del 2017.

Diagnóstico de envío: Hepatopatía crónica.

Ambos riñones se observan de tamaño, forma y situación normal para la edad, sin alteración de la relación corticomedular.

RD mide: 86x41mm. Grosor cortical de 13mm.

RI mide: 88x32mm. Grosor cortical levemente disminuido, mide 8mm (no asocia alteraciones en su ecogenicidad ni en la diferenciación corticomedular).

No se observan masas sólidas, quistes, litiasis, ectasias pielocaliciales ni colecciones peri renales.

Vejiga poco distendida, de paredes delgadas, sin vegetaciones ni engrosamientos focales, de contenido anecoico. Volumen inicial 64cc.

Próstata homogénea, de tamaño conservado mide 30x26x42, con un volumen de 17cc.

No se observa líquido libre ni colecciones abdominales

Impresión Diagnóstica:

1. Estudio sin hallazgos patológicos.

Dr. Ulloa Chavarría.
Asistente Radiología e IM
Código 4201

Dra. Gabriela Vásquez Li
Residente Radiología e IM
Código 10122

Reporte de Ultrasonido

Vías Urinarias

Nombre: WAM

Cédula: 5

Referencia: EBAIS Zarcero Norte.

Realizado: 27/04/2017

Diagnóstico de envío: Hiperplasia prostática benigna.

Ambos riñones se observan de tamaño, forma y situación normal, sin alteración de la relación corticomedular.

RD mide: 92x40 mm, con grosor cortical de 12 mm.

RI mide: 101x44 mm, con grosor cortical de 14 mm.

No se observan masas sólidas, quistes, litiasis, ectasias pielocaliciales ni colecciones perirrenales.

Vejiga distendida, de paredes delgadas, sin vegetaciones ni engrosamientos focales, de contenido anecoico. Volumen inicial 125 cc. Residuo postmicción: 33 cc.

Próstata homogénea, aumentada de tamaño, con un volumen de 37 cc.

No se observa líquido libre ni colecciones abdominales

Impresión Diagnóstica:

1. Crecimiento prostático (37 cc).

Dr. Ulloa Chavarría.
Asistente Radiología e IM
Código 4201

Dra. Gabriela Vásquez Li
Residente Radiología e IM
Código 10122

Reporte de Ultrasonido

Abdomen

Nombre: RAC. Cédula: 2. Referencia: EBAIS Santiago. Fecha: 27/04/17

Diagnóstico de envío: a descartar esteatosis.

Se observa el hígado aumentado de tamaño mide 191 mm de longitud en su lóbulo derecho con aumento difuso de su ecogenicidad en relación con esteatosis moderada - severa, sin evidencia de lesiones focales.

No hay dilatación de la vía biliar intra o extra hepática.

Vesícula biliar distendida, sin evidencia de engrosamiento parietal ni litiasis en su interior. No se observa líquido perivesicular en este momento.

El bazo es de tamaño normal mide 106 mm de longitud, conserva su ecogenicidad sin evidencia de lesiones focales

Páncreas de contornos lisos conserva su ecogenicidad, sin evidencia de lesiones focales

Retroperitoneo vascular y ganglionar sin lesiones evidentes.

Ambos riñones se observan de tamaño, forma y situación normal, sin alteración de la relación corticomedular ni de la ecogenicidad cortical.

No se observan masas sólidas, litiasis, ectasias pielocaliciales ni colecciones peri renales.

Vejiga vacía no valorable.

No se observa líquido libre ni colecciones intrabdominales.

IDX:

1. Esteatosis moderada - severa

2. Hepatomegalia

Dr. Ulloa Chavarría. **Dra. Gabriela Vásquez Li**

Asistente Radiología e IM **Residente Radiología e IM**

Código 4201 **Código 10122**

Reporte de Ultrasonido

Vías Urinarias

Nombre: VAL

Cédula: 2

Referencia: Urología

Realizado: 27/04/17

Diagnóstico de envío: control por prostatismo.

Ambos riñones se observan de tamaño, forma y situación normal, sin alteración de la relación corticomedular.

RD mide: 105x43 mm, con grosor cortical de 13 mm.

RI mide: 107x52 mm, con grosor cortical de 13 mm.

No se observan masas sólidas, quistes, litiasis, ectasias pielocaliciales ni colecciones peri renales.

Vejiga distendida, de paredes delgadas, sin vegetaciones ni engrosamientos focales, de contenido anecoico. Volumen inicial 716 cc. Residuo postmicción: 170 cc.

Próstata heterogénea, aumentada de tamaño, con un volumen de 33 cc.

No se observa líquido libre ni colecciones abdominales

Impresión Diagnóstica:

1. Crecimiento prostático (33 cc)
2. Residuo postmicción significativo de 170 cc (24%).

Dr. Ulloa Chavarría.
Asistente Radiología e IM
Código 4201

Dra. Gabriela Vásquez Li
Residente Radiología e IM
Código 10122

Reporte de Ultrasonido

Vías Urinarias

Nombre: OAP

Cédula: 2

Referencia: Urología

Realizado: 27/04/17

Diagnóstico de envío: control por prostatismo

Ambos riñones se observan de tamaño, forma y situación normal, sin alteración de la relación corticomedular.

RD mide: 112x59 mm, con grosor cortical de 13 mm.

RI mide: 118x60 mm, con grosor cortical de 13 mm.

No se observan masas sólidas, quistes, litiasis, ectasias pielocaliciales ni colecciones peri renales.

Vejiga distendida, de paredes delgadas, sin vegetaciones ni engrosamientos focales, de contenido anecoico. Volumen inicial 405 cc. Residuo postmicción: 181 cc.

Próstata heterogénea, aumentada de tamaño, con un volumen de 41cc y proyección intravesical. Muestra en su interior un nódulo hipoecoico, redondeado, de contornos bien definidos que mide 25x27 mm, a correlacionar con APE.

No se observa líquido libre ni colecciones abdominales

Impresión Diagnóstica:

1. Crecimiento prostático con proyección intravesical.
2. Nódulo prostático a correlacionar con APE.
3. Residuo postmicción significativo 181 cc. (45%)

Dr. Ulloa Chavarría.
Asistente Radiología e IM
Código 4201

Dra. Gabriela Vásquez Li
Residente Radiología e IM
Código 10122

Reporte de Ultrasonido
Cuello

Nombre: EAR
Cédula: 5
Referencia: Cuello
Fecha: 27/04/17
Motivo de envío: BMN, a descartar crecimiento.

Con Transductor de alta frecuencia se explora la cara anterior del cuello.

Glándula tiroidea de forma y tamaño normal. Es de contornos regulares y de textura homogénea.
LTD mide: 34x17x13 mm, para un volumen de 3,9 cc. Muestra en su interior al menos dos nódulos redondeados, con múltiples zonas quísticas en su interior, de aspecto espongiforme, avasculares, con bordes bien definidos de 6,4x7,7 mm y 9,3x7,3 mm.
LTI mide: 30x18x14 mm, para un volumen de 3,9 cc.
Istmo mide: 2,1 mm.

Glándulas submandibulares y lóbulos superficiales de ambas parótidas sin alteraciones.
No hay adenopatías atípicas. Ni masas en las regiones cervicales valoradas.

Impresión:

1. Nódulos tiroideos derechos TIRADS 2.

Dr. Ulloa Chavarría. **Dra. Gabriela Vásquez Li**
Asistente Radiología e IM **Residente Radiología e IM**
Código 4201 **Código 10122**

Reporte de Ultrasonido
Cuello

Nombre: OBP
Cédula: 2
Referencia: Cirugía
Fecha: 27/04/17
Motivo de envío: BMN compresivo

Con Transductor de alta frecuencia se explora la cara anterior del cuello.
Glándula tiroidea aumentada de tamaño de predominio en su lóbulo derecho con de textura heterogénea.
LTD mide: 59x37x51 mm (LxAPxT), para un volumen de 58 cc.
LTI mide: 58x22x24 mm (LxAPxT), para un volumen de 16 cc.
Istmo mide: 11,2 mm.
Se observan al menos tres nódulos redondeados, de bordes bien definidos, con degeneración quística, uno de ellos en el LTD de 29x31 mm, otro en el istmo de 25x17 mm y otro en el LTI de 19x19 mm.
Glándulas submandibulares y lóbulos superficiales de ambas parótidas sin alteraciones.
No hay adenopatías atípicas. Ni masas en las regiones cervicales valoradas.

Impresión diagnóstica:

1. Bocio multinodular.
    a. Nódulos tiroideos con degeneración quística como descritos.
2. Hallazgos sonográficos sugestivos de cambios por tiroiditis.

Dr. Ulloa Chavarría. **Dra. Gabriela Vásquez Li**
Asistente Radiología e IM **Residente Radiología e IM**
Código 4201 **Código 10122**

Reporte de Ultrasonido

Vías Urinarias

Nombre: BBC

Cédula: 2

Referencia: Urología

Realizado: 27/04/17

Diagnóstico de envío: control por prostatismo

Ambos riñones se observan de tamaño, forma y situación normal, sin alteración de la relación corticomedular.

RD mide: 101x46 mm, con grosor cortical de 11 mm.

RI mide: 99x50 mm, con grosor cortical de 15 mm.

No se observan masas sólidas, quistes, litiasis, ectasias pielocaliciales ni colecciones peri renales.

Vejiga distendida, de paredes delgadas, sin vegetaciones ni engrosamientos focales, de contenido anecoico. Volumen inicial 879 cc. Residuo postmicción no significativo 26 cc.

Próstata homogénea, de tamaño conservado, con un volumen de 10,3 cc.

No se observa líquido libre ni colecciones abdominales

Impresión Diagnóstica:

1. Estudio sin hallazgos patológicos.

Dr. Ulloa Chavarría.
Asistente Radiología e IM
Código 4201

Dra. Gabriela Vásquez Li
Residente Radiología e IM
Código 10122

Reporte de Ultrasonido

Vías Urinarias

Nombre: GBM

Cédula: 2

Referencia: EBAIS San Juan

Realizado: 27/04/17

Diagnóstico de envío: Antecedente de Ca de próstata. Prostatismo.

Ambos riñones se observan de tamaño, forma y situación normal, sin alteración de la relación corticomedular.

RD mide: 111x54 mm, con grosor cortical de 14 mm.

RI mide: 128x53 mm, con grosor cortical de 15 mm. Hacia su tercio medio se observa una imagen nodular redondeada, ecogénica de bordes bien definidos que mide 7,5x7,6 mm, sugestiva de angiomiolipoma.

No se observan quistes, litiasis, ectasias pielocaliciales ni colecciones peri renales.

Vejiga distendida, de paredes delgadas, sin vegetaciones ni engrosamientos focales, de contenido anecoico. Volumen inicial 851cc. Residuo postmicción: 61 cc (7%).

Próstata homogénea, aumentada de tamaño, con un volumen de 40 cc.

No se observa líquido libre ni colecciones abdominales

Impresión Diagnóstica:

1. Imagen sugestiva de angiomiolipoma en tercio medio del riñón izquierdo, a controlar.
2. Crecimiento prostático.

Dr. Ulloa Chavarría.
Asistente Radiología e IM
Código 4201

Dra. Gabriela Vásquez Li
Residente Radiología e IM
Código 10122

Reporte de Ultrasonido

Abdomen

Nombre: HCF. Cédula: 1. Referencia: Cardiología. Fecha: 27/04/17

Diagnóstico de envío: a descartar colelitiasis.

Se observa el hígado de tamaño conservado, de bordes lisos, con aumento difuso de su ecogenicidad en relación con esteatosis moderada. Sin evidencia de lesiones focales.

No hay dilatación de la vía biliar intra o extra hepática. Vesícula biliar distendida, sin evidencia de engrosamiento parietal ni litiasis en su interior. No se observa líquido perivesicular en este momento.

El bazo es de tamaño normal, conserva su ecogenicidad sin evidencia de lesiones focales. Páncreas de contornos lisos conserva su ecogenicidad, sin evidencia de lesiones focales

Retroperitoneo vascular y ganglionar sin lesiones evidentes.

Ambos riñones se observan de tamaño, forma y situación normal, sin alteración de la relación corticomedular ni de la ecogenicidad cortical. No se observan masas sólidas, litiasis, ectasias pielocaliciales ni colecciones peri renales.

Próstata homogénea, aumentada de tamaño con un volumen de 57 cc. Vejiga distendida con paredes lisas y contenido anecoico, presenta un volumen de 159 cc al momento del estudio.

No se observa líquido libre ni colecciones intrabdominales.

De forma incidental se observa una separación de 35 mm entre los músculos rectos abdominales, sin documentar por este método imágenes sugestivas de hernia al presente control.

IDX:

1. Esteatosis moderada.
2. Crecimiento prostático (57 cc)
3. Diástasis de los músculos rectos abdominales.

Dr. Ulloa Chavarría. **Dra. Gabriela Vásquez Li**

Asistente Radiología e IM **Residente Radiología e IM**

Código 4201 **Código 10122**

Reporte de Ultrasonido

Abdomen

Nombre: ACA

Cédula: 5

Referencia: Medicina Interna

Fecha: 27/04/17

Diagnóstico de envío: Hepatopatía crónica metabólica.

Se observa el hígado de tamaño, de bordes lisos, con aumento difuso de su ecogenicidad en relación con esteatosis leve. Sin evidencia de lesiones focales.

No hay dilatación de la vía biliar intra o extra hepática.

Vesícula biliar distendida, sin evidencia de engrosamiento parietal ni litiasis en su interior. No se observa líquido perivesicular en este momento.

El bazo es de tamaño normal, conserva su ecogenicidad sin evidencia de lesiones focales

Páncreas de contornos lisos conserva su ecogenicidad, sin evidencia de lesiones focales

Retroperitoneo vascular y ganglionar sin lesiones evidentes.

Ambos riñones se observan de tamaño, forma y situación normal, sin alteración de la relación corticomedular ni de la ecogenicidad cortical.

No se observan masas sólidas, litiasis, ectasias pielocaliciales ni colecciones peri renales.

Vejiga vacía no valorable.

No se observa líquido libre ni colecciones intrabdominales.

IDX:

1. Esteatosis leve

Dr. Ulloa Chavarría. **Dra. Gabriela Vásquez Li**

Asistente Radiología e IM **Residente Radiología e IM**

Código 4201 **Código 10122**

Reporte de Ultrasonido

Abdomen

Nombre: RCM

Cédula: 2

Referencia: Cirugía

Fecha: 27/04/17

Diagnóstico de envío: Ca de colon operado, a descartar recurrencia.

Se observa el hígado de tamaño y ecoestructura normal, de bordes lisos, sin evidencia de lesiones focales.

No hay dilatación de la vía biliar intra o extra hepática.

Vesícula biliar distendida, sin evidencia de engrosamiento parietal ni litiasis en su interior. No se observa líquido perivesicular en este momento.

El bazo es de tamaño normal, conserva su ecogenicidad sin evidencia de lesiones focales

Páncreas de contornos lisos conserva su ecogenicidad, sin evidencia de lesiones focales

Retroperitoneo vascular y ganglionar sin lesiones evidentes.

Ambos riñones se observan de forma y situación normal para la edad, sin alteración de la relación corticomedular ni de la ecogenicidad cortical.

No se observan masas sólidas, litiasis, ectasias pielocaliciales ni colecciones peri renales.

Vejiga vacía no valorable.

Próstata aumentada heterogénea, aumentada de tamaño de 35 cc.

No se observa líquido libre ni colecciones intrabdominales.

IDX:

1. Crecimiento prostático leve (35 cc).

Dr. Ulloa Chavarría. **Dra. Gabriela Vásquez Li**

Asistente Radiología e IM **Residente Radiología e IM**

Código 4201 **Código 10122**

Reporte de Ultrasonido

Vías Urinarias

Nombre: VES

Cédula: 2

Referencia: EBAIS Cañaverales (Concepción)

Realizado: 27/04/17

Diagnóstico de envío: prostatismo en estudio.

Ambos riñones se observan de tamaño, forma y situación normal, sin alteración de la relación corticomedular.

RD mide: 100x57 mm, con un grosor cortical de 15 mm. Se observa hacia su polo inferior un quiste simple de 30x27 mm.

RI mide: 90x46 mm, con grosor cortical de 18 mm.

No se observan masas sólidas, litiasis, ectasias pielocaliciales ni colecciones peri renales.

Vejiga distendida, de paredes delgadas, sin vegetaciones ni engrosamientos focales, de contenido anecoico. Volumen inicial 138 cc. Residuo postmicción: 65 cc (47%).

Próstata homogénea, aumentada de tamaño, con proyección intravesical, mide 51x46x40 mm, para un volumen de 45 cc.

No se observa líquido libre ni colecciones abdominales

Impresión Diagnóstica:

1. Crecimiento prostático (45 cc).
2. Residuo postmicción significativo (47%)
3. Quiste simple cortical derecho.

Dr. Ulloa Chavarría. **Dra. Gabriela Vásquez Li**

Asistente Radiología e IM **Residente Radiología e IM**

Código 4201 **Código 10122**

Reporte de Ultrasonido

Cuello

Nombre: MFO. Cédula: 6. Referencia: cirugía. Fecha: 27/04/17

Motivo de envío: Control por BMN y nódulos sólidos bilaterales.

Con Transductor de alta frecuencia se explora la cara anterior del cuello.

Glándula tiroidea aumentada de tamaño en su lóbulo derecho. Es de contornos regulares y de textura homogénea.

LTD mide: 58x22x23 mm (LxAPxT) para un volumen de 15,6 cc. En su interior se observan dos nódulos sólidos, isoecoicos, de bordes bien definidos los cuales miden 20x25 mm y 15x12 mm, los cuales se recomienda correlacionar con histología a criterio del médico tratante.

LTI mide: 48x16x16 mm (LxAPxT) para un volumen de 6,2 cc. Muestra dos nódulos redondeados, de bordes bien definidos, con degeneración quística que miden 9x7 mm y 6x6 mm, éste último con una calcificación grosera en su interior.

Istmo mide: 1,3 mm.

Glándulas submandibulares y lóbulos superficiales de ambas parótidas sin alteraciones.

No hay adenopatías atípicas. Ni masas en las regiones cervicales valoradas.

Impresión diagnóstica:

1. Nódulos tiroideos bilaterales. Se sugiere correlación con histología de los nódulos tiroideos derechos.
2. Bocio derecho.

Dr. Ulloa Chavarría. **Dra. Gabriela Vásquez Li**

Asistente Radiología e IM **Residente Radiología e IM**

Código 4201 **Código 10122**

Reporte de Ultrasonido

Vías Urinarias

Nombre: GGV

Cédula: 2

Referencia: urología

Realizado: 27/04/17

Diagnóstico de envío: control por prostatismo

Ambos riñones se observan de tamaño, forma y situación normal, sin alteración de la relación corticomedular.

RD mide: 119x59 mm, con grosor cortical de 13 mm. Se visualiza ectasia piélica leve, sin lograr documentar una causa obstructiva por este método.

RI mide: 115x50 mm, con grosor cortical de 20 mm.

No se observan masas sólidas, quistes, litiasis ni colecciones peri renales.

Vejiga distendida, de paredes delgadas, sin vegetaciones ni engrosamientos focales, de contenido anecoico. Volumen inicial 739 cc. Residuo postmicción: 144 cc (19%).

Próstata homogénea, de tamaño conservado, con un volumen de 30 cc.

No se observa líquido libre ni colecciones abdominales

Impresión Diagnóstica:

1. Ectasia piélica leve, sin evidenciar una causa obstructiva por este método.
2. Crecimiento prostático leve.
3. Residuo postmicción significativo (19%).

Dr. Ulloa Chavarría.
Asistente Radiología e IM
Código 4201

Dra. Gabriela Vásquez Li
Residente Radiología e IM
Código 10122

Reporte de Ultrasonido

Abdomen

Nombre: CJV

Cédula: 2

Referencia: Consulta externa. EBAIS P. Norte.

Fecha: 27/04/17

Diagnóstico de envío: “colecistitis - colelitiasis”

Se observa el hígado de tamaño limítrofe (160 mm de longitud) de bordes lisos, con aumento difuso de su ecogenicidad en relación con esteatosis moderada. Sin evidencia de lesiones focales.

No hay dilatación de la vía biliar intra o extra hepática.

Vesícula biliar distendida, sin evidencia de engrosamiento parietal ni litiasis en su interior. No se observa líquido perivesicular en este momento.

El bazo es de tamaño normal, conserva su ecogenicidad sin evidencia de lesiones focales

Páncreas de contornos lisos conserva su ecogenicidad, sin evidencia de lesiones focales

Retroperitoneo vascular y ganglionar sin lesiones evidentes.

Ambos riñones se observan de tamaño, forma y situación normal, sin alteración de la relación corticomedular ni de la ecogenicidad cortical.

No se observan masas sólidas, litiasis, ectasias pielocaliciales ni colecciones peri renales.

Vejiga parcialmente distendida, con contenido anecoico.

Próstata homogénea, de tamaño conservado para la edad, con un volumen de 20 cc.

No se observa líquido libre ni colecciones intrabdominales.

IDX:

1. Esteatosis moderada.

Dr. Ulloa Chavarría. **Dra. Gabriela Vásquez Li**

Asistente Radiología e IM **Residente Radiología e IM**

Código 4201 **Código 10122**

Reporte de Ultrasonido

Vías Urinarias

Nombre: ELV

Cédula: 1

Referencia: urología

Realizado: 27/04/17

Diagnóstico de envío: control por prostatismo.

Ambos riñones se observan de tamaño, forma y situación normal, sin alteración de la relación corticomedular.

RD mide: 96x49 mm, con grosor cortical de 15 mm.

RI mide: 115x51mm, con grosor cortical de 13 mm.

No se observan masas sólidas, quistes, litiasis, ectasias pielocaliciales ni colecciones peri renales.

Vejiga distendida, de paredes delgadas, sin vegetaciones ni engrosamientos focales, de contenido anecoico. Volumen inicial 316 cc. Sin residuo postmicción.

Próstata homogénea, levemente aumentada de tamaño, con un volumen de 29 cc.

No se observa líquido libre ni colecciones abdominales

Impresión Diagnóstica:

1. **Crecimiento prostático leve.**

Dr. Ulloa Chavarría.
Asistente Radiología e IM
Código 4201

Dra. Gabriela Vásquez Li
Residente Radiología e IM
Código 10122

Reporte de Ultrasonido
Vías Urinarias

Nombre: MMR
Cédula: 2
Referencia: EBAIS Musas - San Pedro
Realizado: 27/04/17
Diagnóstico de envío: ITU a repetición

Ambos riñones se observan de tamaño, forma y situación normal para la edad, sin alteración de la relación corticomedular.
RD mide: 74x29 mm, con grosor cortical de 6,5 mm.
RI mide: 82x31mm, con grosor cortical de 8,6 mm.

No se observan masas sólidas, quistes, litiasis, ectasias pielocaliciales ni colecciones peri renales.

Vejiga distendida, de paredes delgadas, sin vegetaciones ni engrosamientos focales, de contenido anecoico. Volumen inicial 220 cc. Sin residuo postmicción significativo (16 cc).

No se observa líquido libre ni colecciones abdominales

Impresión Diagnóstica:

1. Estudio sin hallazgos patológicos.

Dr. Ulloa Chavarría.
Asistente Radiología e IM
Código 4201

Dra. Gabriela Vásquez Li
Residente Radiología e IM
Código 10122

Reporte de Ultrasonido
Vías Urinarias

Nombre: OMA
Cédula: 2
Referencia: urología
Realizado: 27/04/17
Diagnóstico de envío: control por litiasis renal izquierda, observación por uropatía obstructiva.

Ambos riñones se observan de tamaño, forma y situación normal, sin alteración de la relación corticomedular.
RD mide: 117x51 mm, con grosor cortical de 11 mm.
RI mide: 113x59 mm, con grosor cortical de 13 mm.
No se observan masas sólidas, quistes, litiasis, ectasias pielocaliciales ni colecciones peri renales.
Vejiga distendida, de paredes delgadas, sin vegetaciones ni engrosamientos focales, de contenido anecoico. Volumen inicial 218 cc. Residuo postmicción: 75 cc (34%).
Próstata homogénea, aumentada de tamaño, con un volumen de 184 cc.
No se observa líquido libre ni colecciones abdominales

Impresión Diagnóstica:
1. Crecimiento prostático importante (184cc)
2. Residuo postmicción significativo (34%)

Dr. Ulloa Chavarría.
Asistente Radiología e IM
Código 4201

Dra. Gabriela Vásquez Li
Residente Radiología e IM
Código 10122

Reporte de Ultrasonido

Abdomen

Nombre: MLMA. Cédula: 2. Referencia: Clínica de Mama. Fecha: 27/04/17

Diagnóstico de envío: Ca de mama y quistes hepáticos.

Se observa el hígado aumentado de tamaño mide 169 mm de longitud en su lóbulo derecho, de bordes lisos, con aumento difuso de su ecogenicidad en relación con esteatosis leve. Se observan múltiples quistes hepáticos, el de mayor tamaño derecho mide 12x8 mm y los de mayor tamaño izquierdos ubicados en el segmento II de 28x24 y 23x17 mm.

No hay dilatación de la vía biliar intra o extra hepática. Vesícula biliar distendida, sin evidencia de engrosamiento parietal ni litiasis en su interior. No se observa líquido perivesicular en este momento.

El bazo es de tamaño normal, conserva su ecogenicidad sin evidencia de lesiones focales. Páncreas de contornos lisos conserva su ecogenicidad, sin evidencia de lesiones focales

Retroperitoneo vascular y ganglionar sin lesiones evidentes.

Ambos riñones se observan de tamaño, forma y situación normal, sin alteración de la relación corticomedular ni de la ecogenicidad cortical.

No se observan masas sólidas, litiasis, ectasias pielocaliciales ni colecciones peri renales.

Vejiga vacía no valorable.

No se observa líquido libre ni colecciones intrabdominales.

IDX:

1. Esteatosis leve
2. Hepatomegalia
3. Quistes simples hepáticos.

Dr. Ulloa Chavarría. **Dra. Gabriela Vásquez Li**

Asistente Radiología e IM **Residente Radiología e IM**

Código 4201 **Código 10122**

Reporte de Ultrasonido

Cuello

Nombre: SRA

Cédula: 2

Referencia: Consulta externa, área de salud Zarcero.

Fecha: 27/04/2017

Motivo de envío: dolor en cara lateral del cuello.

Con Transductor de alta frecuencia se explora la cara anterior del cuello.

Glándula tiroidea de forma y tamaño normal. Es de contornos regulares y de textura homogénea.

LTD mide: 51x17x21 mm, para un volumen de 9.6 cc. Se observa en su interior un nódulo de predominio sólido, redondeado, con halo hipoecoico, de bordes bien definidos, que mide 10x7 mm, el cual se sugiere correlacionar con BAAF. Además se documenta un nódulo con degeneración quística de 4x2 mm.

LTI mide: 49x16x18 mm, para un volumen de 7.4 cc. Muestra un nódulo mixto con degeneración quística que mide 14x9 mm, además de un quiste coloide de 4x2 mm.

Istmo mide: 3.4 mm.

Glándulas submandibulares y lóbulos superficiales de ambas parótidas sin alteraciones.

No hay adenopatías atípicas. Ni masas en las regiones cervicales.

Impresión diagnóstica:

1. Nódulo tiroideo derecho de predominio sólido, a correlacionar con BAAF.
2. Nódulos tiroideos con degeneración quística bilaterales.
3. Quiste coloide en LTD.

Dr. Ulloa Chavarría. **Dra. Gabriela Vásquez Li**

Asistente Radiología e IM **Residente Radiología e IM**

Código 4201 **Código 10122**

Reporte de Ultrasonido
Vías Urinarias

Nombre: NRA
Cédula: 2
Referencia: Urología
Realizado: 27/04/17
Diagnóstico de envío: sepsis urinaria a repetición.

Ambos riñones se observan de tamaño, forma y situación normal, sin alteración de la relación corticomedular.
RD mide: 81x50 mm, con grosor cortical de 16 mm.
RI mide: 85x38 mm, con grosor cortical de 12 mm.

No se observan masas sólidas, quistes, litiasis, ectasias pielocaliciales ni colecciones peri renales.

Vejiga distendida, de paredes delgadas, sin vegetaciones ni engrosamientos focales, de contenido anecoico. Volumen inicial 164 cc. Sin residuo postmicción significativo (12 cc (7%)).

No se observa líquido libre ni colecciones abdominales

Impresión Diagnóstica:

1. Estudio sin hallazgos patológicos.

Dr. Ulloa Chavarría.
Asistente Radiología e IM
Código 4201

Dra. Gabriela Vásquez Li
Residente Radiología e IM
Código 10122

Reporte de Ultrasonido

Abdomen

Nombre: MYRS

Cédula: 2

Referencia: Área de Salud Zarcero.

Fecha: 27/04/17

Diagnóstico de envío: dolor en hipocondrio derecho

Se observa el hígado de tamaño y ecoestructura normal, de bordes lisos, sin evidencia de lesiones focales.

No hay dilatación de la vía biliar intra o extra hepática.

Vesícula biliar distendida, sin evidencia de engrosamiento parietal. Se observan en su interior algunos microlitos hacia el cuerpo vesicular. No se observa líquido perivesicular en este momento.

El bazo es de tamaño normal, conserva su ecogenicidad sin evidencia de lesiones focales

Páncreas de contornos lisos conserva su ecogenicidad, sin evidencia de lesiones focales

Retroperitoneo vascular y ganglionar sin lesiones evidentes.

Ambos riñones se observan de tamaño, forma y situación normal, sin alteración de la relación corticomedular ni de la ecogenicidad cortical.

No se observan masas sólidas, litiasis, ectasias pielocaliciales ni colecciones peri renales.

Vejiga vacía no valorable.

No se observa líquido libre ni colecciones intrabdominales.

IDX:

1. Microlitos en vesícula biliar.

Dr. Ulloa Chavarría. **Dra. Gabriela Vásquez Li**

Asistente Radiología e IM **Residente Radiología e IM**

Código 4201 **Código 10122**

Reporte de Ultrasonido

Cuello

Nombre: RSA

Cédula: 5

Referencia: Cirugía

Realizado: 27/04/17

Diagnóstico de envío: Antecedente de Ca papilar de tiroides.

Con Transductor de alta frecuencia se explora la cara anterior del cuello.

Ausencia quirúrgica de la glándula tiroides.
En el lecho tiroideo no se observan focalizaciones sólidas o quísticas.

Glándulas submandibulares y lóbulos superficiales de ambas parótidas sin alteraciones.

No hay adenopatías atípicas.

Impresión:

1. Tiroidectomía total. Resto del estudio sin particularidades.

Dr. Ulloa Chavarría.
Asistente Radiología e IM
Código 4201

Dra. Gabriela Vásquez Li
Residente Radiología e IM
Código 10122

Reporte de Ultrasonido

Vías Urinarias

Nombre: ESB

Cédula: 2

Referencia: urología.

Realizado: 27/04/17

Diagnóstico de envío: prostatismo

Ambos riñones se observan de tamaño, forma y situación normal, sin alteración de la relación corticomedular.

RI mide: 105x53 mm, con grosor cortical de 14 mm.

RD mide: 106x58 mm, con grosor cortical de 15 mm. Se observa en su interior un quiste parapielico de 72x76 mm.

No se observan masas sólidas, litiasis, ectasias pielocaliciales ni colecciones peri renales.

Vejiga distendida, de paredes delgadas, sin vegetaciones ni engrosamientos focales, de contenido anecoico. Volumen inicial 405 cc. Sin residuo postmicción.

Próstata heterogénea, aumentada de tamaño, con un volumen de 43 cc.

No se observa líquido libre ni colecciones abdominales

Impresión Diagnóstica:

1. Quiste parapielico derecho.
2. Crecimiento prostático (43 cc)

Dr. Ulloa Chavarría.
Asistente Radiología e IM
Código 4201

Dra. Gabriela Vásquez Li
Residente Radiología e IM
Código 10122

Reporte de Ultrasonido

Vías Urinarias

Nombre: ESC

Cédula: 2

Referencia: EBAIS Piedades Sur.

Realizado: 27/04/17

Diagnóstico de envío: litiasis renal a repetición.

Ambos riñones se observan de tamaño, forma y situación normal, sin alteración de la relación corticomedular.

RD mide: 126x49 mm, con un grosor cortical de 16 mm.

RI mide: 120x61 mm, con grosor cortical de 18 mm. Hacia el grupo calicial superior se observa una imagen ecogénica, ovalada, de bordes bien definidos que mide 4,6 mm, la cual podría estar en relación con lito.

No se observan masas sólidas, quistes, ectasias pielocaliciales ni colecciones peri renales.

Vejiga distendida, de paredes delgadas, sin vegetaciones ni engrosamientos focales, de contenido anecoico. Volumen inicial 304 cc.

Próstata homogénea, de tamaño conservado, con un volumen de 26 cc.

No se observa líquido libre ni colecciones abdominales

Impresión Diagnóstica:

1. Imagen sugestiva de litiasis renal izquierda no obstructiva.

Dr. Ulloa Chavarría.
Asistente Radiología e IM
Código 4201

Dra. Gabriela Vásquez Li
Residente Radiología e IM
Código 10122

Reporte de Ultrasonido

Vías Urinarias

Nombre: CSA

Cédula: 2

Referencia: EBAIS San Juan

Realizado: 27/04/17

Diagnóstico de envío: Quiste renal izquierdo.

Ambos riñones se observan de tamaño, forma y situación normal, sin alteración de la relación corticomedular.

RD mide: 113x47 mm, con grosor cortical de 15 mm.

RI mide: 98x60 mm, con grosor cortical de 12 mm. Muestra un quiste simple cortical hacia su polo inferior que mide 9x6 mm.

No se observan masas sólidas, litiasis, ectasias pielocaliciales ni colecciones peri renales.

Vejiga distendida, de paredes delgadas, sin vegetaciones ni engrosamientos focales, de contenido anecoico. Volumen inicial 505 cc. Residuo postmicción: 127 cc (25%).

No se observa líquido libre ni colecciones abdominales

Impresión Diagnóstica:

1. Quiste simple cortical izquierdo, Bosniak 1.
2. Residuo postmiccion significativo.

Dr. Ulloa Chavarría.
Asistente Radiología e IM
Código 4201

Dra. Gabriela Vásquez Li
Residente Radiología e IM
Código 10122

Reporte de Ultrasonido

Vías Urinarias

Nombre: MSS

Cédula: 3

Referencia: EBAIS Buenos Aires

Realizado: 27/04/17

Diagnóstico de envío: insuficiencia renal crónica + oliguria en estudio.

Ambos riñones se observan disminuidos de tamaño (predominantemente el izquierdo), con contornos lobulados, el izquierdo con disminución de su grosor cortical.

RD mide: 83x38 mm, con grosor cortical de 11 mm.

RI mide: 66x36 mm, con grosor cortical de 8,8 mm.

No se observan masas sólidas, quistes, litiasis, ectasias pielocaliciales ni colecciones peri renales.

Vejiga poco distendida al momento del estudio con un volumen de 44 cc, por lo que sus paredes no son valorables.

No se observa líquido libre ni colecciones abdominales

Impresión Diagnóstica:

1. Hallazgos en relación con cambios por nefropatía crónica de predominio izquierdo.

Dr. Ulloa Chavarría.
Asistente Radiología e IM
Código 4201

Dra. Gabriela Vásquez Li
Residente Radiología e IM
Código 10122

Reporte de Ultrasonido

Abdomen

Nombre: NUA

Cédula: 2

Referencia: pediatría

Fecha: 27/04/17

Diagnóstico de envío: dolor abdominal crónico.

Se observa el hígado de tamaño y ecoestructura normal, de bordes lisos, sin evidencia de lesiones focales.

No hay dilatación de la vía biliar intra o extra hepática.

Vesícula biliar distendida, sin evidencia de engrosamiento parietal ni litiasis en su interior. No se observa líquido perivesicular en este momento.

El bazo es de tamaño normal, conserva su ecogenicidad sin evidencia de lesiones focales

Páncreas de contornos lisos conserva su ecogenicidad, sin evidencia de lesiones focales

Retroperitoneo vascular y ganglionar sin lesiones evidentes.

Ambos riñones se observan de tamaño, forma y situación normal, sin alteración de la relación corticomedular ni de la ecogenicidad cortical.

No se observan masas sólidas, litiasis, ectasias pielocaliciales ni colecciones peri renales.

Vejiga parcialmente distendida con contenido anecoico, bajo esta condición se observa el útero y los ovarios de aspecto sonográfico conservado para la edad.

No se observa líquido libre ni colecciones intrabdominales.

IDX:

Estudio sin hallazgos patológicos.

Dr. Ulloa Chavarría. **Dra. Gabriela Vásquez Li**

Asistente Radiología e IM **Residente Radiología e IM**

Código 4201 **Código 10122**

Reporte de Ultrasonido
Cuello

Nombre: AUC
Cédula: 8
Referencia: EBAIS Esquipulas
Fecha: 27/04/17
Motivo de envío: hipotiroidismo, control.

Con Transductor de alta frecuencia se explora la cara anterior del cuello.
Glándula tiroidea de forma y tamaño normal. Es de contornos regulares y de textura homogénea, sin evidencia de lesiones focales.
LTD mide: 33x12x16 mm (LxAPxT), para un volumen de 3,3 cc.
LTI mide: 40x14x13 mm (LxAPxT), para un volumen de 3,5 cc.
Istmo mide: 1,9 mm.
No se observan focalizaciones sólidas o quísticas.
Glándulas submandibulares y lóbulos superficiales de ambas parótidas sin alteraciones.
No hay adenopatías atípicas. Ni masas en las regiones cervicales valoradas.

Impresión diagnóstica:

1. Estudio sin hallazgos patológicos.

Dr. Ulloa Chavarría.
Asistente Radiología e IM
Código 4201

Dra. Gabriela Vásquez Li
Residente Radiología e IM
Código 10122

Reporte de Ultrasonido

Vías Urinarias

Nombre: MVM

Cédula: 2

Referencia: EBAIS Lisímaco Chavarría.

Realizado: 27/04/17

Diagnóstico de envío: APE elevado. Descartar patología prostática.

Ambos riñones se observan de tamaño, forma y situación normal, sin alteración de la relación corticomedular.

RD mide: 101x36 mm, con grosor cortical de 9 mm.

RI mide: 101x41 mm, con grosor cortical de 13 mmm

No se observan masas sólidas, quistes, litiasis, ectasias pielocaliciales ni colecciones peri renales.

Vejiga distendida, de paredes delgadas, sin vegetaciones ni engrosamientos focales, de contenido anecoico. Volumen inicial 660cc. Residuo postmicción: 29 cc (4%).

Próstata heterogénea, aumentada de tamaño con un volumen de 52 cc.

No se observa líquido libre ni colecciones abdominales

Impresión Diagnóstica:

1. Crecimiento prostático (52 cc).

Dr. Ulloa Chavarría.
Asistente Radiología e IM
Código 4201

Dra. Gabriela Vásquez Li
Residente Radiología e IM
Código 10122

Reporte de Ultrasonido

Cuello

Nombre: APVB

Cédula: 2

Referencia: Cirugía

Fecha: 27/04/17

Motivo de envío: control por nódulo tiroideo.

Con Transductor de alta frecuencia se explora la cara anterior del cuello.

Glándula tiroidea de forma y tamaño normal. Es de contornos regulares y de textura homogénea.

LTD mide: 41x13x14 mm, con un volumen de 3,8 cc. Se documenta un quiste coloide en su interior de 3,7x3 mm y un nódulo redondeado, isoecoico, de bordes bien definidos que mide 6x6 mm, a controlar.

LTI mide: 41x14x13 mm, con un volumen de 3,8 cc. Muestra en su interior un nódulo redondeado, isoecoico, de bordes bien definidos, que mide 17x6 mm.

Istmo mide: 1,2 mm.

Glándulas submandibulares y lóbulos superficiales de ambas parótidas sin alteraciones.

No hay adenopatías atípicas. Ni masas en las regiones cervicales valoradas.

Impresión diagnóstica:

1. Nódulos tiroideos bilaterales, a controlar.
2. Quiste coloide en LTD.

Dr. Ulloa Chavarría.
Asistente Radiología e IM
Código 4201

Dra. Gabriela Vásquez Li
Residente Radiología e IM
Código 10122

Reporte de Ultrasonido

Vías Urinarias

Nombre: BVR

Cédula: 2

Referencia: Urología

Realizado: 27/04/17

Diagnóstico de envío: “LUTS” leves

Ambos riñones se observan de tamaño, forma y situación normal, sin alteración de la relación corticomedular.

RD mide: 91x36 mm, con grosor cortical de 10 mm.

RI mide: 92x38 mm, con grosor cortical de 11 mm.

No se observan masas sólidas, quistes, litiasis, ectasias pielocaliciales ni colecciones peri renales.

Vejiga distendida, de paredes trabeculadas, sin vegetaciones ni engrosamientos focales, de contenido anecoico. Volumen inicial 241 cc. Residuo postmicción: 134 cc (55%).

Próstata homogénea, aumentada de tamaño, con un volumen de 48 cc.

No se observa líquido libre ni colecciones abdominales

Impresión Diagnóstica:

1. Crecimiento prostático.
2. Hallazgos en relación con cambios por vejiga de esfuerzo.
3. Residuo postmicción significativo (55%).

Dr. Ulloa Chavarría.
Asistente Radiología e IM
Código 4201

Dra. Gabriela Vásquez Li
Residente Radiología e IM
Código 10122

Reporte de Ultrasonido

Cuello

Nombre: XAR

Cédula: 2

Referencia: CIRUGIA

Fecha: 28-12-2016

Motivo de envío: "Masa en zona IIA", biopsia que reporta lifadenitits reactiva. Control

Con Transductor de alta frecuencia se explora la cara anterior del cuello.

Glándula tiroidea de forma y tamaño normal. Es de contornos regulares y de textura homogénea, sin evidencia de lesiones focales.

LTD mide: 33x13x16 mm para un volumen de 3.7 cc.

LTI mide: 30x14x12 mm para un volumen de 2,6 cc.

Istmo mide: 2,2 mm.

No se observan focalizaciones sólidas o quísticas.

Glándulas submandibulares y lóbulos superficiales de ambas parótidas sin alteraciones.

No hay adenopatías atípicas. Ni masas en las regiones cervicales.

Se explora intencionalmente en la región cervical izquierda la zona que la paciente refiere haber presentado masa palpable observando en el nivel IIB un ganglio linfático de aspecto reactivo el cual conserva su hilio graso y mide 17x9x13 mm. No se evidencian masas sólidas ni quísticas en esta región al presente control.

Impresión Diagnóstica:

1. Estudio sin hallazgos patológicos.

Dr. Ulloa Chavarría.
Asistente Radiología e IM
Código 4201

Dra. Gabriela Vásquez Li
Residente Radiología e IM
Código: 10122

Reporte de Ultrasonido
Vías Urinarias hombre

Nombre: JFCO
Cédula: 5
Referencia: Urología
Realizado: 28/12/2016

Ambos riñones se observan de tamaño, forma y situación normal, sin alteración de la relación corticomedular.
Riñón izquierdo mide 100x54mm con grosor cortical de 18mm.
Riñón derecho mide 91x37mm con grosor cortical de 14mm.

No se observan masas sólidas, quistes, litiasis, ectasias pielocaliciales ni colecciones peri renales.

Vejiga distendida, de paredes delgadas, sin vegetaciones ni engrosamientos focales, de contenido anecoico. Volumen inicial 830cc. Volumen residual 51cc (6%).

Próstata de contornos regulares, textura homogénea de19,6cc.

Impresión Diagnóstica:

1. Residuo post miccional no significativo (6%).

Dra. Gabriela Vásquez Li
Radiología e I.M. Código: 10122

Dr. Johnny Ulloa Ch
Radiología e I.M. Código: 4201

Reporte de Ultrasonido
Abdomen

Nombre: ACCB
Cédula: 2
Referencia: Piedra
Fecha: 28/12/2016

Hígado de forma, tamaño y ecoestructura conservada, observando un quiste simple de 26x18mm hacia el segmento II.
Ausencia quirúrgica de vesícula biliar,
Páncreas y Retroperitoneo ganglionar y vascular sin evidencia de alteraciones.
Bazo aspecto ecográfico conservado.
Vejiga vacía.
Ambos riñones son de tamaño forma y posición normal, conservan grosor y ecogenicidad cortical, no hay ectasias, masas, litiasis ni colecciones perirrenales.
No hay ascitis.

Impresión diagnostica:

1. Quiste hepático simple en el segmento II.

Dra. Gabriela Vásquez Li
Radiología e I.M. Código: 10122

Dr. Johnny Ulloa Ch
Radiología e I.M. Código: 4201

Reporte de Ultrasonido
Tiroides

Nombre: **MJJC**
Cédula: **2**
Referencia: Cirugía
Realizado: **28-12-2016**
Diagnóstico de envío: Bocio multinodular.

Lóbulo tiroideo izquierdo de tamaño conservado, mide 46x15x19mm (LxAPxT) para un volumen de 6.5cc. En su interior se observan múltiples quistes coloides de entre 3 y 7mm de diámetro.

El lóbulo tiroideo derecho se observa aumentado de tamaño a expensas de múltiples nódulos, predominantemente quísticas. Dicho lóbulo mide 48x24x25mm (LxAPxT), para un volumen de 15cc. Se documentan dos nódulos dominantes:

- Uno de ellos de predominio quístico, con bordes bien definidos, mide 13x13mm y presenta una porción sólida en su periferia, la cual no presenta señal a la exploración con Doppler color y mide 5x4mm.
- El otro nódulo dominante es de bordes bien definidos, mixto en degeneración quística, vascularidad periférico y central a la exploración con Doppler color. El mismo mide 11x14mm. Se recomienda correlación del mismo con histología. (se desconoce si el mismo ya fue biopsiado).

No se observan adenopatías atípicas.

Glándulas parótidas y sub mandibulares sin alteraciones.

Impresión diagnóstica:

1. Nódulos coloides como descritos.
2. LTD aumentado de tamaño a expensas de múltiples nódulos. (ver descripción).

Dra. Vásquez Li
Residente Radiología e I.M.
Código 10122

Dr. Johnny Ulloa Ch
Radiología e I.M.
COD 4201

Reporte de Ultrasonido

Cuello

Nombre: MJJC Cédula: 2. Referencia: Cirugía. Fecha: 28-12-2016

Diagnóstico de envío: Bocio multinodular

Con Transductor de alta frecuencia se explora la cara anterior del cuello.

El LTI mide 46x15x19 mm (LxAPxT) para un volumen de 6,5 cc, presenta tamaño conservado, observando en su interior múltiples quistes coloides de entre 3 y 7 m de diámetro.

El LTD mide 48x24x25 mm (LxAPxT) para un volumen de 15 cc, presenta aumento de su tamaño a expensas de múltiples nódulos predominantemente quísticos. Se documentan dos nódulos dominantes:

- Uno de ellos redondeado de predominio quístico que mide 13x13 mm, con una porción sólida de 5x4 mm en su periferia la cual no presenta vascularidad a la exploración con Doppler color.
- El otro nódulo dominante es de bordes bien definidos, mixto con un componente sólido el cual presenta vascularidad periférica y central a la exploración con Doppler color y mide 11x14 mm. Se sugiere correlación con histología.

Glándulas submandibulares y lóbulos superficiales de ambas parótidas sin alteraciones.

No hay adenopatías atípicas. Ni masas en las regiones cervicales.

Impresión:

1. TIRADS 4:
    a. Nódulo tiroideo derecho, mixto con una porción sólida vascularizada, el cual se sugiere correlacionar con histología.
    b. Nódulo de predominio quístico derecho, a controlar.
    c. Quistes coloides izquierdos.

Dr. Ulloa Chavarría. **Dra. Gabriela Vásquez Li**

Asistente Radiología e IM **Residente Radiología e IM**

Código 4201 **Código 10122**

Reporte de Ultrasonido
Tiroides

Nombre: MMR
Cédula: 2
Referencia: Cirugía
Realizado: 28-12-2016

Diagnóstico de envío: Control por BMN A/D aumento.

Con Transductor de alta frecuencia se explora la cara anterior del cuello.

Glándula tiroidea aumentada de tamaño normal de forma difusa, sin evidenciar focalizaciones sólidas ni quísticas.

LTD mide 51x23x20mm (LxAPxT) para un volumen de 12cc.
LTI mide 42x25x18mm (LxAPxT) para un volumen de 10cc.

No se observan adenopatías atípicas.

Glándulas submandibulares y parótidas sin alteraciones.

Impresión diagnóstica:

1. Bocio difuso.

Dra. Vásquez Li **DR. Johnny Ulloa Ch**
Residente Radiología e IM **Radiología e IM**
Código 10122 **COD 4201**

Reporte de Ultrasonido

Vías Urinarias Mujer

Nombre: MMR

Cédula: 2

Referencia: Urología

Realizado: 28/12/2016

Ambos riñones se observan de forma, tamaño y posición normal, conservan su relación corticomedular así como su grosor y su ecogenicidad cortical.
Riñón izquierdo mide 101x52mm con grosor cortical de 18mm.
Riñón derecho mide 105x45mm con grosor cortical de 15mm.

Vejiga urinaria distendida, de paredes lisas, contenido anecoico.
Volumen inicial 723cc. Volumen residual 53cc (7%).

No se observan litiasis, quistes, masas, ectasias pielocaliciales ni colecciones renales.

Impresión diagnóstica:

1. Residuo postmicción no significativo (7%).

Dra. Gabriela Vásquez Li
Radiología e I.M. Código: 10122

Dr. Johnny Ulloa Ch
Radiología e I.M. Código: 4201

Reporte de Ultrasonido
Abdomen

Nombre: ORA
Cédula: 2
Referencia: Santiago
Fecha: 28/12/2016

Hígado de bordes regulares y de tamaño normal, sin evidencia de lesiones focales sólidas ni dilatación de las vías biliares.

Vesícula biliar distendida, sin cambios inflamatorios ni litiasis.
Páncreas y Retroperitoneo ganglionar y vascular sin evidencia de alteraciones.

Bazo de aspecto ecográfico conservado.

Ambos riñones son de tamaño forma y posición normal, conservan grosor y ecogenicidad cortical, no hay ectasias, masas, litiasis ni colecciones perirrenales.

No hay ascitis.
Vejiga poco distendida.

Impresión diagnostica:

1. Estudio sin hallazgos patológicos.

Dra. Gabriela Vásquez Li
Radiología e I.M. Código: 10122

Dr. Johnny Ulloa Ch
Radiología e I.M. Código: 4201

Reporte de Ultrasonido

Vías Urinarias hombre

Nombre: **RRF**

Cédula: **2**

Referencia: **Urología**

Realizado: **28-12-2016**

Ambos riñones se observan de tamaño, forma y situación normal, sin alteración de la relación corticomedular.

RI mide 92x51mm con grosor cortical de 15.3mm.

RD mide 104x48mm con grosor cortical de 16.1mm.

No se observan masas sólidas, quistes, litiasis, ectasias pielocaliciales ni colecciones peri renales.

Vejiga distendida con contenido anecoico y paredes lisas. Volumen inicial 554cc. Volumen residual 64cc. (12%).

Próstata aumentada de tamaño, de textura homogénea, para un volumen de 50cc y proyección intra vesical.

Impresión Diagnóstica:

1. Próstata aumentada de volumen para 50cc con proyección intravesical.
2. Residuo post micción no significativo (12%).

Dra. Vásquez Li **DR. Johnny Ulloa Ch**

Residente Radiología e IM **Radiología e IM**

Código 10122 **COD 4201**

Reporte de Ultrasonido

Tiroides

Nombre: FRD

Cédula: 2

Referencia: Medicina Interna

Realizado: 28/12/2016

Glándula tiroidea aumentada de tamaño, de forma difusa, con parénquima de aspecto heterogéneo y vascularidad aumentada a la exploración con Doppler, hallazgos sugestivos de cambios inflamatorios. No se definen masas quísticas o sólidas en su interior en el presente estudio.

Lóbulo tiroideo derecho mide 46x26x31mm para un volumen de 19.6cc.

Lóbulo tiroideo izquierdo mide 48x27x24mm para un volumen de 16.0cc. Istmo mide 12mm.

No se observan adenopatías atípicas.

Glándulas parótidas y submandibulares sin alteraciones.

Músculos y estructuras vasculares conservadas.

Impresión diagnóstica:

1. Bocio difuso.
2. Hallazgos sugestivos de cambio s por tiroiditis a correlacionar con clínica y laboratorios.

Dra. Gabriela Vásquez Li
Radiología e I.M. Código: 10122

Dr. Johnny Ulloa Ch
Radiología e I.M. Código: 4201

Reporte de Ultrasonido
Vías Urinarias hombre

Nombre: FSA
Cédula: 6
Referencia: San juan
Realizado: 28/12/2016

Ambos riñones tamaño, forma y situación y estructura conservada.
Riñón izquierdo mide 14x53mm con grosor cortical de 16.1mm.
Riñón derecho mide 98x43mn con grosor cortical de 15mm.
Se observan dos quistes parapiélicos uno derecho de 26x26mm y otro izquierdo de 26x20mm.No se observa dilatación pielocalicial.
Próstata de contornos regulares, textura homogénea de 43cc.
Vejiga distendida, con contenido anecoico y paredes trabeculadas en relación con la vejiga de esfuerzo. Volumen inicial 247cc. Volumen residual 87cc (35%).

Impresión Diagnóstica:

1. Quistes simples parapiélicos bilaterales.
2. Próstata aumentada de tamaño de 43cc.
3. Residuos post miccional significativo (35%).
4. Cambios por vejiga de esfuerzo.

Dra. Gabriela Vásquez Li
Radiología e I.M. Código: 10122

Dr. Johnny Ulloa Ch
Radiología e I.M. Código: 4201

Reporte de Ultrasonido
Cuello

Nombre: MAA
Cédula: 1
Referencia: cirugía
Fecha: 29/3/17
Motivo de envío: BMN Control

Con Transductor de alta frecuencia se explora la cara anterior del cuello.
Glándula tiroidea aumentado de tamaño, de contornos lobulados, con aspectos pseudonodular, con vascularidad conservada a la exploración con Doppler color, sin definir francos nódulos.
LTD mide: 50 × 22 × 21 mm, para un volumen de 12,2 cc.
LTI mide: 50 × 23 × 19 mm, para un volumen de 11,5 cc.
Istmo mide: 6,5 mm.
Glándulas submandibulares y lóbulos superficiales de ambas parótidas sin alteraciones.
No hay adenopatías atípicas. Ni masas en las regiones cervicales.

Impresión:

1. Hallazgos sonográficos sugestivos de tiroiditis de Hashimoto, a correlacionar con clínica y laboratorios.

Dr. Ulloa Chavarría.
Asistente Radiología e IM
Código 4201

Dra. Gabriela Vásquez Li
Residente Radiología e IM
Código 10122

Reporte de Ultrasonido

Vías Urinarias

Nombre: JBS

Cédula: 2

Referencia: Urología.

Realizado: 29/03/17

Diagnóstico de envío: Antecedente de nefrectomía parcial derecha por tumor renal. Actualmente con pequeña lesión renal izquierda. Control

Ambos riñones se observan de tamaño, forma y situación normal, sin alteración de la relación corticomedular.

RD mide: 91x50 mm, con grosor cortical de 12 mm

RI mide: 101x46 mm, con grosor cortical de13mm.

Hacia el polo interior del riñón izquierdo se observa un nódulo sólido, isoecoico con la corteza renal, parcialmente definido, que mide 15x15 mm.

No se observan quistes, litiasis, ectasias pielocaliciales ni colecciones peri renales.

Vejiga distendida, de paredes delgadas, sin vegetaciones ni engrosamientos focales, de contenido anecoico. Volumen inicial 522 cc. Sin residuo postmicción significativo (49 cc).

Próstata homogénea, de tamaño conservado, con un volumen de 15 cc.

No se observa líquido libre ni colecciones abdominales

Impresión Diagnóstica:

1. Nódulo sólido de 15x15 mm en el polo inferior del riñón izquierdo, en probable relación con lesión renal ya conocida.

Dr. Ulloa Chavarría.
Asistente Radiología e IM
Código 4201

Dra. Gabriela Vásquez Li
Residente Radiología e IM
Código 10122

Reporte de Ultrasonido

Vías Urinarias

Nombre: CCC

Cédula: 2

Referencia: urología

Realizado: 29/3/17

Diagnóstico de envío: sepsis urinaria repetición

Ambos riñones se observan de tamaño, forma y situación normal, sin alteración de la relación corticomedular.

RD mide: 102 × 38 mm con grosor cortical de 13,8 mm.

RI mide: 90 y 3 × 45 mm, con grosor cortical y 15mm.

No se observan masas sólidas, quistes, litiasis, ectasias pielocaliciales ni colecciones peri renales.

Vejiga distendida, de paredes delgadas, sin vegetaciones ni engrosamientos focales, de contenido anecoico. Volumen inicial 811 cc. Residuo post micción: 180 cc.

No se observa líquido libre ni colecciones abdominales

Impresión Diagnóstica:

1. Residuo post micción significativo.

Dr. Ulloa Chavarría. **Dra. Gabriela Vásquez Li**

Asistente Radiología e IM **Residente Radiología e IM**

Código 4201 **Código 10122**

Reporte de Ultrasonido

Cuello

Nombre: MCZ

Cédula: 2

Referencia: cirugía

Fecha: 23/3/2017

Motivo de envío: tiroiditis de Hashimoto.

Con Transductor de alta frecuencia se explora la cara anterior del cuello.

Glándula tiroidea de forma y tamaño normal. Es de contornos regulares y de textura heterogénea con vascularidad conservada a la exploración con Doppler color, en relación con cambios por tiroiditis de Hashimoto ya conocida.

LTD mide: 28 × 14 × 19 mm, para un volumen de 5,1 cc.

LTI mide: 46 × 15 × 12 mm, para un volumen de 4,2 cc.

Istmo mide: 1,7 mm.

Hacia el techo posterior del lóbulo tiroideo izquierdo se observa un nódulo redondeado, hipoecoico, avascular, de bordes bien definidos que mide 8 × 7 mm.

Glándulas submandibulares y lóbulos superficiales de ambas parótidas sin alteraciones.

No hay adenopatías atípicas. Ni masas en las regiones cervicales.

Impresión:

1. TIRADS 2.
    a. Nódulo tiroideo izquierdo
    b. Hallazgos a relación con cambios por tiroiditis de Hashimoto ya conocida.

Dr. Ulloa Chavarría. **Dra. Gabriela Vásquez Li**

Asistente Radiología e IM **Residente Radiología e IM**

Código 4201 **Código 10122**

Reporte de Ultrasonido

Vías Urinarias

Nombre: MCL

Cédula: 2

Referencia: urología

Realizado: 29/3/17

Diagnóstico de envío: Uropatía obstructiva baja

Ambos riñones se observan de tamaño, forma y situación normal, sin alteración de la relación corticomedular.

RD mide: 97 × 52 mm, con un grosor cortical de 12,2 mm.

RI mide: 90 y 9 × 47 mm, con un grosor cortical de 10 mm.

En el tercio medio del riñón derecho se observa un quiste simple de 11 × 7 mm.

No se observan masas sólidas, litiasis, ectasias pielocaliciales ni colecciones peri renales.

Vejiga distendida, de paredes delgadas, sin vegetaciones ni engrosamientos focales, de contenido anecoico. Volumen inicial 307 cc. Residuo postmicción: 78 cc (25%).

Próstata homogénea, de tamaño conservado, con un volumen de 31 cc.

No se observa líquido libre ni colecciones abdominales

Impresión Diagnóstica:

1. Crecimiento prostático (31 cc).
2. Quiste simple renal derecho Bosniak 1.

Dr. Ulloa Chavarría.
Asistente Radiología e IM
Código 4201

Dra. Gabriela Vásquez Li
Residente Radiología e IM
Código 10122

Reporte de Ultrasonido
Cuello

Nombre: MCJ
Cédula: 2
Referencia: cirugía
Fecha: 23/3/17
Motivo de envío: nódulo tiroideo sólido, control.

Con Transductor de alta frecuencia se explora la cara anterior del cuello.
Glándula tiroidea de forma y tamaño normal. Es de contornos regulares y de textura homogénea.
LTD mide: 30 y 7 × 14 × 13 mm, para un volumen de 3,6 cc.
LTI mide: 27 × 15 × 15 mm, para un volumen de 4,2 cc.
Istmo mide: 2,2 mm
Se observa en el lóbulo tiroideo derecho un nódulo isoecoico, redondeado, avascular a la exploración con Doppler color que mide 6 × 5 mm.
Glándulas submandibulares y lóbulos superficiales de ambas parótidas sin alteraciones.
No hay adenopatías atípicas. Ni masas en las regiones cervicales.

Impresión:

1. Nódulo tiroideo derecho TIRADS 2.

Dr. Ulloa Chavarría. **Dra. Gabriela Vásquez Li**
Asistente Radiología e IM **Residente Radiología e IM**
Código 4201 **Código 10122**

Reporte de Ultrasonido

Abdomen

Nombre: AEC

Cédula: 2

Referencia: reumatología

Fecha: 29/3/17

Diagnóstico de envío: pérdida de peso en estudio.

Se observa el hígado de tamaño y ecoestructura normal, de bordes lisos, sin evidencia de lesiones focales.

No hay dilatación de la vía biliar intra o extra hepática.

Vesícula biliar parcialmente distendida, en lo valorable sin evidencia de engrosamiento parietal, observando al menos 1 lito en su interior hacia el cuerpo de la vesícula de aproximadamente 19 mm. No se observa líquido perivesicular en este momento.

El bazo es de tamaño normal, conserva su ecogenicidad sin evidencia de lesiones focales

Páncreas de contornos lisos conserva su ecogenicidad, sin evidencia de lesiones focales

Retroperitoneo vascular y ganglionar sin lesiones evidentes.

Ambos riñones se observan de tamaño, forma y situación normal, sin alteración de la relación corticomedular ni de la ecogenicidad cortical.

No se observan masas sólidas, litiasis, ectasias pielocaliciales ni colecciones peri renales.

Vejiga vacía no valorable.

No se observa líquido libre ni colecciones intrabdominales.

IDX:

1. Colelitiasis.

Dr. Ulloa Chavarría. **Dra. Gabriela Vásquez Li**

Asistente Radiología e IM **Residente Radiología e IM**

Código 4201 **Código 10122**

Reporte de Ultrasonido

Vías Urinarias

Nombre: MGM

Cédula: 5

Referencia: EBAIS Lisímaco Chavarría

Realizado: 29/3/17

Diagnóstico de envío: prostatitis aguda, HPB grado III.

Ambos riñones se observan de tamaño, forma y situación normal, sin alteración de la relación corticomedular.

RD mide: 98 × 56 mm, con grosor cortical de 14 mm.

RI mide: 102 × 51 mm, con grosor cortical de 18 mm.

No se observan masas sólidas, quistes, litiasis, ectasias pielocaliciales ni colecciones peri renales.

Vejiga distendida, de paredes delgadas, sin vegetaciones ni engrosamientos focales, de contenido anecoico. Volumen inicial 592 cc. Residuo postmicción: 193 cc.

Próstata heterogénea, de tamaño conservado, con un volumen de 92 cc.

No se observa líquido libre ni colecciones abdominales

Impresión Diagnóstica:

1. Crecimiento prostático (92 cc).
2. Residuo post micción significativo (32%).

Dr. Ulloa Chavarría.
Asistente Radiología e IM
Código 4201

Dra. Gabriela Vásquez Li
Residente Radiología e IM
Código 10122

Reporte de Ultrasonido

Vías Urinarias

Nombre: PJG

Cédula: 1

Referencia: urología

Realizado: 29/03/17

Diagnóstico de envío: litiasis renal derecha, control.

Ambos riñones se observan de tamaño, forma y situación normal, sin alteración de la relación corticomedular.

RD mide: 97x42 mm, con grosor cortical de 12 mm.

RI mide: 97x54 mm, con grosor cortical de 14 mm.

Se documenta ectasia piélica derecha leve.

No se observan masas sólidas, quistes, litiasis ni colecciones peri renales.

Vejiga distendida, de paredes delgadas, sin vegetaciones ni engrosamientos focales, de contenido anecoico. Residuo postmicción: 42 cc.

No se observa líquido libre ni colecciones abdominales

Impresión Diagnóstica:

1. Leve ectasia piélica derecha.

Dr. Ulloa Chavarría.
Asistente Radiología e IM
Código 4201

Dra. Gabriela Vásquez Li
Residente Radiología e IM
Código 10122

Reporte de Ultrasonido
Cuello

Nombre: EMA
Cédula: 6
Referencia: cardiología
Fecha: 29/3/17
Motivo de envío: antecedente de tiro directo mía hace 30 años (paciente refiere tiroidectomía parcial). A descartar bocio remanente.

Se explora la cara anterior del cuello.

Se observa remanente de glándula tiroidea, aumentada de tamaño, con proyección intratorácica.
LTD mide: 60 × 38 × 33 mm, para un volumen de 39,1 cc. Observando en su interior al menos un nódulo isoecoico, avascular, redondeado que mide 21 × 12 × 18 mm.
LTI mide: 65 × 34 × 39 mm, para un volumen de 46,1 cc. Documentando en su interior al menos un nódulo con calcificación periférica completa de 15 × 14 mm.
Istmo mide: 5,7 mm.
Glándulas submandibulares y lóbulos superficiales de ambas parótidas sin alteraciones.
No hay adenopatías atípicas. Ni masas en las regiones cervicales.

Impresión:

1. Bocio con proyección intratorácica.
2. Nódulos tiroideos bilaterales.

Dr. Ulloa Chavarría. **Dra. Gabriela Vásquez Li**
Asistente Radiología e IM **Residente Radiología e IM**
Código 4201 **Código 10122**

Reporte de Ultrasonido

Vías Urinarias

Nombre: MFNP

Cédula: 2

Referencia: urología

Realizado: 29/3/17

Diagnóstico de envío: riñones poliquísticos, control.

RD mide: 111 × 44 mm, con grosor cortical de 10 mm.

RI mide: 133 × 58 mm, con grosor cortical de 10 mm.

En el polo inferior del riñón izquierdo se observan múltiples imágenes quísticas, algunas de ellas simples la de mayor tamaño ve 60 × 46 mm; llamando la atención un de ellas que presenta un septo de 3,2 mm, vascularizado en su interior y mide 45 × 42 mm.

No se observan masas sólidas, litiasis, ectasias pielocaliciales ni colecciones peri renales.

Vejiga distendida, de paredes delgadas, sin vegetaciones ni engrosamientos focales, de contenido anecoico. Volumen inicial 189 cc. Residuo postmicción: 80 cc (42%).

No se observa líquido libre ni colecciones abdominales

Impresión Diagnóstica:

1. Quiste renal Bosniak 2f, se sugiere control.
2. Residuo post micción significativo (42%).

Dr. Ulloa Chavarría. **Dra. Gabriela Vásquez Li**

Asistente Radiología e IM **Residente Radiología e IM**

Código 4201 **Código 10122**

Reporte de Ultrasonido

Cuello

Nombre : EPS

Cédula: 2

Referencia: medicina interna

Fecha: 23/3/17

Motivo de envío: hipotiroidismo primario

Con Transductor de alta frecuencia se explora la cara anterior del cuello.

Glándula tiroidea de forma y tamaño normal. Es de contornos regulares y de textura homogénea.

LTD mide: 25 × 14 × 15 mm, para un volumen de 3,9 cc.

LTI mide: 39 × 16 × 16 mm, para un volumen de 5,3 cc.

Istmo mide: 2,9 mm

Se observan múltiples quistes coloides en ambos lóbulos tiroideos midiendo el mayor derecho 3,4 mm y el izquierdo 3,7 mm.

En el lóbulo tiroideo izquierdo se observan dos nódulos redondeados, isoecoicos, con algunas zonas hipoecoicas, se bordes bien definidos, sin vascularidad a la exploración con Doppler color, que recuerdan a los nódulos espongiformes y miden 5,5 × 4,1 mm y 6,3 × 4,5 mm.

Glándulas submandibulares y lóbulos superficiales de ambas parótidas sin alteraciones.

No hay adenopatías atípicas. Ni masas en las regiones cervicales.

Impresión:

1. TIRADS 2:
    a. Quistes coloides bilaterales.
    b. Nódulos espongiformes en lóbulo tiroideo izquierdo.

Dr. Ulloa Chavarría. **Dra. Gabriela Vásquez Li**

Asistente Radiología e IM **Residente Radiología e IM**

Código 4201 **Código 10122**

Reporte de Ultrasonido

Vías Urinarias

Nombre: NRR

Cédula: 5

Referencia: urología

Realizado: 29/3/17

Diagnóstico de envío: ilegible.

Ambos riñones se observan de tamaño, forma y situación normal, sin alteración de la relación corticomedular.

RD mide: 99 × 57 mm, con un grosor cortical de 16 mm.

RI mide: 95x48 mm, con un grosor cortical de 13 mm.

No se observan masas sólidas, quistes, litiasis, ectasias pielocaliciales ni colecciones peri renales.

Vejiga distendida, de paredes delgadas, sin vegetaciones ni engrosamientos focales, de contenido anecoico. Volumen inicial 1078 cc. Se valora residuo postmicción documentando un residuo de 908 cc, por lo que se le da la indicación a la paciente de miccionar nuevamente y posterior a esto se documenta un residuo de 503 cc.

No se observa líquido libre ni colecciones abdominales

Impresión Diagnóstica:

1. Residuo postmiccional significativo (ver descripción).

Dr. Ulloa Chavarría.
Asistente Radiología e IM
Código 4201

Dra. Gabriela Vásquez Li
Residente Radiología e IM
Código 10122

Reporte de Ultrasonido

Cuello

Nombre: RAS

Cédula: 2

Referencia: cirugía

Fecha: 29/3/17

Motivo de envío: BMN

Con Transductor de alta frecuencia se explora la cara anterior del cuello.

Glándula tiroidea de forma y tamaño normal. Es de contornos regulares y de textura homogénea.

LTD mide: 50 y 1 × 16 × 17 mm, para un volumen de 7,3 cc.

LTI mide: 45 × 12 × 18 mm, para un volumen de 5,1 cc.

Istmo mide: 3,1 mm.

Se documentan al menos tres quistes coloides, dos de los en el lóbulo tiroideo derecho de 5 × 3 mm y 2 × 2 mm Y uno en el lóbulo tiroideo izquierdo de 2,6 mm.

Glándulas submandibulares y lóbulos superficiales de ambas parótidas sin alteraciones.

No hay adenopatías atípicas. Ni masas en las regiones cervicales.

Impresión:

1. TIRADS 2
    a. Quistes coloides bilaterales

Dr. Ulloa Chavarría.
Asistente Radiología e IM
Código 4201

Dra. Gabriela Vásquez Li
Residente Radiología e IM
Código 10122

Reporte de Ultrasonido
Cuello

Nombre: ALVS
Cédula: 2
Referencia: cirugía
Fecha: 23/3/17
Motivo de envío: nódulo tiroideo derecho, control

Con Transductor de alta frecuencia se explora la cara anterior del cuello.

Glándula tiroidea de forma y tamaño normal. Es de contornos regulares y de textura homogénea.

LTD mide: 46 × 13 × 15 mm (LxAPxT), para un volumen de 4,8 cc.
LTI mide: 29 × 12 × 11 mm (LxAPxT), para un volumen de 2,8 cc.
Istmo mide: 2,2 mm
Se observan el lóbulo tiroideo derecho un nódulo redondeado, isoecoico, avascular que mide 4,3 × por 3,6 mm.

Glándulas submandibulares y lóbulos superficiales de ambas parótidas sin alteraciones.
No hay adenopatías atípicas. Ni masas en las regiones cervicales.

Impresión:

1. Nódulo tiroideo derecho TIRADS 2.
2.

Dr. Ulloa Chavarría. **Dra. Gabriela Vásquez Li**
Asistente Radiología e IM **Residente Radiología e IM**
Código 4201 **Código 10122**

Reporte de Ultrasonido

Vías Urinarias

Nombre: LAA

Cédula: 2

Referencia: urología

Realizado: 30/3/17

Diagnóstico de envío: “prostatismo” ??

Ambos riñones se observan de tamaño, forma y situación normal, sin alteración de la relación corticomedular.

RD mide: 101 × 40 mm, con grosor cortical de 13 mm.

RI mide: 112 × 52 mm, con grosor cortical de 10 mm.

No se observan masas sólidas, quistes, litiasis, ectasias pielocaliciales ni colecciones peri renales.

Vejiga distendida, de paredes delgadas, sin vegetaciones ni engrosamientos focales, de contenido anecoico. Volumen inicial 258 cc. Residuo postmicción: 130 cc (50%).

No se observa líquido libre ni colecciones abdominales

Impresión Diagnóstica:

1. Residuo post micción significativo.

Dr. Ulloa Chavarría.
Asistente Radiología e IM
Código 4201

Dra. Gabriela Vásquez Li
Residente Radiología e IM
Código 10122

Reporte de Ultrasonido
Cuello

Nombre: LCM
Cédula: 2
Referencia: Cirugía
Realizado: 30/03/17
Diagnóstico de envío: antecedente de tiroidectomía. Actualmente con dolor cervical.

Con Transductor de alta frecuencia se explora la cara anterior del cuello.

Ausencia quirúrgica de la glándula tiroides.
En el lecho tiroideo no se observan focalizaciones sólidas o quísticas.

Glándulas submandibulares y lóbulos superficiales de ambas parótidas sin alteraciones.

No hay adenopatías.

Impresión:

1. Tiroidectomía total. Resto del estudio sin particularidades.

Dr. Ulloa Chavarría.
Asistente Radiología e IM
Código 4201

Dra. Gabriela Vásquez Li
Residente Radiología e IM
Código 10122

Reporte de Ultrasonido

Vías Urinarias

Nombre: JES

Cédula: 1

Referencia: urología

Realizado: 30/03/17

Diagnóstico de envío: litiasis renal, control

Ambos riñones se observan de tamaño, forma y situación normal, sin alteración de la relación corticomedular.

RD mide: 105x49 mm, con grosor cortical de 13 mm.

RI mide: 115x62 mm, con grosor cortical de 13 mm.

No se observan masas sólidas, quistes, litiasis, ectasias pielocaliciales ni colecciones peri renales.

Vejiga distendida, de paredes delgadas, sin vegetaciones ni engrosamientos focales, de contenido anecoico. Volumen inicial 213cc. Sin residuo postmicción.

Próstata homogénea, de tamaño conservado, con un volumen de 18 cc.

No se observa líquido libre ni colecciones abdominales

Impresión Diagnóstica:

1. Estudio sin hallazgos patológicos.

Dr. Ulloa Chavarría.
Asistente Radiología e IM
Código 4201

Dra. Gabriela Vásquez Li
Residente Radiología e IM
Código 10122

Reporte de Ultrasonido

Abdomen

Nombre: LGF. Cédula: 1. Referencia: cirugía. Fecha: 30/03/17

Diagnóstico de envío: control por masa hepática en segmento IV, a descartar crecimiento.

Se observa el hígado de tamaño y ecoestructura normal. Se observa en el segmento IV una imagen ecogénica, avascular, de bordes lobulados, bien definidos, sugestiva de hemangioma que mide actualmente 15x12x14 mm.

No hay dilatación de la vía biliar intra o extra hepática.

Vesícula biliar distendida, sin evidencia de engrosamiento parietal ni litiasis en su interior. No se observa líquido perivesicular en este momento.

El bazo es de tamaño normal, conserva su ecogenicidad sin evidencia de lesiones focales

Páncreas de contornos lisos conserva su ecogenicidad, sin evidencia de lesiones focales

Retroperitoneo vascular y ganglionar sin lesiones evidentes.

Ambos riñones se observan de tamaño, forma y situación normal, sin alteración de la relación corticomedular ni de la ecogenicidad cortical.

No se observan masas sólidas, litiasis, ectasias pielocaliciales ni colecciones peri renales.

Vejiga parcialmente distendida, con contenido anecoico.

Útero y ovarios de aspecto sonográfico conservado.

No se observa líquido libre ni colecciones intrabdominales.

IDX:

1. Hemangioma hepático en segmento IV.

Dr. Ulloa Chavarría. **Dra. Gabriela Vásquez Li**

Asistente Radiología e IM **Residente Radiología e IM**

Código 4201 **Código 10122**

Reporte de Ultrasonido

Abdomen

Nombre: AMHM

Cédula: 6

Referencia: EBAIS Carlomagno Araya

Fecha: 30/03/17

Diagnóstico de envío: “PFH alteradas”, “a descartar litiasis renal”.

Se observa el hígado de tamaño conservado, con aumento difuso de su ecogenicidad en relación con esteatosis moderada. Sin evidencia de lesiones focales.

No hay dilatación de la vía biliar intra o extra hepática.

Vesícula biliar distendida, sin evidencia de engrosamiento parietal ni litiasis en su interior. No se observa líquido perivesicular en este momento.

El bazo es de tamaño normal, conserva su ecogenicidad sin evidencia de lesiones focales

Páncreas de contornos lisos conserva su ecogenicidad, sin evidencia de lesiones focales

Retroperitoneo vascular y ganglionar sin lesiones evidentes.

Ambos riñones se observan de tamaño, forma y situación normal, sin alteración de la relación corticomedular ni de la ecogenicidad cortical.

No se observan masas sólidas, litiasis, ectasias pielocaliciales ni colecciones peri renales.

Vejiga parcialmente distendida, con contenido anecoico.

Útero y ovarios de aspecto sonográfico conservado.

No se observa líquido libre ni colecciones intrabdominales.

IDX:

1. Esteatosis moderada.

Dr. Ulloa Chavarría. **Dra. Gabriela Vásquez Li**

Asistente Radiología e IM **Residente Radiología e IM**

Código 4201 **Código 10122**

Reporte de Ultrasonido

Vías Urinarias

Nombre: JJV

Cédula: 2

Referencia: medicina familiar

Realizado: 30/3/17

Diagnóstico de envío: Litiasis renal.

Ambos riñones se observan de tamaño, forma y situación normal, sin alteración de la relación corticomedular.

RD mide: 99 × 50 mm, con grosor cortical de 16 mm.

RI mide: 101 x 64 mm, con grosor cortical de 19 mm.

Se observan dos quistes simples renales izquierdos, uno de ellos en la unión del tercio medio con el polo superior de 9 × 9 mm y otro en el polo inferior de 39 × 32 mm.

No se observan masas sólidas, litiasis, ectasias pielocaliciales ni colecciones peri renales.

Vejiga distendida, de paredes delgadas, sin vegetaciones ni engrosamientos focales, de contenido anecoico. Volumen inicial 230 cc. No se documenta residuo post micción.

Próstata heterogénea, con un volumen de 30 cc.

No se observa líquido libre ni colecciones abdominales

Impresión Diagnóstica:

1. Crecimiento prostático (30 cc).
2. Quistes simples en riñón derecho Bosniak 1.

Dr. Ulloa Chavarría.
Asistente Radiología e IM
Código 4201

Dra. Gabriela Vásquez Li
Residente Radiología e IM
Código 10122

Reporte de Ultrasonido

Vías Urinarias

Nombre: MML

Cédula: 2

Referencia: gastroenterología

Realizado: 30/03/17

Diagnóstico de envío: observación por litiasis renal derecha.

Ambos riñones se observan de tamaño, forma y situación normal, sin alteración de la relación corticomedular.

RD mide: 92 × 45 mm, con un grosor cortical de 15 mm.

RI mide: 94 × 50 mm, con un grosor cortical de 12 mm.

No se observan masas sólidas, quistes, litiasis, ectasias pielocaliciales ni colecciones peri renales.

Vejiga distendida, de paredes delgadas, sin vegetaciones ni engrosamientos focales, de contenido anecoico. Volumen inicial 445 cc. Residuo postmicción: 106 cc (24%).

No se observa líquido libre ni colecciones abdominales

Impresión Diagnóstica:

1. Estudio sin hallazgos patológicos.

Dr. Ulloa Chavarría.
Asistente Radiología e IM
Código 4201

Dra. Gabriela Vásquez Li
Residente Radiología e IM
Código 10122

Reporte de Ultrasonido
Cuello

Nombre: MMR
Cédula: 2
Referencia: cirugía
Fecha: 30/03/17
Motivo de envío: BMN.
Con Transductor de alta frecuencia se explora la cara anterior del cuello.

La paciente refiere antecedente de hemitiroidectomía izquierda, lecho tiroideo izquierdo sin evidencia de nódulos.
El lóbulo tiroideo derecho es de tamaño limítrofe y mide 52x20x18 mm (LxAPxT) para un volumen de 10 cc, es de contornos regulares y de textura homogénea, sin evidencia de lesiones focales sólidas o quísticas.

Glándulas submandibulares y lóbulos superficiales de ambas parótidas sin alteraciones.
No hay adenopatías atípicas. Ni masas en las regiones cervicales.

Impresión:

1. Lóbulo tiroideo derecho de tamaño limítrofe, sin lesiones focales.

Dr. Ulloa Chavarría.
Asistente Radiología e IM
Código 4201

Dra. Gabriela Vásquez Li
Residente Radiología e IM
Código 10122

Reporte de Ultrasonido

Cuello

Nombre: AMMA

Cédula: 2

Referencia: ORL

Fecha: 30/3/17

Motivo de envío: hipertrofia parotídea

Con Transductor de alta frecuencia se explora la cara anterior del cuello.

Glándula tiroidea de forma y tamaño normal. Es de contornos regulares y de textura homogénea.

LTD mide: 27 × 12 × 10 mm, para un volumen de 1,6 cc.

LTI mide: 41 × 18 × 19 mm, para un volumen de 7,2 cc.

Istmo mide: 2,4 mm.

En el lóbulo tiroideo izquierdo se observan dos quistes coloides que miden 3,0 × 2,5 mm y 5,3 × 3,8 mm.

En el lóbulo tiroideo derecho se observa un nódulo redondeado sólido, isoecoico, avascular, de bordes bien definidos que mide 7,8 × 6, 1 mm.

Glándulas submandibulares y lóbulos superficiales de ambas parótidas de tamaño y ecoestructura conservada, sin focalizaciones.

No hay adenopatías atípicas. Ni masas en las regiones cervicales.

Impresión:

1. TIRADS 2:
    a. Nódulo tiroideo derecho.
    b. Quistes coloides en LTI

Dr. Ulloa Chavarría. **Dra. Gabriela Vásquez Li**

Asistente Radiología e IM **Residente Radiología e IM**

Código 4201 **Código 10122**

Reporte de Ultrasonido

Abdomen

Nombre: JRF

Cédula: 9

Referencia: Oncología, Hospital México.

Fecha: 30/03/17

Diagnóstico de envío: Antecedente de Ca gástrico operado. Control.

Se observa el hígado de tamaño conservado, con aumento difuso de su ecogenicidad en relación con esteatosis moderada. Sin evidencia de lesiones focales.

No hay dilatación de la vía biliar intra o extra hepática.

Vesícula biliar distendida, sin evidencia de engrosamiento parietal ni litiasis en su interior. No se observa líquido perivesicular en este momento.

El bazo es de tamaño normal, conserva su ecogenicidad sin evidencia de lesiones focales

Páncreas no valorable por interposición de gas intestinal.

Retroperitoneo vascular y ganglionar sin lesiones evidentes.

Ambos riñones se observan de tamaño, forma y situación normal, sin alteración de la relación corticomedular ni de la ecogenicidad cortical.

No se observan masas sólidas, litiasis, ectasias pielocaliciales ni colecciones peri renales.

Vejiga vacía no valorable, bajo esta condición se observa próstata homogénea, aumentada de tamaño con un volumen de 34 cc.

No se observa líquido libre ni colecciones intrabdominales.

IDX:

1. Esteatosis moderada.

2. Crecimiento prostático.

Dr. Ulloa Chavarría.
Asistente Radiología e IM
Código 4201

Dra. Gabriela Vásquez Li
Residente Radiología e IM
Código 10122

Reporte de Ultrasonido
Cuello

Nombre: MERR
Cédula: 2
Referencia: cirugía
Fecha: 30/03/17
Motivo de envío: LNH en tratamiento. BMN, control.

Con Transductor de alta frecuencia se explora la cara anterior del cuello.

Glándula tiroidea con aumento difuso de su tamaño. Es de contornos regulares y de textura homogénea, sin evidencia de lesiones focales.
LTD mide: 47×21×19 mm (LxAPxT), para un volumen de 9,6 cc.
LTI mide: 47×21×15 mm (LxAPxT), para un volumen de 7,7 cc.
Istmo mide: 5,5 mm.
No se observan focalizaciones sólidas o quísticas.
Glándulas submandibulares y lóbulos superficiales de ambas parótidas sin alteraciones.
No hay adenopatías atípicas. Ni masas en las regiones cervicales.

Impresión:

1. Bocio difuso.

Dr. Ulloa Chavarría. **Dra. Gabriela Vásquez Li**
Asistente Radiología e IM **Residente Radiología e IM**
Código 4201 **Código 10122**

Reporte de Ultrasonido
Cuello

Nombre: DRV
Cédula: 2
Referencia: ORL
Fecha: 30/3/17
Motivo de envío: quistes tiroideos

Con Transductor de alta frecuencia se explora la cara anterior del cuello.

Glándula tiroidea de forma y tamaño normal. Es de contornos regulares y de textura homogénea.
LTD mide: 52 × 15 × 17 mm, para un volumen de 7,1 cc.
LTI mide: 50 × 16 × 21 mm, para un volumen de 9 cc
Istmo mide: 2,4 mm.
Se observan múltiples quistes coloides de forma bilateral, los visualizados en el lóbulo tiroideo derecho miden entre 1,8 mm y 6,6 mm, y los documentados en el lóbulo tiroideo izquierdo mide en entre 1,7 mm y 4,2 mm.
Glándulas submandibulares y lóbulos superficiales de ambas parótidas sin alteraciones.
No hay adenopatías atípicas. Ni masas en las regiones cervicales.

Impresión:

1. TIRADS 2:
    a. Quistes coloides bilaterales

Dr. Ulloa Chavarría. **Dra. Gabriela Vásquez Li**
Asistente Radiología e IM **Residente Radiología e IM**
Código 4201 **Código 10122**

Reporte de Ultrasonido

Cuello

Nombre: MSE

Cédula: 2

Referencia: cirugía.

Fecha: 30/03/17

Motivo de envío: nódulo tiroideo sólido. Control

Con Transductor de alta frecuencia se explora la cara anterior del cuello.

Glándula tiroidea de forma y tamaño normal. Es de contornos regulares y de textura homogénea.

LTD mide: 37x15x16 mm (LxAPxT), para un volumen de 4,6 cc.

LTI mide: 38x14x15 mm (LxAPxT), para un volumen de 4,2 cc.

Istmo mide: 1,5 mm.

En el lóbulo tiroideo derecho se observa un nódulo redondeado, de bordes bien definidos, avascular a la exploración con Doppler color, isoecoico, que mide 7,6x6,4 mm.

En el lóbulo tiroideo izquierdo se observa otro nódulo redondeado, de bordes bien definidos, con degeneración quística, que mide 8,6x5,2 mm.

Glándulas submandibulares y lóbulos superficiales de ambas parótidas sin alteraciones.

No hay adenopatías atípicas. Ni masas en las regiones cervicales.

Impresión:

1. TIRADS 2:
    a. Nódulos tiroideos bilaterales.

Dr. Ulloa Chavarría. **Dra. Gabriela Vásquez Li**

Asistente Radiología e IM **Residente Radiología e IM**

Código 4201 **Código 10122**

Reporte de Ultrasonido

Vías Urinarias

Nombre: RSR

Cédula: 2

Referencia: urología

Realizado: 30/3/17

Diagnóstico de envío: prostatismo severo.

Riñón izquierdo se observan de tamaño, forma y situación normal, sin alteración de la relación corticomedular; mide 100 × 51 mm, con grosor cortical de 11,4 mm

El riñón derecho se observa disminuido de tamaño mide 60 × 32 mm, con disminución de su grosor cortical (mide 6,3 mm) y es de contornos lobulados, hallazgos que podrían estar en relación con cambios por nefropatía crónica, a correlacionar con PFR.

No se observan masas sólidas, quistes, litiasis, ectasias pielocaliciales ni colecciones peri renales.

Vejiga distendida de contenido anecoico, presenta paredes discretamente trabeculadas, hallazgos que podrían estar en relación con cambios por vejiga de esfuerzo. Volumen inicial 423 cc. Residuo postmicción: 60 cc (14%).

Próstata homogénea, con un volumen de 36 cc.

No se observa líquido libre ni colecciones abdominales

Impresión Diagnóstica:

1. Hallazgos sonográficos que sugieren cambios por nefropatía crónica en riñón derecho, a correlacionar con PFR.
2. Crecimiento prostático (36 cc).
3. Hallazgos en probable relación con cambios por vejiga de esfuerzo.

Dr. Ulloa Chavarría.
Asistente Radiología e IM
Código 4201

Dra. Gabriela Vásquez Li
Residente Radiología e IM
Código 10122

Reporte de Ultrasonido

Abdomen

Nombre: MVJ

Cédula: 2

Referencia: vascular periférico

Fecha: 30/03/17

Diagnóstico de envío: pólipo adenomatoso sigmoideo, operado

Se observa el hígado de tamaño conservado, con aumento difuso de su ecogenicidad en relación con esteatosis moderada. Sin evidencia de lesiones focales.

No hay dilatación de la vía biliar intra o extra hepática.

Ausencia quirúrgica de vesícula biliar.

El bazo es de tamaño normal, conserva su ecogenicidad sin evidencia de lesiones focales

Páncreas de contornos lisos conserva su ecogenicidad, sin evidencia de lesiones focales

Retroperitoneo vascular y ganglionar sin lesiones evidentes.

Ambos riñones se observan de tamaño, forma y situación normal, sin alteración de la relación corticomedular ni de la ecogenicidad cortical.

No se observan masas sólidas, litiasis, ectasias pielocaliciales ni colecciones peri renales.

Vejiga vacía no valorable.

No se observa líquido libre ni colecciones intrabdominales.

IDX:

1. Esteatosis moderada.

Dr. Ulloa Chavarría. **Dra. Gabriela Vásquez Li**

Asistente Radiología e IM **Residente Radiología e IM**

Código 4201 **Código 10122**