Universidad de Costa Rica

Sistema de Estudios de Posgrado

TRAQUEOSTOMÍA: ANTECEDENTES HISTÓRICOS, ANATOMÍA RELEVANTE, INDICACIONES Y TÉCNICAS.

Tesis sometida a la consideración de la Comisión del Programa de Estudios de Posgrado en Especialidades Médicas para optar al Grado y Título de Especialista en Medicina Crítica y Terapia Intensiva

DR. LUIS LEONARDO CHACÓN PRADO

2018

DEDICATORIA

Dedico este trabajo a mi mamá Margarita y a mi hermana Mónica, porque son su apoyo y su amor los que me han impulsado a salir adelante y a no temer al futuro.

En segundo lugar, dedico este trabajo al Dr. Carlos Dobles Ramírez, cuya rigurosidad académica me ha inspirado a lo largo de la especialidad, y por ser un líder más que un jefe.

AGRACEDIMIENTOS

A mi tutor y mentor: Dr. Donato Salas Segura

Al jefe: Dr. Oscar Palma Rodríguez

HOJA DE APROBACIÓN

"ESTE TRABAJO FINAL DE INVESTIGACIÓN APLICADA FUE ACEPTADO POR LA COMISIÓN DEL PROGRAMA DE ESTUDIOS DE POSGRADO EN POSGRADO EN ESPECIALIDADES MÉDICAS DE LA UNIVERSIDAD DE COSTA RICA, COMO REQUISITO PARCIAL PARA OPTAR AL GRADO Y TÍTULO DE ESPECIALISTA EN MEDICINA CRÍTICA Y TERAPIA INTENSIVA"

Dr. Oscar Palma Rodríguez

Director del Posgrado de Medicina Crítica y Terapia Intensiva
Programa de Posgrado en Especialidades Médicas

Lector Principal

Dr. Donato Salas Segura

Especialista en Medicina Crítica y Terapia Intensiva

Tutor y Director de Tesis

Dr. Luis Leonardo Chacón Prado

Sustentante

TABLA DE CONTENIDOS

DEDICATORIA II

AGRACEDIMIENTOS III

HOJA DE APROBACIÓN IV

TABLA DE CONTENIDOS V

LISTA DE FIGURAS VIII

RESUMEN X

INTRODUCCIÓN XI

ANTECEDENTES HISTÓRICOS 1

EL PERÍODO LEGENDARIO (3100 A.C. A 1546 D.C.) 1
EL PERÍODO DEL MIEDO (1546 – 1833) 5
EL PERÍODO DE LA DRAMATIZACIÓN (1833 – 1932) 10
EL PERÍODO DEL ENTUSIASMO (1932 – 1965) 15
EL PERÍODO DE LA RACIONALIZACIÓN (1965 – ACTUALIDAD) 18

ANATOMÍA DE INTERÉS 22

CUELLO 22
COMPARTIMENTOS 23
Fascia cervical 23
Lámina superficial de la fascia cervical 25
Lámina prevertebral 25
Lámina pretraqueal 26
Vaina carotídea 26
DRENAJE VENOSO SUPERFICIAL 27
Venas yugulares externas 27
Venas yugulares anteriores 28
MÚSCULOS DEL CUELLO 29
NIVELES VERTEBRALES CIII/IV Y CV/VI 29
TRIÁNGULOS DEL CUELLO 30
VASOS PROFUNDOS DEL CUELLO 32

Sistema carotídeo 32
Arterias carótidas comunes o primitivas 32
Arterias carótidas internas 33
Arterias carótidas externas 34
Venas 35
GLÁNDULAS TIROIDES Y PARATIROIDES 35
Glándula tiroides 35
Irrigación arterial 36
Drenaje venoso y linfático 37
NERVIOS LARÍNGEOS RECURRENTES 37
FARINGE Y LARINGE 38
Cartílago cricoides 40
Cartílago tiroides 40
Epiglotis 41
Membrana fibroelástica de la laringe 41
Ligamento cricotiroideo (membrana cricotiroidea) 42
Membrana cuadrangular 42
LA TRÁQUEA 43
Porciones traqueales 46
Vascularización 47
Arterias. 47
Venas. 47
Linfáticos. 47
Inervación 48
ANATOMÍA ULTRASONOGRÁFICA BÁSICA 48

DEFINICIONES 50

INDICACIONES, CONTRAINDICACIONES Y BENEFICIOS DE LA TRAQUEOSTOMÍA 51

TÉCNICAS DE TRAQUEOSTOMÍA 52

TÉCNICA QUIRÚRGICA 52
TÉCNICAS PERCUTÁNEAS 54
PREPARACIÓN Y PLANEAMIENTO 54
INSERCIÓN 57
Equipos basados en técnica de Seldinger y dilatadores sencillos 57
Particularidades de cada dispositivo de dilatador único 59
Equipo de traqueostomía percutánea Portex Griggs 63
Traqueostomía rotacional o técnica de Frova: PercuTwist 64
Equipo de Traqueostomía Translaríngeo 65
Comparación entre la técnica quirúrgica y la técnica percutánea. 68
Comparación de los métodos de traqueostomía percutánea 70

Técnica de Ciaglia versus técnica de Griggs 70
Técnica de Ciaglia versus Ciaglia Blue Rhino 71
Ciaglia Blue Rhino versus PercuTwist 71
Técnica de Griggs versus técnica de Fantoni 72
Técnica de Griggs versus Ciaglia Blue Rhino 72
Técnica de Griggs versus PercuTwist 73
PercuTwist versus técnica de Griggs versus técnica de Ciaglia 73
Ciaglia Blue Dolphin versus Ciaglia Blue Rhino 73

CONCLUSIONES 76

BIBLIOGRAFÍA 77

LISTA DE FIGURAS

- **Figura 1**. Loza del Rey Aha 2
- **Figura 2.** Loza del Rey Djer. La imagen de interés se encuentra en la esquina superior derecha. 2
- **Figura 3.**Traqueostomía. Tomado de "altaYsiYr". (27) 5
- **Figura 4.** La Laringotomía. Tomado de De Vocis Auditusque organis. (Julius Casserius, 1601) 6
- **Figura 5.** Instrumentos para practicar la traqueostomía e intubación oral. Tomado de Exercitationes Practicae (Leiden, Holanda) 8
- **Figura 6.** Herramientas de traqueostomía utilizadas entre 1700 y 1900 (Cortesía de los archivos de la Librería de Anatomía de la Universidad de Griefswald, Alemania) 12
- **Figura 7.** Chevalier Jackson demostrando la técnica de traqueostomía, alrededor de 1925. (66) 14
- **Figura 8.** Paciente de la epidemia de polio de Copenhague ventilado a través de su traqueostomía. (84) 16
- **Figura 9.** Primer equipo comercial de traqueostomía percutánea. (101) 21
- **Figura 10.** Dispositivo de traqueostomía percutánea propuesto por Margolin et al. (110) 22
- **Figura 11.** A: Límites del Cuello. B: Compartimentos principales del cuello. (112) 24
- **Figura 12.** Fascia del cuello, corte transversal. (112) 24
- **Figura 13.** Fascia del cuello, corte sagital. (112) 27
- **Figura 14.** Venas superficiales del cuello. (112) 28
- **Figura 15.** Niveles vertebrales importantes: CIII/CIV y CV/CVI. (112) 30
- **Figura 16.** Triángulos anterior y posterior del cuello. (112) 31
- **Figura 17.** Límites y subdivisiones del triángulo anterior del cuello. 32
- **Figura 18.** Relaciones anatómicas del sistema carotídeo. (112) 33
- **Figura 19.** Relaciones anatómicas de la glándula tiroides. A: visión anterior. B: Corte transversal. C: ultrasonografía – corte axial. D: ultrasonografía – corte axial con énfasis en relación vascular. E: gammagrafía tiroidea normal. (112) 36
- **Figura 20.** Irrigación vascular de la tiroides. A: visión anterior. B: visión posterior. (112) 38
- **Figura 21.** Faringe y Laringe. A: representación esquemática. B: representación anatómica. (112) 39
- **Figura 22.** Cartílagos del Cuello. A: Cartílago Cricoides. B: Cartílago Tiroides. (112) 41

- **Figura 23.** Anatomía de la Laringe. A: visión anterior B: Visión posterior C: vista posterior de los cartílagos. (113) 42
- **Figura 24.** Visión anterior de la laringe y la tráquea cervical con sitios anatómicos relevantes. (114) 43
- **Figura 25.** Visión anterior oblicua de la laringe y la tráquea. Se indican los sitios anatómicos preferidos para la colocación de una vía aérea artificial. (115) 44
- **Figura 26.** Tráquea y bronquios principales. 45
- **Figura 27.** Visión lateral derecha de la silueta del cuello y tórax para mostrar la situación traqueal y sus porciones. (116) 46
- **Figura 28.** Vasos y nervios laterales al compartimento traqueal. (117) 47
- **Figura 29.** Irrigación de la glándula tiroides, visión anterior. (118) 48
- **Figura 30.** Ultrasonografía del cuello, corte transversal. 1. Músculo, 2. Tiroides, 3. Tráquea. En rojo se señalan vasos sanguíneos. 49
- **Figura 31.** Ultrasonografía del cuello, corte longitudinal. 1. Porción inferior del cartílago laríngeo, 2. Espacio cricolaríngeo, 3. Cricoides, 4. Anillos traqueales, 5. Tiroides, línea azul: mucosa traqueal, líneas rojas: artefacto. (8) 50
- **Figura 32.** Posicionamiento del paciente previo al procedimiento. (8) 53
- **Figura 33.** Exposición de la fascia peritraqueal y del segundo anillo traqueal luego de la sección y ligadura del istmo de la tiroides. (8) 54
- **Figura 34.** Traqueostoma Permanente Epitelizado. (129) 55
- **Figura 35.** Técnica de Ciaglia para la inserción de dispositivos de traqueostomía de dilatador único. Ver texto para detalles. (129) 60
- **Figura 36.** Equipo de traqueostomía percutánea Blue Rhino G2. A: Bandeja completa. B: Detalle del dilatador. (129) 61
- **Figura 37.** Equipo de traqueostomía Portex ULTRAperc. 61
- **Figura 38.** Equipo de Traqueostomía asistido por balón Dolphin BT Ciaglia 62
- **Figura 39.** Equipo de traqueostomía percutánea Portex Griggs. A: Uso del equipo durante el procedimiento. B: Diagrama representativo. 63
- **Figura 40.** Desempeño del equipo de traqueostomía percutánea PercuTwist. (129) 65
- **Figura 41.** Técnica de inserción del PercuTwist. 66
- **Figura 42.** Control broncoscópico del PercuTwist. (129) 67
- **Figura 43.** Tubo utilizado en la traqueostomía percutánea con técnica de Fantoni. (130) 67
- **Figura 44.** Salida del tubo de traqueostomía en la técnica de Fantoni. (130) 68

RESUMEN

La traqueostomía fue uno de los primeros procedimientos quirúrgicos descritos, existiendo descripciones del abordaje quirúrgico de la tráquea de más de tres mil años de antigüedad. Para poder analizar en detalle la profunda y rica historia de la traqueostomía, podemos dividirla en 5 períodos: el período legendario, el período del miedo, el período de la dramatización, el período del entusiasmo y el período de la racionalización.

La tráquea es una estructura tubular resistente y flexible, con un diámetro de 2,5 cm y una longitud de 11 cm, aproximadamente. La tráquea comienza por delante de la sexta vértebra cervical, en la inserción ligamentosa al cartílago cricoides, y termina en el mediastino, a nivel de la quinta vértebra dorsal, donde se ramifica dando lugar a los bronquios primarios, o principales, derecho e izquierdo.

Traqueotomía se refiere a la apertura quirúrgica de la pared anterior de la tráquea; en cambio, el término traqueostomía consiste en la creación de una apertura similar, pero seguida de la fijación de la tráquea a la piel del cuello. Esta última generalmente tiene como objetivo establecer una apertura más definitiva. Hoy en día ambos términos se utilizan indistintamente.

La traqueostomía quirúrgica consiste en la disección de los tejidos pretraqueales e inserción de una cánula de traqueostomía bajo visión directa de la tráquea. Puede realizarse en una sala de cirugías o a la cabecera del paciente. La traqueostomía percutánea consiste en la introducción de una cánula traqueal mediante disección roma de los tejidos pretraqueales, utilizando una guía por técnica de Seldinger.

Las principales indicaciones de la traqueostomía incluyen: protección y acceso a la vía aérea para remover secreciones, ventilación mecánica prolongada, obstrucción de la vía aérea superior y reducción del espacio muerto para facilitar el destete ventilatorio. Actualmente el desarrollo de nuevos y mejores instrumentos, así como la estandarización de las técnicas, han permitido disminuir los riesgos y ya prácticamente no existen contraindicaciones absolutas.

Básicamente, existen 2 abordajes para realizar una traqueostomía: traqueostomía quirúrgica convencional y traqueostomía percutánea dilatacional. Durante los últimos 15 años, ambas técnicas han sido utilizadas en paralelo, no obstante, el uso de la traqueostomía percutánea sigue en expansión y algunos expertos sugieren que se trata de un nuevo estándar de oro para asegurar una vía aérea definitiva en pacientes adultos con ventilación prolongada.

Existe evidencia que apoya el menor riesgo de infección en la estoma con la traqueostomía percutánea en comparación con la traqueostomía quirúrgica, pero no hay evidencia que demuestre diferencias significativas con respecto a otras complicaciones o a la mortalidad.

En el momento actual no existen evidencias que permitan establecer recomendaciones de una o unas modalidades de traqueostomía percutánea sobre otras. Los diferentes estudios aleatorizados existentes se han llevado a cabo con muestras escasas, lo que no permite extraer conclusiones definitivas en cuanto a los beneficios de unas sobre otras. Por ello, la selección de uno u otro método solo puede realizarse en función de criterios clínicos, experiencia y disponibilidad.

INTRODUCCIÓN

La Unidad de Cuidados Intensivos es una de las áreas que genera mayor gasto en salud, entre las estrategias de tratamiento más comúnmente utilizadas en esta unidad se encuentra la ventilación mecánica y la traqueostomía, la que es requerida generalmente por pacientes que requieren ventilación mecánica prolongada. Durante la última década ha aumentado considerablemente la realización de traqueostomías (calculándose que se realiza en más del 15% de los pacientes críticos) con lo cual se ha logrado reducir significativamente la estadía en las unidades de cuidados intensivos.

La traqueostomía fue uno de los primeros procedimientos quirúrgicos descritos, existiendo descripciones del abordaje quirúrgico de la tráquea de más de tres mil años de antigüedad. Para poder analizar en detalle la profunda y rica historia de la traqueostomía, podemos dividirla en 5 períodos: el período legendario, el período del miedo, el período de la dramatización, el período del entusiasmo y el período de la racionalización.

Desde la estandarización de la traqueostomía quirúrgica en 1905 por Jackson, luego la realización del procedimiento de manera percutánea por Shelden en 1957 y finalmente la introducción de la técnica percutánea actual por Ciaglia en 1985 hasta la actualidad, ha persistido la evolución del procedimiento en la unidad de cuidados intensivos con la llegada de equipos como el fibrobroncoscopio. La traqueostomía percutánea es actualmente una técnica segura y costo efectiva, logrando perfilarse como una alternativa factible a la traqueostomía quirúrgica con el beneficio de poder ser realizada en la cama del paciente.

En el momento actual no existen evidencias que permitan establecer recomendaciones de una o unas modalidades de traqueostomía percutánea sobre otras. Los diferentes estudios aleatorizados existentes no permiten extraer conclusiones definitivas en cuanto a los beneficios de unas sobre otras. Por ello, la selección de uno u otro método solo puede realizarse en función de criterios clínicos, experiencia y disponibilidad.

Es la intención de este trabajo realizar una extensa revisión de los antecedentes históricos de la traqueostomía, una descripción de la anatomía necesaria para la óptima realización del procedimiento, junto con un análisis de las técnicas disponibles actualmente y una comparación de sus resultados clínicos.

ANTECEDENTES HISTÓRICOS

La traqueostomía fue uno de los primeros procedimientos quirúrgicos descritos, existiendo descripciones del abordaje quirúrgico de la tráquea de más de tres mil años de antigüedad. Para poder analizar en detalle la profunda y rica historia de la traqueostomía, podemos dividirla en 5 períodos, como sugiere McClelland (1–3)

EL PERÍODO LEGENDARIO (3100 A.C. A 1546 D.C.)

De los trabajos médicos más antiguos, la referencia más clara a un procedimiento quirúrgico en la vía aérea se encuentra en el *Rig Veda*, el libro sagrado de la medicina Hindú, escrito entre el año dos mil y mil antes de Cristo, mencionando la capacidad de unir la tráquea quirúrgicamente siempre y cuando los cartílagos no estén completamente seccionados.(2)

No es infrecuente encontrar en la literatura médica mención al respecto de que las primeras intervenciones quirúrgicas en la vía aérea fueron obra de los egipcios (1,4–8), no obstante, tal afirmación impresiona ser errónea a luz de un análisis detallado de la documentación existente. En las losas del Rey Aha (figura 1) y del Rey Djer (figura 2), halladas en excavaciones de tumbas de la primera dinastía egipcia (3000 a.C.) aparecen figuras que recuerdan un abordaje quirúrgico en el tórax anterior, sin embargo, ambas escenas se consideran representan sacrificios humanos. (9,10) Lo más cercano a una cirugía de cuello descrita en el papiro de Ebers (aproximadamente 1534 a.C.) corresponde a una cirugía de una glándula quística aumentada de tamaño, sin que se mencione ni una sola vez en dicho documento u otro papiro médico a la traqueostomía (11).

En el año de 1950, el egiptólogo Vladimir Vikentiev, afirmó que estas imágenes representaban a un cirujano realizando una traqueostomía. (12) Este afirmó que las lozas representaban actos benévolos, y que las imágenes en cuestión simbolizan a la respiración y la entrega de un aliento vital por parte del faraón al norte y sur de Egipto. No obstante, para que tal interpretación tenga validez, Vikentiev afirmó que la traqueostomía era un procedimiento muy frecuente, argumento que carece de evidencia y que no fue validado posteriormente por ningún otro egiptólogo. A pesar de esto, la comunidad médica no ha sido muy rigurosa y a la fecha se sigue citando el trabajo de Vikentiev y se le sigue atribuyendo a los egipcios una avanzada práctica en otorrinolaringología, incluyendo la realización de traqueostomías. (11)

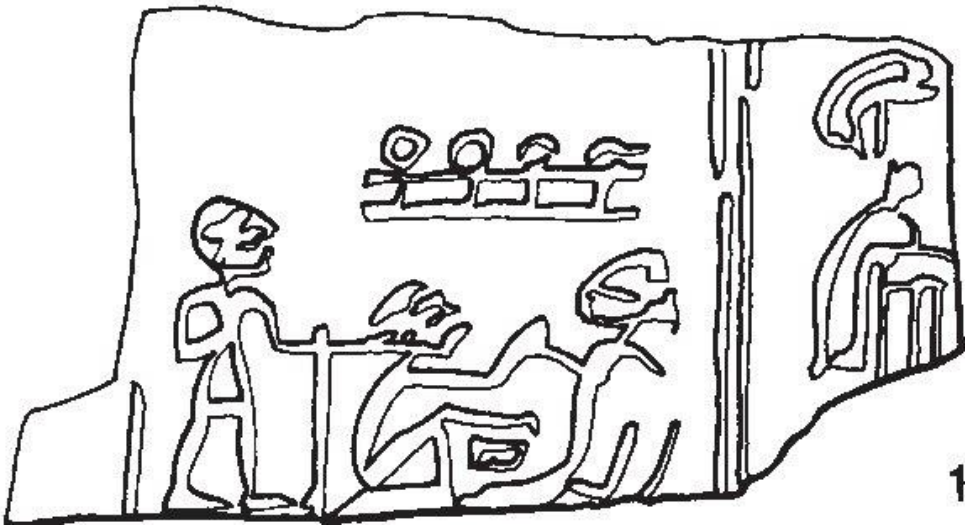

Figura 1. *Loza del Rey Aha*



Figura 2. *Loza del Rey Djer. La imagen de interés se encuentra en la esquina superior derecha.*

Deben incluirse en este período a Homero, quién en el siglo ocho a.C. se refirió a una operación para aliviar a las personas en asfixia mediante un corte a la tráquea. Posteriormente, se dice que en el siglo cuarto a.C. Alejandro Magno salvó la vida de un soldado que se estaba asfixiando con un hueso "punzando su tráquea" con la punta de su espada. (13) En este mismo siglo, Hipócrates, quién ya se había referido a la intubación de la tráquea humana como una manera de asistir la ventilación,(4) pudo haberse referido a la canulación traqueal como parte de los tratamientos para el absceso periamigdalino, aunque una reinterpretación de sus palabras sugiere que se trata de un método de drenaje y no propiamente de acceso a la vía aérea. (2,7)

El Talmud, un compendio de ética, leyes, costumbres e historias judaicas promulgado entre el año 200 a.C. y el 400 d.C., contiene la descripción de la inserción de un carrizo a través de una herida traqueal para asistir artificialmente la ventilación en una oveja bebé. (4,6)

La primer traqueostomía electiva se le atribuye a Asclepíades de Bitinia en el año 100 d.C. (13) Esta cirugía así como la técnica de Asclepíades fue descrita por Claudio Galeno en el año 131 d.C., quién además contribuyó con el entendimiento del procedimiento describiendo la anatomía de la cabeza y el cuello. (14,15) En el mismo siglo, Arateo en su libro "La terapéutica de las enfermedades agudas" confirma el trabajo de Asclepíades de Bitinia, pero lo condena basado en que "los cartílagos no sanan".(16) Posteriormente, en el siglo quinto después de Cristo, Caelius Aurelianus condena la realización de la cirugía y manifiesta que "la laringotomía es un procedimiento fútil y una idea irresponsable puesta en marcha por Asclepíades". (17)

Pablo de Aegina (625 – 690) en el siglo sétimo presentó la primer descripción quirúrgica detallada de una traqueostomía.(18–21) Impresiona haber abierto la tráquea en repetidas ocasiones y también describió el trabajo de Antillus de Roma (340 a.C.), quién, en un paciente sentado y con la cabeza extendida, hizo una incisión transversal a la tráquea entre el tercer y cuarto anillo y separo los cartílagos con ganchos, suturando de vuelta los márgenes una vez que el paciente respiraba más libremente. (6,22)

Abubakr Muhammad ibn Zakariyya al-Razi (o Rhazes, 865–925 d.C.), en su trabajo *Liber Continens*, específicamente en el tercer volumen, describe muy detalladamente el procedimiento de la traqueostomía para sobrellevar la asfixia, además, se cree que Rhazes realizó una traqueostomía a un paciente con difteria. (19,23) Ali ibn Abbas Majusi Arrajani (o Haly Abbas, 930–994 d.C), en su texto *Kitab al-Maliki* describe la incisión de laringe (*Shagh al-hanjarah*) en casos de asfixia. (19)

Abul Qasim Khalaf ibn al-Abbas al-Zahrawi (o Albucasio, 936 – 1013 d.C.) incluyó en sus textos médicos su interpretación de la descripción de sus predecesores del procedimiento de la traqueostomía, y contribuyó a la historia de la traqueostomía suturando una herida traqueal y demostrando su habilidad de cicatrizar en una joven sirvienta que intentó cometer suicidio cortando su cuello. (19,22,24)

Abu Ali Husain ibn Abdullah ibn Sina (o Avicenna, 980 – 1037 d.C.) en su trabajo *Al-Qanun f al-Tibb* (El canon de la Medicina), describe en la novena parte del tercer libro, en el capítulo sexto "Tratamiento de las infecciones superiores de la vía aérea", la realización de la traqueostomía y la administración de un polvo amarillo en el sitio de la incisión. Polvo que posteriormente se concluyó se trataba de una mezcla de sarcocola, aloe, azafrán, semillas de rosa, opio y amapola. (19) Avicenna también describió la intubación traqueal mediante el uso de una cánula de oro o plata. (4)

Abu Marwan Abd al-Malik Ibn Zuhr (conocido en occidente como Avenzoar, 1091-1162), siendo todavía un estudiante, realizó una traqueostomía con éxito en una cabra, ganándose la aprobación de Galeno. (6,25) Posteriormente y luego de varios procedimientos, concluyó que las heridas de la tráquea cicatrizan naturalmente y que la traqueostomía es un procedimiento quirúrgico viable que puede usarse para aliviar la obstrucción traqueal. (19,25) (Figura 3)

La edad oscura (siglos quinto al quinceavo después de Cristo) obliteró el mundo de las ciencias y la medicina, existiendo apenas menciones de cualquier tipo de cirugía hasta el siglo quince.(2) Es interesante que existen descripciones en detalle del procedimiento en este período, pero sus autores negaron haber realizado la cirugía directamente. De igual manera, aunque el procedimiento se referenciaba, se consideraba inútil y peligroso por el alto riesgo de infección y por la creencia de que los cartílagos traqueales no cicatrizaban.(1) De hecho, en el siglo trece a la traqueostomía se le consideraba una "semimatanza" y Dante indicó que era un el castigo apropiado para los pecadores en las profundidades del infierno. (26) Esta visión se oye más razonable cuando uno recuerda que estos procedimientos se hacían sin el beneficio de la anestesia en un paciente que de base ya se encontraba luchando por sobrevivir con una vía aérea comprometida. (5)

كنت في وقت طلبي إذ قرأت هذه الأقوال ، شققت قصبة(رئة)[٢٠] عنز[٢١] بعد
أن قطعت الجلد والغشاء تحته وقطعت من جوهر القصبة قطعاً باتاً[٢٢] دون قدر
التُرمُسَة ، ثم التزمت[٢٣] غسل الجرح بالماء والعسل حتى التأم ، وأفاق[٢٤] إفاقة كلية
وعاش مدة طويلة وعندما أخذ الجرح في الانكماش والاندماج ، كان يُذرَّر عليه
جوز السرو مسحوقاً منخولاً حتى أفاق ، ولكنْ هذا شيءٌ لم يستعمله أحد ممن
(لحقناه وممن)[٢٥] لحقه سلفنا فلهذا لم أذكره بدءاً .

Figura 3.*Traqueostomía. Tomado de "altaYsiYr".* (27)

EL PERÍODO DEL MIEDO (1546 – 1833)

El período entre los años 1546 y 1833 marca el "período del miedo" en la historia de la traqueostomía. Durante esta época el procedimiento era considerado irresponsable y barbárico, y se documentan únicamente 28 traqueostomías exitosas en la literatura. (28)

Fue hasta el renacimiento que la traqueostomía reaparece como una alternativa viable. En 1543 el anatomista Andreas Vesalio publica *De Humanis Corporis Fabrica*, revolucionando la ciencia de la anatomía humana. Ese mismo año, Vesalio introdujo una cánula a la tráquea de un animal moribundo cuyo tórax se encontraba abierto y mantuvo la ventilación soplando en ella de manera intermitente, describiendo como los pulmones se expandían y el corazón recuperaba el pulso, y anotando que debía hacerse un orificio en la base de la tráquea para soplar aire hasta elevar los pulmones. (29)

En Boloña, Rolandi usaba la traqueostomía para aliviar la obstrucción causada por un absceso laríngeo. (30) En 1546, a Antonio Musa Brasavola se le atribuye haber reintroducido la traqueostomía en humanos, y la cita "Cuando no haya otra posibilidad, en la angina, de admitir aire al corazón, debe hacerse una incisión en la laringe debajo del absceso". Esto describe el uso de la traqueostomía para obtener una vía aérea de emergencia en caso de angina de Ludwig (absceso del espacio submentoniano). (15,31) Existe documentación de traqueostomías realizadas para esta condición por Saliceto y Paré en Francia (30), pero no eran el tratamiento de elección de la época. (15)

Fabricio de Acuapendente (1537 – 1619) también describió el uso de la traqueostomía para el tratamiento de la obstrucción de la vía aérea, escribiendo "los aterrados cirujanos de nuestra época no se han atrevido a realizar esta cirugía, y yo tampoco la he realizado; es un escándalo". (15) Posteriormente cambió su forma de pensar y realizó una traqueostomía exitosa en un caso de obstrucción laríngea por cuerpo extraño, usando una incisión vertical. A propósito hizo la siguiente histórica afirmación: "De todas las cirugías que se realizan en el hombre… la que más llama al hombre de una muerte rápida a la reposesión súbita de vida… esa cirugía es la apertura de la *arteria aspera* (conducto de aire), por la cual los pacientes, de una condición con una obstrucción a la respiración casi sofocante, retoman consciencia y toman el éter vital, el aire, tan necesario para la vida, y reanudan una existencia que ha sido de todo menos aniquilada". (4)

Figura 4. *La Laringotomía. Tomado de De Vocis Auditusque organis. (Julius Casserius, 1601)*

Casserius, introdujo una cánula curva con cintas para mantenerla en posición, sin embargo, sus adaptaciones no tuvieron mucho impacto en el momento y la cánula recta fue la que se usó durante muchos años. (2) Casserius fue un gran anatomista, y en *De Vocis Auditusque organis* plasmó un impresionante grabado de lo que en esa época era conocido como laringotomía. (32) (Figura 4)

En 1590, Sanctorio Sanctorius (1561 – 1636) supuestamente usó un trocar y una cánula con un tubo corto y recto y se documentó la permanencia de la misma por 3 días. (7) Sanctorius es considerado por muchos como el padre de la traqueostomía percutánea, ya que, en su texto *Commentaria in Priqiam fen Primi Libri Canonis Avicennae*, describió (aunque no queda claro si realizó) una técnica que utilizaba una aguja cortante (*acus mucronata*, una especie de pequeña daga) y una cánula de plata perforada (*fistula argenta perforata*), en la que el operador introduce la cánula en la tráquea y remueve la aguja. (33)

Para los inicios del siglo diecisiete la traqueostomía se consideraba aceptable para la obstrucción de la vía aérea por cuerpo extraño, aspiración o infección. (2) Durante la epidemia de difteria en Nápoles, Severigno uso la traqueostomía como tratamiento sintomático. (5) Documentación de 1620 indica que Nicolás Habicot realizó 4 traqueostomías exitosas, llevándolo a sugerir el procedimiento para condiciones inflamatorias de la laringe. Una de sus traqueostomías fue realizada en un chico de 14 años quién presentaba una compresión traqueal externa por la presencia de monedas de oro en el esófago (en un intento de prevenir un robo). Habicot utilizó un tubo de traqueostomía más angosto, con la intención de evitar la necrosis de los tejidos adyacentes. (34) Otra heroica anécdota de Habicot es la de un joven que fue declarado fallecido luego de varias puñaladas en el cuello, que luego de una traqueostomía de emergencia y la evacuación de un coágulo en la tráquea, fue resucitado por completo. (4)

En 1650, Teófilo Boneto recomendó el uso de una traqueostomía para un niño de 7 años que había aspirado un pedazo de hueso. El internista a cargo, de acuerdo al pensamiento de la época, rechazó la sugerencia y el niño falleció. (35)

Frederik Dekkers (1648 – 1720) publicó acerca de un hombre que estuvo cerca de sofocarse como resultado de una angina. Dekkers deseaba realizarle una traqueostomía con un método "inusual", no visto previamente, utilizando una cánula recta pequeña con orificios en la punta y un trocar puntiagudo (Figura 5). Los familiares del paciente no estaban muy convencidos por lo que al final Dekkers optó por una intubación orotraqueal.(33)

Se recoge en la literatura una historia dramática de un ladrón sentenciado a la horca, que contrató a un cirujano para que le realizara una traqueostomía en el pabellón de los condenados, con la inserción de un tubo largo para poder respirar. A pesar de que el condenado logró esconder su ingeniosa preparación de los carceleros e iba protegido ante un eventual ahorcamiento, no sobrevivió a la fractura cervical. (4)

En octubre de 1667, la traqueostomía es "redescubierta" una vez más, de la mano de Robert Hooke (1635 – 1703) quién le realizó el procedimiento a un perro en una reunión de la Sociedad Real, preservando su vida ventilando al can con un fuelle. Hooke incluso removió la caja torácica y demostró que el flujo continuo de sangre y no solo el movimiento de los pulmones (como se suponía en la época) era esencial para la vida. (36)

Figura 5. *Instrumentos para practicar la traqueostomía e intubación oral. Tomado de Exercitationes Practicae (Leiden, Holanda)*

La terminología para referirse al procedimiento ha cambiado con el tiempo. Hasta este momento el procedimiento era conocido como "laringotomía". En 1707, Pierre Dionis escribió que el término adecuado debía ser "broncotomía". (15) En 1718, Lorenz Heister escribió en el prestigioso *Chirurgie* que la cirugía debía llamarse "traqueotomía" y que convenía descartar otros términos. (37,38)

Similar a Habicot, otros médicos que le siguieron recomendaron el uso de la traqueostomía para el alivio sintomático de las infecciones respiratorias. Rene Moreau sugirió su uso en las paperas, (2) recomendando que el procedimiento se hiciera en posición supina (no con el paciente sentado como era usual), una recomendación que fue ignorada por más de 200 años. (6)

En 1730, George Martin fue el primer británico en realizar una traqueostomía de manera exitosa. También fue el primero en recomendar una cánula de doble lumen y fue insistente en que la incisión cierra espontáneamente al retirar la cánula. (6)

En 1748 el médico francés Bauchot uso un "broncotomo" para insertar una cánula a lumen traqueal. El borde cortante del dispositivo encajaba en el lumen de una cánula plana de plata, diseñada para ubicarse entre 2 anillos traqueales. Bauchot reportó usar esta técnica en un hombre de 23 años y una mujer de 72 años, y parece ser el primer médico en haber realizado una traqueostomía percutánea. (28)

En 1765, Francis Home recomendaba la traqueostomía para aliviar el compromiso respiratorio de los niños con una condición que el llamó croup (también conocida como *cynanche trachealis* en los Estados Unidos, griego para "ahogo similar a un perro"), pero a pesar de la alta prevalencia de la enfermedad en el Reino Unido y Estados Unidos, el miedo y la falta de confianza en el procedimiento previnieron su uso terapéutico. (39)

M. Louis presentó su segunda memoria de "broncotomías" a la Academia Real de Cirugía de Paris en 1759. Su afición por la traqueostomía, sobre todo para la extracción de cuerpos extraños, era más juiciosa, pero muchos practicantes se oponían fervientemente a la cirugía por su peligrosidad, incluyendo a famosos cirujanos de la época como Van Swieten y Sharp. (40,41) Van Swieten exclamó en su momento: "he usado este método en un gran número de cadáveres y animales vivos, pero considero que la técnica es en extremo difícil y no exenta de peligro, si los instrumentos usados no mejoran.(42)

P.J. Desault, cirujano en jefe del Gran Hospital de la Humanidad de Paris, insistió inicialmente en el valor de la laringotomía para la aspiración. Más tarde en su carrera se inclinó por la intubación nasotraqueal como primera alternativa. (43) Favier, también parisino, describió múltiples experimentos con perros y concluyó que la dificultad para extraer cuerpos extraños era un pretexto de cirujanos tímidos opuestos a la "broncotomía". (2)

En 1760, el profesor Wendt de Erlangen, describió una traqueostomía en un paciente joven abriendo la tráquea dividiendo los 3 primeros anillos traqueales y separando los bordes de la herida con ganchos romos. (2) En 1770, el manual para médicos de William Buchan incluía un capítulo para el manejo de pacientes ahogados, que incluía la apertura traqueal. (44) La primera traqueostomía exitosa en un niño se documenta en 1766, para extraer un frijol de la vía aérea. (28)

El 14 de diciembre de 1799, el primer presidente de los Estados Unidos, George Washington, falleció de una obstrucción aguda de la vía aérea secundaria a un absceso periamigdalino, 36 horas después de quejarse de irritación de garganta, malestar general, dificultad para hablar y disnea. (2) La Dra. Elisha Dick sugirió realizarle una traqueostomía, sin embargo, los doctores James Craig y Gustavus Brown discreparon y optaron por realizarle hasta 4 sangrías para evacuar los "humores malvados", con pérdidas de hasta 2500 mililitros de sangre. (45,46)

El cirujano británico George Martin introdujo la cánula de doble lumen, con la ventaja de que tenía una cánula interna que podía ser removida y limpiada, previniendo obstrucciones con moco. (22) El tubo tenía un reborde flexible que permitía la colocación de cintas para mantener el tubo en su sitio, pero que permitía un rango mayor de movilidad. Este importante avance fue descartado y olvidado. (2)

Diferentes cirujanos en el siglo 19 describieron que la traqueostomía podía utilizarse cuidadosamente en el manejo del croup. (22,47–49) En 1807, uno de los sobrinos de Napoleón Bonaparte falleció de Difteria, y se ofreció un gran premio a aquel que ofreciera nuevos conocimientos acerca de la enfermedad y sus tratamientos, situación que reviviría el interés en la traqueostomía. (50) A raíz de un brote que tuvo lugar en 1825 en Francia, en 1826, Pierre Fidele Bretonneau acuña el término de Difteria (del griego *diphthera*, que significa "cuero", en relación a las pseudomembranas que aparecen en el tracto respiratorio) y además demostró la posibilidad de realizar una traqueostomía en su tratamiento, operando y salvando a una niña de 5 años de edad. (51)

EL PERÍODO DE LA DRAMATIZACIÓN (1833 – 1932)

Durante este periodo la traqueostomía es catalogada como una cirugía de vida o muerte, realizada únicamente en emergencias de obstrucción aguda de la vía aérea, tal y como resumía McKenzie "la pregunta que siempre surge en la mente del joven cirujano es si los síntomas su suficientemente urgentes como para justificar la operación". (22) Malgaigne incluso advertía que "uno siempre debe estar listo para succionar con su propia boca la sangre de una herida de traqueostomía sangrante". (52)

Armand Trousseau (1801 – 1867), pupilo de Bretonneau, será el primer gran protagonista de este período, ya que en 1869 reportó la realización de unas 215 traqueostomías (casuística que empezó a recolectar desde 1833), de las cuales una cuarta parte fueron exitosas. (53) Trousseau avocaba por una incisión más grande basado en la experiencia de Van Swieten.

(54) Este reporte convenció a escépticos y detractores de la cirugía, convirtiendo a la traqueostomía en un procedimiento aceptado en la comunidad médica.

Trousseau inventó el dilatador para mantener abierta la apertura traqueal mientras se inserta la cánula. Fue insistente en que la traqueostomía debía hacerse de manera temprana y deliberada y fue enfático en que el objetivo principal de la misma es proveer una vía aérea libre de obstrucción. Más tarde recomendaría la traqueostomía para enfermedades estenosantes de la laringe como la tuberculosis y la sífilis. (6)

En 1837, Curling discutió la insuficiencia respiratoria asociada al tétano, incluyendo el laringoespasmo y la falla en los músculos ventilatorios. Por su descripción de los síntomas a Curling le parecía que la traqueostomía tenía utilidad como tratamiento sintomático, sin embargo, nunca realizó el procedimiento. (55) Brodie realizó una traqueostomía en 1843 para remover exitosamente una moneda de 20 mm que se le había atascado a un paciente. (56)

En la primera mitad del siglo 19, John Snow (1813 – 1858) resucitó a un bebe con un catéter traqueal. (57) A Snow además se le atribuye ser el primero en utilizar una traqueostomía para administrar anestesia a un conejo. El realizó el mismo experimento que Vesalio (1543) y Hooke (1667), excepto por la adición del agente anestésico. (4)

En 1852, Bourdillat desarrolló un tubo guía primitivo. En 1869 Durham introdujo el famoso tubo de cola de langosta y en 1880 Parker introdujo el primer tubo de traqueostomía pediátrico.(50) Durante este período muchas herramientas quirúrgicas interesantes fueron desarrolladas para formar un rápido estoma traqueal. (Figura 6)

En 1860, el anuario de la Nueva Sociedad de Sydenham contenía más de 38 artículos dedicados a la discusión de varias técnicas e indicaciones de la traqueostomía: obstrucción de la vía aérea por croup, difteria, cuerpos extraños y trauma, así como reposo de la laringe en tuberculosis o sífilis. (2) Múltiples autores llenaron la literatura médica con violentos argumentos acerca de técnica, complicaciones, traqueostomía alta versus traqueostomía baja y los peligros de la anestesia general en relación a la obstrucción respiratoria aguda. (22) Un texto definitivo revisando todas estas controversias fue publicado por Schüller en 1880. (58)



Figura 6. *Herramientas de traqueostomía utilizadas entre 1700 y 1900 (Cortesía de los archivos de la Librería de Anatomía de la Universidad de Griefswald, Alemania)*

En 1869, Erichsen escribió "en este país (Reino Unido) la traqueostomía rara vez tiene éxito porque casi nunca se utiliza, a excepción de los casos sin esperanza". (2) Erichsen advirtió que la primera incisión puede causar la muerte, pero que la cirugía debe completarse ya que el paciente podía ser resucitado si se utilizaba una cánula de plata de buen tamaño. Erichsen recomendaba el uso de cloroformo en niños, pero indicaba que en adultos no debe usarse anestesia. A propósito del procedimiento señaló 4 dificultades: exponer el tubo de aire, hemorragia, abrir el paso del aire y colocar el tubo de traqueostomía. Por último, Erichsen recomendó que el tubo se limpiara con plumas o una esponja con una solución de nitrato de plata. (59)

Sir William Jenner recomendaba la traqueostomía en difteria porque salvaba a los pacientes de una terrible muerte causada por la asfixia. El observó que muchos de estos pacientes igual fallecían, pero de una manera menos angustiosa. (59) Evans Conway en 1860 señaló que la mortalidad de la traqueostomía en Francia era apenas de 68%, y que con estas cifras era fuertemente recomendable que se hiciera un uso más liberal del procedimiento en Escocia. (60)

Utilizando las técnicas desarrolladas por John Snow, el alemán Trendelemburg (1844 – 1924) desarrolló el primer tubo de traqueostomía con balón en 1869 y administró la primera anestesia endotraqueal a un hombre en 1871. (61) Para 1901, al balón del tubo de traqueostomía se le conocía como el "tapón de Trendelemburg". (62)

Los trabajos de William MacEwen y Joseph O'Dwyer en la segunda mitad del siglo 19 significaron importantes avances en la intubación no quirúrgica de la vía aérea, siendo MacEwen el primer médico en usar electivamente la intubación endotraqueal para la administración de anestesia. (29,57,63) O'Dwyer desarrolló una serie de tubos traqueales de metal que se insertaban entre las cuerdas vocales de los pacientes que tenían difteria y requerían cirugía. (29) Su método de intubación se publicó por primera vez en el *New York Medical Journal* en 1888, y, en ese mismo año, O'Dwyer intubaría exitosamente y ventilaría artificialmente a pacientes que requerían cirugía torácica. (61)

En 1888, al príncipe Frederick de Prusia se le realizó una traqueostomía por una lesión maligna de laringe. Su tratamiento fue más paliativo que curativo, y no vivió más de 4 meses, no obstante, este uso paliativo de la traqueostomía sigue vigente hasta el día de hoy. (1) Durante la Primera Guerra Mundial, las ventajas de la traqueostomía para el manejo de las lesiones de guerra no eran apreciadas y los cirujanos evitaban el procedimiento a toda costa. De hecho, todo el archivo del departamento médicos del ejército de Estados Unidos solo contiene un caso de traqueostomía. (5)

En el año 1909 y luego de un profundo estudio de la técnica, en un intento de homogenizar la teoría y refinar la técnica, Chevalier Jackson publica un texto histórico acerca de la traqueostomía. (64) Jackson inisitía en que la cirugía debía ser deliberada y lenta, y definió algunos factores que predisponían a complicaciones, como la incisión alta (entendiendo alto y bajo en relación al istmo de la glándula tiroides), el uso de una cánula inadecuada, pobre cuidado posoperatorio y fractura del cartílago cricoides. Jackson diseñó un tubo de metal de doble lumen de largo apropiado y con una curvatura adecuada para reducir la presión excesiva en las paredes traqueales y disminuir el riesgo de ulceración y de erosión traqueal. Jackson también desarrolló un tubo en forma de "J" con un cuerpo suficientemente largo como para sobrepasar obstrucciones traqueales, y favorecía la incisión vertical desde el istmo tiroideo (el cuál debía ser cortado y ligado para evitar sangrado) hasta la escotadura supraesternal para mejor visibilidad y porque este tipo de incisión era asociado a mayor estenosis laríngea. (65) En sus manos, la tasa de mortalidad atribuible a traqueostomía disminuyó de 25% a menos del 5%. (64)

Figura 7. *Chevalier Jackson demostrando la técnica de traqueostomía, alrededor de 1925. (66)*

Hay que recalcar que la intubación endotraqueal al inicio era un procedimiento bastante laborioso, y que por un breve periodo de tiempo la traqueostomía era el único medio seguro para administrar anestesia durante una cirugía. Gracias a los trabajos de Bartholomy y Dufor (2) y Kelly en 1912 (67) es que aumenta su popularidad. En 1913 es el mismo Chevalier Jackson quién diseña el primer laringoscopio (29) y describe la primera intubación traqueal con laringoscopía directa. (68) El laringoscopio de Jackson posteriormente sería modificado por Magill, Miller y Macintosh (57,69) y es más de 30 años después que la intubación endotraqueal desplazaría a la traqueostomía como método de elección de administración de anestesia intraoperatoria, con las publicaciones de Magill y Rowbotham (70,71), reforzadas por el uso rutinario de los bloqueadores neuromusculares durante la intubación endotraqueal. (72)

A inicios del siglo XX la difteria empezó a ser controlada gracias a la inmunización y el advenimiento de las sulfonamidas significó una disminución de otras infecciones respiratorias altas, por lo que el número de traqueostomías de emergencia empezó a disminuir y con ello "el periodo de la dramatización" lentamente se desvaneció, aunque los

antibióticos nuevos y los mejores cuidados descritos significaron mejor control de infección en el sitio quirúrgico cuando el procedimiento resultaba inevitable. (5)

EL PERÍODO DEL ENTUSIASMO (1932 – 1965)

El cuarto período en la evolución de la traqueostomía comienza en 1932, con la sugerencia de Wilson de utilizar la traqueostomía de manera profiláctica en la poliomielitis para prevenir la infección pulmonar en casos en los que el drenaje postural fuese ineficaz en prevenir la contaminación de la tráquea. (73) De su sugerencia se infieren 2 beneficios potenciales de la cirugía: protección contra la inhalación de material extraño en la tráquea y eliminación de secreciones retenidas mediante la ayuda de dispositivos de succión. (3)

En el año 1939, y luego de un cuarto de siglo estudiando a la traqueostomía, Chevalier Jackson afirma que la obstrucción mecánica es la indicación principal de realizar una traqueostomía (74), sin embargo, como resultado del trabajo de Wilson, el uso de la traqueostomía como parte del manejo de la poliomielitis sería estudiado y publicado por Galloway en 1943 (75), terminando una época de más de 2000 años en el que la traqueostomía se usó exclusivamente en el alivio de la obstrucción de vía aérea e introdujo el valor de la traqueostomía electiva como mecanismo para el control de secreciones. (6) Posteriormente se describe el uso de la traqueostomía con este fin en tétano, trauma craneoencefálico, trauma de tórax, intoxicación con barbitúricos, posterior a cirugía cerebral y a otros tipos de cirugía mayor (2,3,76,77), dándole un papel más preponderante a las potenciales indicaciones que a las complicaciones del procedimiento.

Durante la Guerra Civil Española en 1936 – 1939, las reglas de estadiaje para los soldados con lesiones maxilofaciales fueron modificadas. (78) Mientras esperaban la cirugía, los soldados tenían una alta tasa de aspiración y frecuentemente presentaban falla respiratoria. El uso de la traqueostomía, el aspirado del contenido de la vía aérea y el control inmediato del sangrado disminuyeron la mortalidad de dichos soldados. (79) Este abordaje se mantuvo durante la Segunda Guerra Mundial, donde la traqueostomía se volvió una parte integral del manejo de los soldados con lesiones de tórax, quemaduras, trauma explosivo y heridas traumáticas que causaran retención de secreciones respiratorias. (5)

El período del entusiasmo ya había iniciado, y la frase de moda era "si usted piensa que el paciente ocupa una traqueostomía, hágala (o debió haberla hecho)". (3) Dos hechos importantes en este periodo sirvieron de catalizador para generar más entusiasmo. El primero de ellos fue la demostración de que la traqueostomía reducía el volumen de

espacio muerto, lo que llevó al uso de la traqueostomía en el tratamiento de la bronquitis crónica, enfisema y neumonía. (80) El segundo de ellos fue el desarrollo de la ventilación con presión positiva intermitente a través de una traqueostomía, descrito con el uso simultáneo de nebulización para el tratamiento de afecciones pulmonares en 1948 (81), siendo para 1952 la forma de ventilación manual asistida instaurada por Ibsen para el manejo de la pandemia danesa de poliomielitis, reduciendo la mortalidad de 87% a menos de 15%. (82) (Figura 7) Engström en el año de 1954, reporta una mortalidad de 27% en una serie de 54 pacientes tratados con su dispositivo de ventilación mecánica a través de traqueostomía. (83)

Figura 8. *Paciente de la epidemia de polio de Copenhague ventilado a través de su traqueostomía. (84)*

En 1952, Von Leden presentó un resumen de la fisiopatología detrás de la retención de secreciones bronquiales, un conocimiento que lo llevó a recomendar la traqueostomía para todos los pacientes incapaces de eliminar de manera eficiente el contenido traqueobronquial. (85) A manera de ejemplo, el número de traqueostomías realizadas en el Hospital General de Massachusetts incrementó de menos de 10 en 1947 a más de 150 en

1959, siendo 1958 el año en que se realiza la primera traqueostomía con la única finalidad de administrar ventilación con presión positiva. (86)

En 1953, el radiólogo Sven Ivan Seldinger publica uno de los trabajos que más impacto tuvo en la manera en que realizan procedimientos en la medicina moderna, que fue la técnica para la canulación arterial percutánea mediante la introducción de una guía de alambre a través de una aguja. (87) La técnica, que pasaría a llamarse simplemente "técnica de Seldinger", empezó a generar ruido por las múltiples potenciales aplicaciones que tenía más allá de los accesos vasculares.

En 1955, Shelden y colaboradores reintrodujeron un método para introducir una cánula traqueal de manera percutánea, siendo los primeros en utilizar el término de traqueostomía percutánea. (88) Para minimizar el riesgo de lesionar estructuras vitales, Shelden primero introducía una aguja con ranura al lumen traqueal, posteriormente cargaba la cánula en un trocar afilado y lo deslizaba a lo largo de la ranura para terminar introduciendo la cánula en el lumen traqueal.

En 1961, Norlander y sus colaboradores, quienes contabilizaban más de 500 casos de poliomielitis con falla respiratoria, recomendaban la traqueostomía temprana para mejorar el componente alveolar de la ventilación y facilitar la eliminación de secreciones, y de no mejorar el paciente, conectar el tubo de traqueostomía a un ventilador mecánico para el control de la ventilación. (89) En medio de tanto entusiasmo, numerosos reportes de intubación endotraqueal como alternativa al manejo de la vía aérea en esta condición se publicaron a partir de 1950, pero recibieron muy poca atención. (3)

Al igual que la difteria, la poliomielitis empezó a decaer en el mundo con la introducción de la vacuna de Salk en 1954 (90). Por otro lado, a pesar de que la tasa de complicaciones de la traqueostomía había disminuido considerablemente, seguía siendo considerablemente alta. (2) Las indicaciones de la traqueostomía seguían cambiando, dado que muchas situaciones que causaban obstrucción de vía aérea ahora estaban controladas. En 1961, Meade publicó una serie de 212 casos de traqueostomía, mostrando que el 41% fueron realizadas en casos de obstrucción de vía aérea por tumor, infección o trauma y que 55% se practicaron para asistir la ventilación mecánica. (91)

En el año 1962, Brandstater demostró que la intubación era una alternativa viable al manejar exitosamente a 12 neonatos con ventilación mecánica entregada a través de un tubo endotraqueal, por un período de hasta 6 semanas. (92) En la opinión de McClelland,

este trabajo sería el primero en generar cuestionamientos en relación a la justificación e indicaciones de la traqueostomía versus las controversias y el desafío de la intubación endotraqueal, lo que nos lleva al período actual. (3)

A manera de comentario, llama la atención que cuando McClelland propuso dividir la historia de la traqueostomía en períodos (trabajo que se publicaría posterior a su muerte, acaecida en 1971), automáticamente se ubica a si mismo (incluso cita uno de sus trabajos previos) y a sus contemporáneos al inicio del período "racional". (3) Leyendo su texto, lleno de rigor científico y que plantea una serie de incógnitas (incluso enumera las dificultades de hacer un estudio para comparar directamente a la intubación con la traqueostomía), concluyo que el autor busca invitar a sus contemporáneos a estudiar con menos "entusiasmo" y más rigor científico el tema del manejo de la vía aérea. No obstante, y a la luz de todos los trabajos que he enumerado hasta este punto, considero que no es posible, ni justo con los otros investigadores del siglo 20, señalar a 1965 como un año que cambiase el paradigma de la traqueostomía (más allá de la visión personal del autor), sin embargo, dado que no existe otro trabajo que se haya referido de manera tan elegante a la evolución de su historia, el presente trabajo utilizará dichos intervalos.

EL PERÍODO DE LA RACIONALIZACIÓN (1965 – ACTUALIDAD)

En 1965, se volvió aparente que la intubación endotraqueal oral o nasal era más rápida y más segura que la traqueostomía, con una menor tasa de complicaciones, así como un grado de insatisfacción con la todavía significativamente alta tasa de complicaciones de la traqueostomía (49.3% de complicaciones, con una mortalidad de 3.4% del procedimiento). (93) Esto originó una paulatina migración hacia la intubación endotraqueal como primera línea de control de la vía aérea, sin embargo, gracias a este nuevo entusiasmo pronto fue evidente que la intubación endotraqueal tenía su curva de aprendizaje y no estaba libre de complicaciones, por lo que para 1972 se anota que no se trata de técnicas antagónicas sino complementarias. (3)

En lo que corresponde a sus indicaciones, el perfil de la traqueostomía se va modificando de manera importante en este período. En casos de ventilación prolongada, en la década de 1970 la recomendación era realizar traqueostomía al quinto día de ventilación en el adulto y al décimo día de ventilación en caso de los niños. (3) Stocks documentó en 1970 un paciente intubado por 227 días sin serios efectos adversos. (94)

La obstrucción aguda de la vía aérea con asfixia inminente deja de ser una indicación absoluta de traqueostomía, precisamente gracias a la disponibilidad de la intubación endotraqueal y a la cricotiroidotomía. Paulatinamente la traqueostomía de emergencia pasó a ser un procedimiento infrecuente, al punto que para el año 2000 un trabajo de 1130 traqueostomías demostró que 76% se realizan de manera profiláctica en pacientes que requieren ventilación mecánica prolongada y apenas 6% de los pacientes se les realiza por motivo de obstrucción de la vía aérea. Del total, solo 0.26% se realizaron en una situación de emergencia. (95)

En la segunda mitad del siglo pasado se introducen los tubos endotraqueales y de traqueostomía menos lesivos, con balones de menor presión y mayor volumen, los cuales mantienen la vía aérea estable sin comprometer la presión de perfusión traqueal, disminuyendo la incidencia de lesiones traqueales que terminan en cicatrización y estenosis, y han permitido un perfil de seguridad que ayudó a diseminar el uso de la traqueostomía para el soporte ventilatorio prolongado. (7,96)

Uno de los últimos y más importantes herramientas introducidas en este periodo es la introducción del broncoscopio de fibra óptica flexible a la práctica médica por Kensuke Ikeda de Japón en 1968. (97) Desde entonces la broncoscopia flexibe ha tomado un lugar en el arsenal anestésico estándar como un adyuvante para el manejo de la intubación endotraqueal difícil y como asistencia visual endoscópica durante la realización de traqueostomías. (4)

El último gran avance del período moderno es, sin lugar a dudas, el perfeccionamiento y la diseminación de la traqueostomía percutánea. Desde su concepción teórica por parte de Sanctorius (Periodo del Miedo), brincando hasta el reporte de traqueostomía percutánea con trocar de Shelden (Periodo del Entusiasmo), llegamos al primer reporte de una traqueostomía percutánea utilizando la técnica descrita por Seldinger en 1969 por Toye y Weinstein, y la subsecuente utilización por parte de estos investigadores en la primer gran serie de casos de traqueostomía percutánea. (98,99) El alambre era introducido al lumen traqueal a través de una aguja canulada. La cánula, montada en un bougie, se avanzaba sobre el alambre. El alambre permitía la introducción segura de la cánula y fue el paso vital para la popularización de esta técnica. (33)

Previamente una exclusiva de los cirujanos en la sala de operaciones, ahora la traqueostomía se vuelve un procedimiento que se puede realizar en la cama del paciente, y paulatinamente se empieza a incorporar en las competencias de los anestesiólogos e

internistas intensivistas, así como cirujanos generales, otorrinolaringólogos y otras especialidades quirúrgicas.

El cirujano de tórax Pascuale Ciaglia (1912 – 2000) en 1985, describió su modificación de la técnica de traqueostomía percutánea. (100) Según el mismo relató, su inspiración llegó luego de presenciar una nefrostomía percutánea para remover un lito, en la que se utilizó un dispositivo comercial de nefrostomía que implementaba un acceso al riñón mediante la técnica de Seldinger y con una serie de dilatadores secuenciales rectos conocidos como el set de dilatación renal de Amplatz. De gran casualidad, el equipo de Cook Medical ® se encontraba presente en el centro hospitalario, y luego de trabajar mutuamente logran presentar el primer kit comercial de traqueostomía percutánea en 1987. (101) (Figura 8) Los resultados tempranos de esta técnica fueron excelentes, sobre todo al compararla con la técnica quirúrgica abierta. (33) Cuando se familiarizó con la técnica y el equipo, Ciaglia decidió realizar llevar a la traqueostomía percutánea a la unidad de cuidados intensivos, donde empezó a realizar el procedimiento en la cama del paciente, situación nunca vista a la fecha y que se convertiría en la práctica convencional en la gran mayoría de las unidades alrededor del mundo. (101)

En 1989, Schachner y colaboradores desarrollan unos fórceps dilatadores de traqueostomía que se deslizan sobre un alambre, conocidos con el nombre comercial de Rapitrach®, el cuál fue diseñado originalmente para su uso en emergencias. (102) En 1990, Griggs y sus colaboradores desarrollan otros fórceps dilatadores para traqueostomía percutánea, sin el borde afilado del Rapitrach, que se asoció a varios casos de lesión de pared posterior de tráquea e incluso la muerte. (50,103)

En 1993, Fantoni describió una técnica de traqueostomía a través de un abordaje translaríngeo en que la principal novedad era que el paso del dilatador, así como del tubo de traqueostomía, desde dentro de la tráquea hasta el exterior del cuello. (104) Es la única técnica percutánea con pasage retrógrado del lumen tráqueal, usando una cánula específica, un traqueoscopio rígido y una cánula de 40 cm de largo que sirve para oxigenación y ventilación. (105)

En 1999, una nueva modificación del método de Ciaglia es propuesta: traqueostomía con dilatación de un solo paso. Esta técnica usa un dilatador curvo (cuyo diseño fue inspirado en los cuernos de algunos animales) y un dilatador acoplado a la cánula de traqueostomía, los cuales se deslizan sobre el alambre de referencia. (101,106)



Figura 9. *Primer equipo comercial de traqueostomía percutánea. (101)*

En el 2002, Frova y colaboradores proponen la traqueostomía con dilatación rotacional. Esta dilatación rotacional controlada utiliza un dispositivo similar a un tornillo, que al completar el procedimiento, se desenrosca de vuelta y retirado para luego avanzar la cánula sobre una guía de metal. (107)

En el 2005, la traqueostomía mediante dilatación con balón es propuesta como un complemento a la primera técnica de Ciaglia. Este método utiliza un ensamblaje de un catéter de dilatación con punta de balón, un dispositivo para insuflar y un tubo de traqueostomía acoplado a un dilatador. (108)

En el 2005, Ambesh introdujo una modificación al Blue Rhino® de Ciaglia, un dilatador en forma de letra T llamado "T-Trach" (previamente conocido como "T-dagger"), asistido con técnica de Seldinger. (109)

En el año 2017, Margolin y colaboradores presentan un dispositivo nuevo para la realización de traqueostomía percutánea, teniendo como premisa que el paso más complicado y crítico del procedimiento es la punción. El dispositivo, probado en 17 pacientes, consta de una estructura externa y una interna (Figura 9) que busca facilitar la identificación del sitio de punción, minimizar el riesgo de extubación durante el procedimiento y de punzar la pared posterior de la tráquea. (110)



Figura 10. *Dispositivo de traqueostomía percutánea propuesto por Margolin et al. (110)*

El último avance que alcanza a revisar este trabajo es el trabajo de Gan y colaboradores, quienes este año presentan una serie de casos de traqueostomía percutánea asistida mediante realidad aumentada, mediante la utilización de un dispositivo ocular de tipo diadema (AiRScouter WD-200B®) acoplado a un broncoscopio, el cual le permitió al médico la visualización de la imagen endoscópica simultáneamente con el sitio quirúrgico, lo que minimiza la interrupción del control visual del campo de trabajo, en comparación con el método convencional en el que el realizador debe estar girando su cabeza para ver la pantalla. (111)

ANATOMÍA DE INTERÉS

CUELLO

El cuello es un cilindro que une la cabeza con el tronco. Se extiende desde la cabeza en su región superior hasta el tórax y los hombros en su región inferior. Su límite superior lo constituye el borde inferior de la mandíbula y los elementos óseos de la región posterior del cráneo. La parte posterior del cuello se encuentra a un nivel más elevado con respecto a

la anterior. De ese modo, conecta las vísceras cervicales con las aberturas posteriores de las cavidades oral y nasal.

El límite inferior del cuello se extiende desde el reborde superior del esternón, a lo largo de la clavícula, y sobre el acromion adyacente, una prominencia ósea de la escápula. En la región posterior, el límite inferior del cuello se encuentra peor definido, situándose aproximadamente en la línea que une el acromion y la apófisis espinosa de la vértebra CVII, que es prominente y fácilmente palpable. El borde inferior del cuello forma la base del cuello. (Figura 10)

COMPARTIMENTOS

El cuello se divide en cuatro compartimentos principales, rodeados por la lámina superficial de la fascia cervical (Figura 10):

- El compartimento vertebral contiene las vértebras cervicales y los músculos posturales asociados.
- El compartimento visceral contiene importantes glándulas (el tiroides, las paratiroides y el timo), así como los tramos del aparato respiratorio y digestivo que discurren entre la cabeza y el tórax.
- Los dos compartimentos vasculares, uno a cada lado, contienen los vasos sanguíneos principales y el nervio vago.

Fascia cervical

La fascia cervical (Figura 11) tiene varias características únicas. La fascia superficial del cuello contiene una delgada capa muscular (platisma), que se origina en la fascia superficial del tórax, se dirige hacia arriba para unirse a la mandíbula y se une con los músculos de la cara, está inervada por la rama cervical del nervio facial [VII], y sólo se encuentra en esta localización.

Profunda a la fascia superficial se encuentra la fascia cervical profunda, que se organiza en varias capas diferentes. Éstas incluyen:

- Una lámina superficial, que rodea todas las estructuras del cuello.
- La lámina prevertebral, que rodea la columna vertebral y los músculos profundos del dorso.
- La lámina pretraqueal, que encierra las vísceras del cuello.

- La vaina carotídea, que recibe aportes desde las otras tres capas fasciales y recubre los dos paquetes neurovasculares principales en ambos lados del cuello.

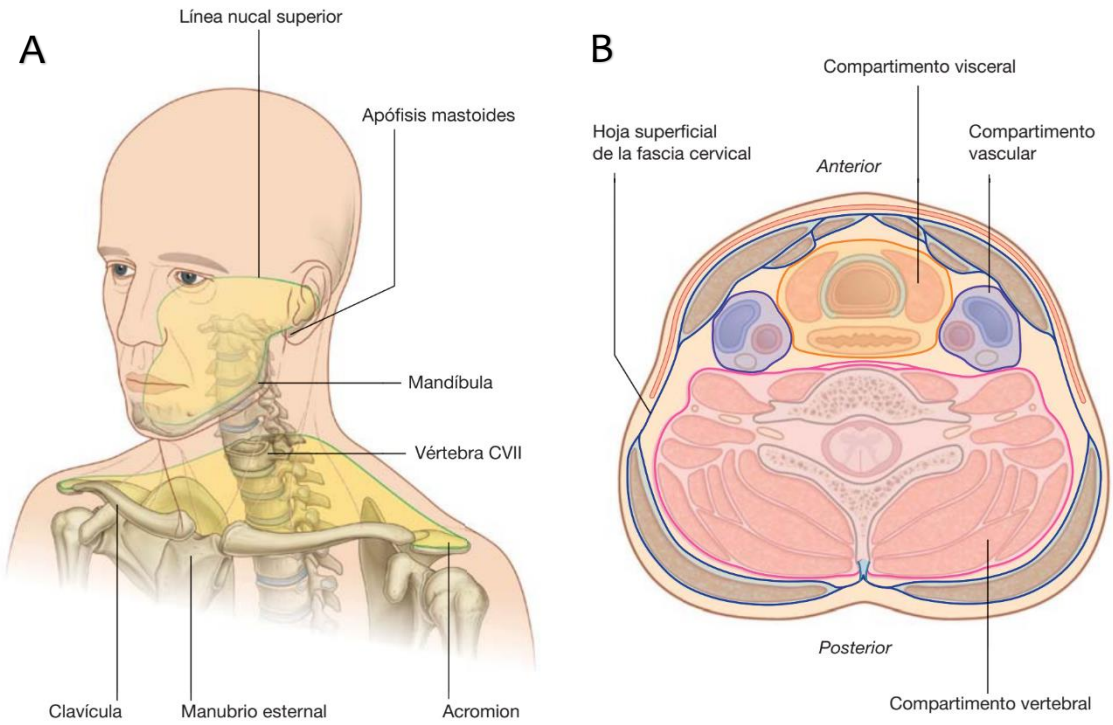

Figura 11. *A: Límites del Cuello. B: Compartimentos principales del cuello. (112)*

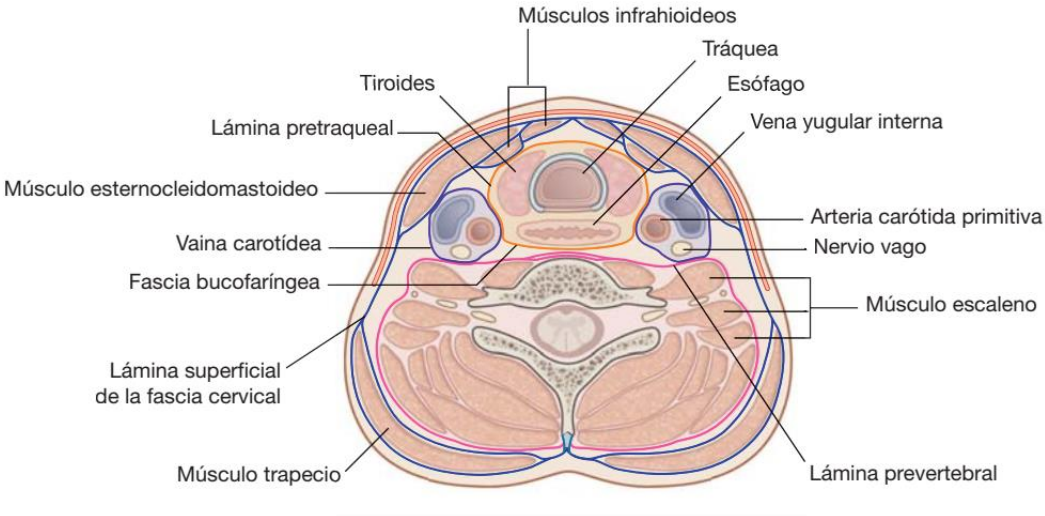

Figura 12. *Fascia del cuello, corte transversal. (112)*

Lámina superficial de la fascia cervical

La lámina superficial de la fascia cervical rodea completamente el cuello (Figura 12). Está unida posteriormente al ligamento nucal y a la apófisis espinosa de la vértebra CVII, se divide cuando se dirige hacia delante para envolver el músculo trapecio, se une en una sola capa y forma la parte superior del triángulo posterior, se divide otra vez para rodear el músculo esternocleidomastoideo, y vuelve a unirse para juntarse con la misma capa del otro lado. La lámina superficial de la fascia cervical rodea anteriormente los músculos infrahioideos.

La lámina superficial de la fascia cervical se une:

- Superiormente a la protuberancia occipital externa y a la línea nucal superior.
- Lateralmente a la apófisis mastoides y el arco cigomático.
- Inferiormente a la espina de la escápula, el acromion, la clavícula y el manubrio del esternón.

Las venas yugular externa y anterior, y los nervios occipital menor, auricular mayor, cervical transverso y supraclavicular, todos ellos ramas del plexo cervical, atraviesan la lámina superficial de la fascia cervical.

Lámina prevertebral

La lámina prevertebral es una capa cilíndrica de la fascia que rodea la columna vertebral y los músculos asociados a ella (Figura 12). Los músculos de este grupo incluyen los músculos prevertebrales, los músculos escalenos anterior, medio y posterior, y los músculos profundos del dorso. La lámina prevertebral está unida posteriormente a lo largo del ligamento nucal, y superiormente forma una línea circular continua que se une a la base del cráneo. El círculo comienza:

- Anteriormente cuando la fascia se une a la parte basilar del hueso occipital, la zona del agujero yugular y el conducto carotídeo.
- Continúa lateralmente y se une a la apófisis mastoides.
- Continúa posteriormente a lo largo de la línea nucal suprema y termina en la protuberancia occipital externa, donde se une con su pareja del lado opuesto.

Anteriormente, la lámina prevertebral se une a las superficies anteriores de las apófisis transversas y los cuerpos de las vértebras CI a CVII.

La lámina prevertebral que pasa entre los puntos de unión en las apófisis transversas es única. En esta localización se divide en dos capas, creando un espacio fascial longitudinal que contiene tejido conjuntivo indiferenciado que se extiende desde la base del cráneo hacia el tórax (Figuras 11 y 12).

Existe una especialización adicional de la lámina prevertebral en la región inferior del cuello. La lámina prevertebral anterolateralmente se extiende desde los músculos escalenos anterior y medio para rodear el plexo braquial y la arteria subclavia cuando estas estructuras pasan por la axila. Esta extensión fascial es la vaina axilar.

Lámina pretraqueal

La lámina pretraqueal consta de una colección de fascias que rodean la tráquea, el esófago y la glándula tiroides (Figura 12). Anteriormente, consta de una fascia pretraqueal que cruza el cuello posteriormente a los músculos infrahioideos, y cubre la tráquea y la glándula tiroides. La fascia pretraqueal comienza superiormente en el hueso hioides y termina inferiormente en la cavidad torácica superior. Esta fascia continúa lateralmente y cubre la glándula tiroides y el esófago.

Posteriormente, la lámina pretraqueal se denomina fascia bucofaríngea y separa la faringe y el esófago de la lámina prevertebral. La fascia bucofaríngea comienza superiormente en la base del cráneo y termina inferiormente en la cavidad torácica.

Vaina carotídea

Cada vaina carotídea es una fascia que rodea la arteria carótida común, la arteria carótida interna, la vena yugular interna y el nervio vago cuando estas estructuras pasan por el cuello (Figura 12). Recibe contribuciones, en cantidades variables, desde las capas de revestimiento, prevertebral y pretraqueal.

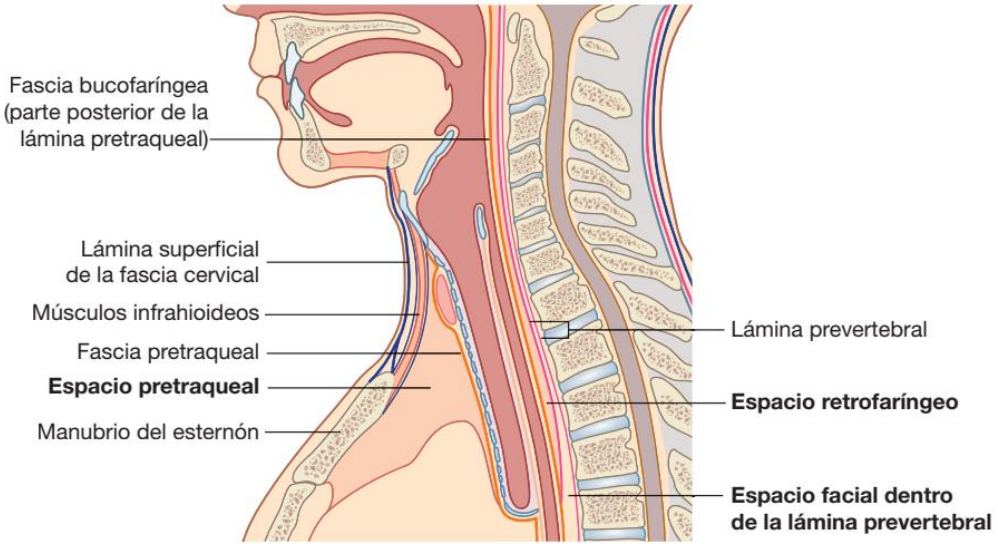

Figura 13. *Fascia del cuello, corte sagital. (112)*

DRENAJE VENOSO SUPERFICIAL

Las venas yugulares externa y anterior son los conductos principales del drenaje venoso superficial del cuello (Figura 14).

Venas yugulares externas

La vena yugular externa se forma posterior al ángulo de la mandíbula por la unión de la vena auricular posterior y la vena retromandibular:

- La vena auricular posterior drena el cuero cabelludo por detrás y por encima del pabellón auricular.
- La vena retromandibular se forma cuando las venas temporal superficial y maxilar se unen en el cuerpo de la glándula parótida y desciende por el ángulo de la mandíbula, donde se divide en una parte anterior y otra posterior (Figura 14). La parte posterior se une a la vena auricular posterior para formar la vena yugular externa. La parte anterior se une a la vena facial para formar la vena facial común, que se hace más profunda y se convierte en tributaria de la vena yugular interna.

Una vez formada, la vena yugular externa se dirige caudalmente en el cuello, en la fascia superficial y es externa al músculo esternocleidomastoideo a lo largo de su recorrido, cruzándolo diagonalmente cuando desciende.

Al alcanzar la parte inferior del cuello, por encima de la clavícula e inmediatamente posterior al músculo esternocleidomastoideo, la vena yugular externa perfora la capa de revestimiento de la fascia cervical, desciende hacia la clavícula y desemboca en la vena subclavia.

Entre las tributarias que recibe la vena yugular externa a lo largo de su recorrido se incluyen la vena yugular externa posterior (que drena las zonas superficiales de la parte posterior del cuello) y las venas cervical transversa y supraescapular (que drenan la región escapular posterior).

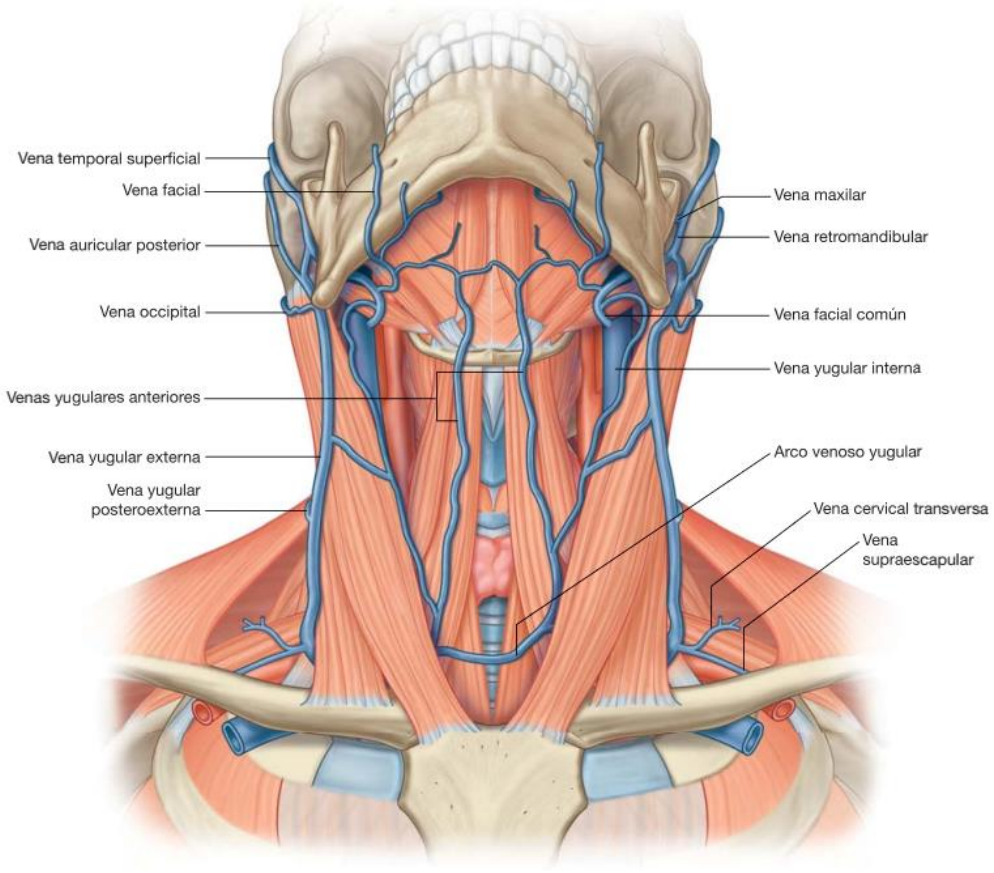

Figura 14. *Venas superficiales del cuello. (112)*

Venas yugulares anteriores

Las venas yugulares anteriores, aunque variables e inconsistentes, generalmente se describen como las que drenan las partes anteriores del cuello (Figura 14). Estos conductos venosos pares comienzan como pequeñas venas y se reúnen a la altura del hueso hioides

o en la parte superior del mismo. Una vez formada, cada vena yugular anterior desciende al lado de la línea media del cuello.

Inferiormente, cerca de la unión medial del músculo esternocleidomastoideo, cada vena yugular anterior perfora la capa de revestimiento de la fascia cervical para desembocar en la vena subclavia. A veces, la vena yugular anterior puede desembocar en la yugular externa justo antes de que ésta lo haga en la subclavia.

Las venas yugulares anteriores derecha e izquierda suelen comunicarse por un arco venoso yugular en la zona de la escotadura supraesternal.

MÚSCULOS DEL CUELLO

En el cuello, los grupos musculares principales incluyen:

- Los músculos de la faringe (constrictores y elevadores de la faringe).
- Los músculos de la laringe (regulan las dimensiones de la vía aérea).
- Los músculos pretiroideos (anclan la posición de la laringe y el hueso hioides en el cuello).
- Los músculos de la lámina superficial de la fascia cervical (mueven la cabeza y el miembro superior).
- Los músculos posturales del compartimento muscular del cuello (posición del cuello y de la cabeza).

NIVELES VERTEBRALES CIII/IV Y CV/VI

En el cuello, los dos niveles vertebrales importantes son (figura 15):

- Entre las vértebras CIII y CIV, aproximadamente en el borde superior del cartílago tiroides de la laringe (que puede palparse), donde la arteria principal en cada lado del cuello (la arteria carótida común) se bifurca en las arterias carótidas interna y externa.
- Entre las vértebras CV y CVI, que marca el límite inferior de la faringe y la laringe y el límite superior de la tráquea y del esófago; la indentación existente entre el cartílago cricoides de la laringe y el primer cartílago traqueal puede palparse.

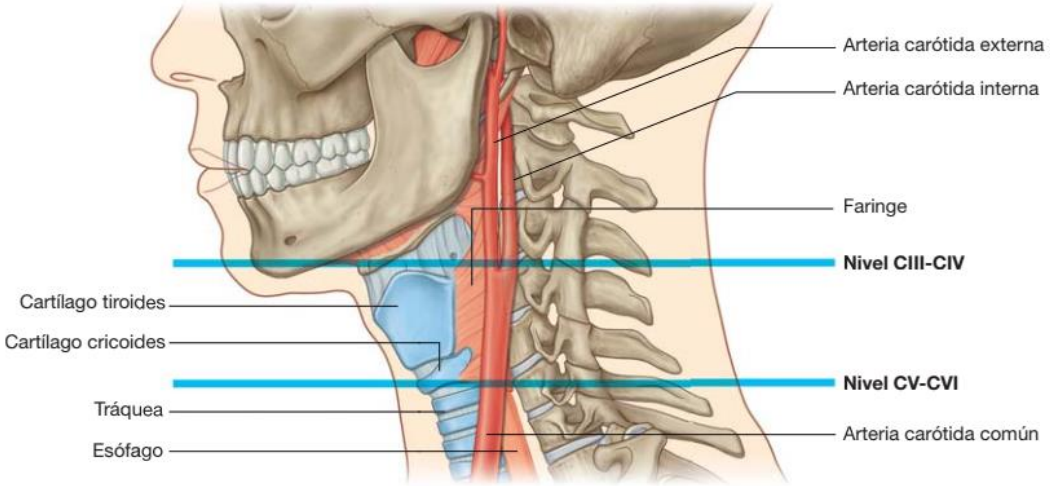

Figura 15. *Niveles vertebrales importantes: CIII/CIV y CV/CVI. (112)*

La arteria carótida interna no se ramifica en el cuello y asciende hasta el cráneo para irrigar gran parte del encéfalo. También irriga al ojo y a la órbita. Otras regiones de la cabeza y del cuello reciben su irrigación de la arteria carótida externa.

TRIÁNGULOS DEL CUELLO

Los dos músculos (trapecio y esternocleidomastoideo) que forman parte de la lámina superficial de la fascia cervical, dividen el cuello en un triángulo anterior y otro posterior a cada lado (figura 16). Los límites de cada triángulo anterior son los siguientes:

- La línea media vertical del cuello.
- El borde inferior de la mandíbula.
- El borde anterior del músculo esternocleidomastoideo.

A su vez se divide en varios triángulos más pequeños (Figura 17), como se expone a continuación:

- El triángulo submandibular está limitado superiormente por el borde inferior de la mandíbula e inferiormente por los vientres anterior y posterior del músculo digástrico.
- El triángulo submentoniano está limitado inferiormente por el hueso hioides, lateralmente por el vientre anterior del músculo digástrico, y la línea media.
- El triángulo muscular está limitado superiormente por el hueso hioides, lateralmente por el vientre superior del músculo omohioideo y el borde anterior del músculo esternocleidomastoideo, y la línea media.

- El triángulo carotídeo está limitado anteroinferiormente por el vientre superior del músculo omohioideo, superiormente por el músculo estilohioideo y el vientre posterior del digástrico, y posteriormente por el borde anterior del músculo esternocleidomastoideo.

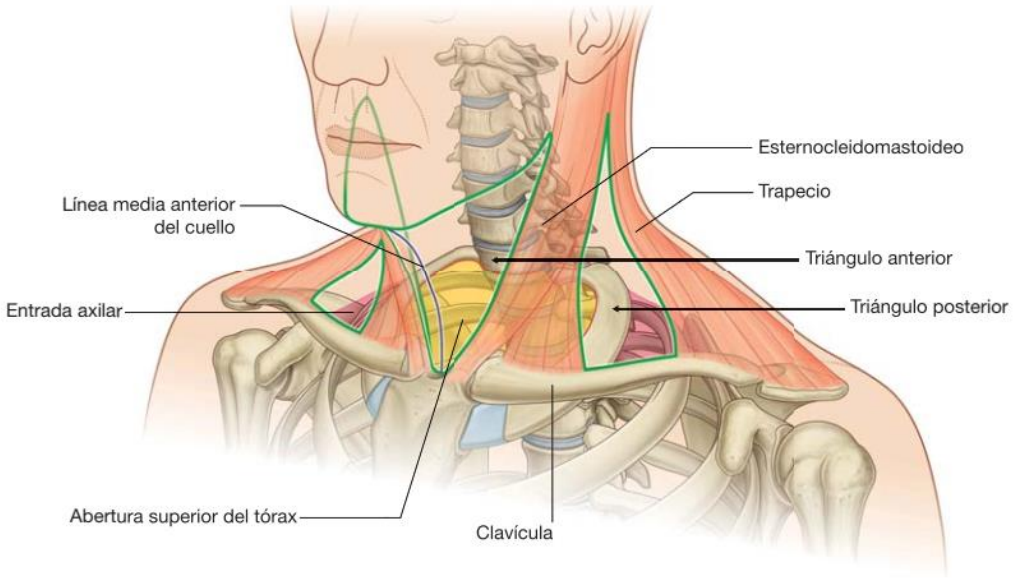

Figura 16. *Triángulos anterior y posterior del cuello. (112)*

Cada uno de estos triángulos contiene numerosas estructuras que pueden identificarse por estar en un triángulo específico, entrar en un triángulo específico desde la zona que lo rodea, originarse en un triángulo y pasar a otro, o pasar a través de varios triángulos mientras cruza la región.

El triángulo posterior se encuentra limitado por:

- El tercio medio de la clavícula.
- El borde anterior del trapecio.
- El borde posterior del esternocleidomastoideo.

La raíz del triángulo posterior consiste en una capa de revestimiento de la fascia cervical que rodea los músculos esternocleidomastoideo y trapecio y que pasa a través de la región. El suelo muscular del triángulo posterior está cubierto por la capa prevertebral de la fascia cervical; y desde la parte superior a la inferior consta de los músculos esplenio de la cabeza, elevador de la escápula y escaleno posterior, medio y anterior.

A través del triángulo anterior se accede a las principales estructuras que pasan entre la cabeza y el tórax. El triángulo posterior se encuentra situado en parte sobre la entrada axilar, y se asocia con estructuras (nervios y vasos) que se dirigen o retornan del miembro superior.

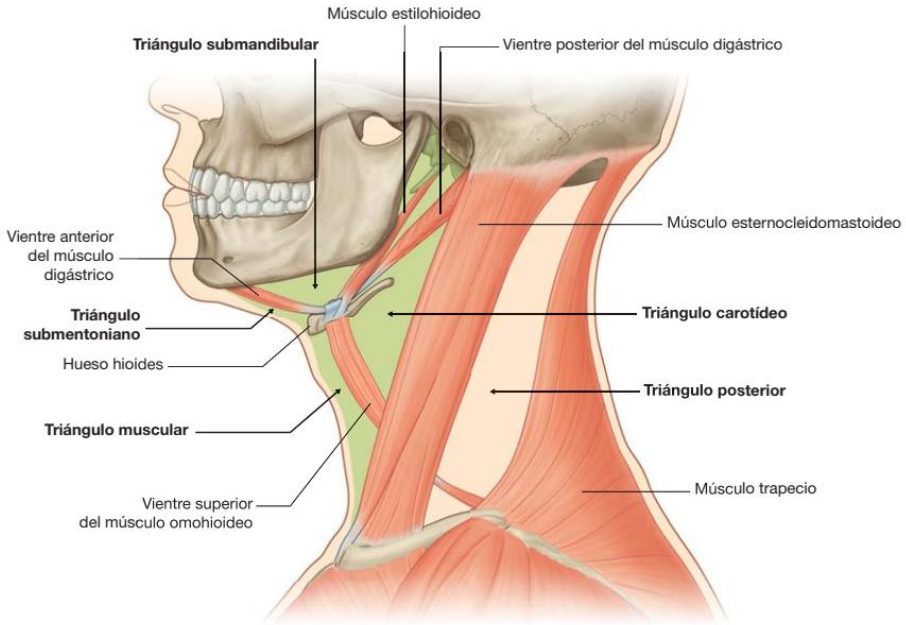

Figura 17. *Límites y subdivisiones del triángulo anterior del cuello.*

VASOS PROFUNDOS DEL CUELLO

Las arterias carótidas primitivas y sus ramas, las arterias carótidas interna y externa, pasan a través del triángulo anterior del cuello. Estos vasos irrigan todas las estructuras de la cabeza y el cuello. La vena yugular interna y sus tributarias se asocian con este sistema arterial. Estos vasos reciben sangre de todas las estructuras de la cabeza y el cuello.

Sistema carotídeo

Arterias carótidas comunes o primitivas

Las arterias carótidas primitivas son el comienzo del sistema carotídeo (figura 18):

- La arteria carótida primitiva derecha se origina en el tronco braquiocefálico inmediatamente posterior a la articulación esternoclavicular derecha y todo su curso discurre por el cuello.

- La arteria carótida primitiva izquierda comienza en el tórax como una rama directa del cayado aórtico y se dirige superiormente para entrar en el cuello cerca de la articulación esternoclavicular izquierda.

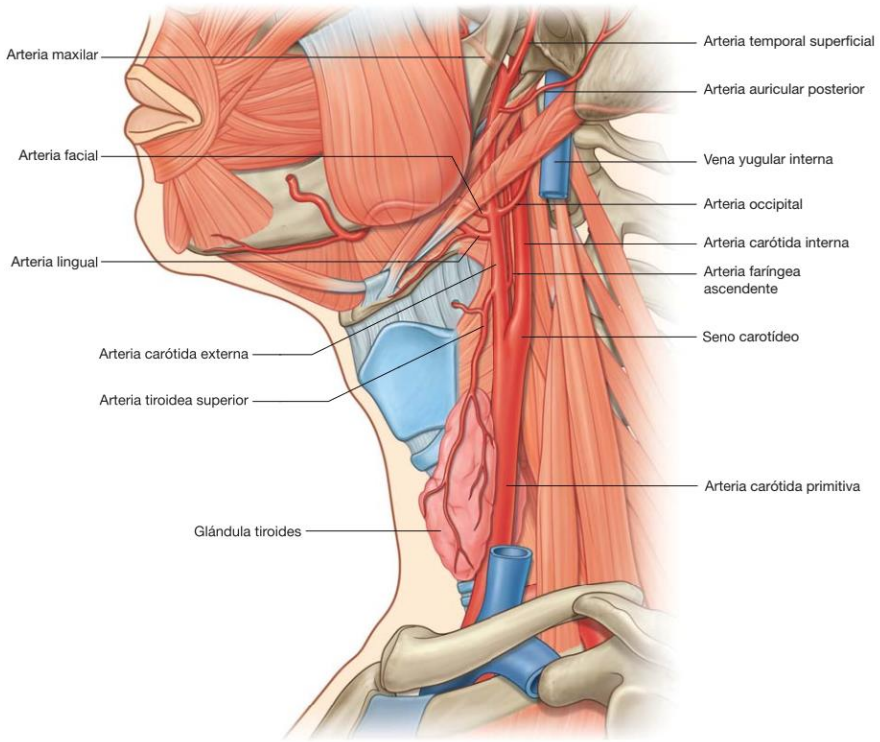

Figura 18. *Relaciones anatómicas del sistema carotídeo. (112)*

Tanto la arteria carótida primitiva derecha como la izquierda ascienden por el cuello, lateralmente a la tráquea y el esófago, dentro de un compartimiento fascial (la vaina carotídea). Durante su trayecto cervical no emiten ramas.

Cerca del borde superior del cartílago tiroides cada arteria carótida primitiva se divide en sus dos ramas terminales: las arterias carótidas interna y externa (figura 18). La parte superior de cada arteria carótida primitiva y su división en arterias carótidas interna y externa se produce en el triángulo carotídeo.

Arterias carótidas internas

Después de su origen, la arteria carótida interna asciende hacia la base del cráneo (figura 18). No tiene ramas en el cuello y entra en la cavidad craneal a través del conducto carotídeo, en la porción petrosa del hueso temporal. Las arterias carótidas internas irrigan los hemisferios cerebrales, los ojos y el contenido de las órbitas, y la frente.

Arterias carótidas externas

Las arterias carótidas externas empiezan emitiendo ramas inmediatamente después de la bifurcación de las arterias carótidas primitivas (figura 18) de la siguiente manera:

- La arteria tiroidea superior es la primera rama, se origina cerca o en la superficie anterior de la bifurcación y se dirige hacia abajo y hacia delante para alcanzar el polo superior de la glándula tiroides.
- La arteria faríngea ascendente es la segunda rama y la más pequeña; se origina de la parte posterior de la arteria carotídea externa y asciende entre la arteria carótida interna y la faringe.
- La arteria lingual se origina en la superficie anterior de la arteria carótida externa, justo por encima de la arteria tiroidea superior a nivel del hueso hioides, se dirige profundamente hacia el nervio hipogloso [XII] y pasa entre los músculos constrictor medio e hiogloso.
- La arteria facial es la tercera rama anterior de la arteria carótida externa, se origina por encima de la arteria lingual, pasa por debajo de los músculos estilohioideo y el vientre posterior del digástrico, continúa hacia abajo entre la glándula submandibular y la mandíbula, y emerge sobre el borde de la mandíbula, anteriormente al músculo masetero, para entrar en la cara.
- La arteria occipital se origina en la superficie posterior de la arteria carótida externa, cerca del nivel de origen de la arteria facial, se dirige hacia arriba y posteriormente profunda al vientre posterior del músculo digástrico, y emerge en la parte posterior del cuero cabelludo.
- La arteria auricular posterior es una rama pequeña que se origina en la superficie posterior de la arteria carótida externa, y se dirige hacia arriba y posteriormente.
- La arteria temporal superficial es una de las ramas terminales y aparece como una continuación hacia arriba de la arteria carótida externa, comienza por detrás del cuello de la mandíbula, se dirige anteriormente hacia el oído, cruza el proceso cigomático del hueso temporal y por encima de este punto se divide en las ramas anterior y posterior.
- La arteria maxilar es la mayor de las dos ramas terminales de la arteria carótida externa, se origina detrás del cuello de la mandíbula, se dirige hacia la glándula parótida, continúa medialmente hacia el cuello de la mandíbula y entra en la fosa infratemporal, y continúa a través de esta zona hasta la fosa pterigopalatina.

Venas

La vena yugular interna comienza como una dilatación del seno sigmoideo, que es un seno venoso dural, y recoge la sangre procedente del cráneo, el cerebro, la superficie de la cara y partes del cuello. Esta parte dilatada inicial se denomina bulbo superior de la vena yugular y recibe otros senos venosos (el seno petroso inferior) poco después de formarse. Sale del cráneo hacia el agujero yugular asociado con los nervios glosofaríngeo [IX], vago [X] y accesorio [XI], y entra en la vaina carotídea.

La vena yugular interna atraviesa el cuello dentro de la vaina carotídea, al principio va posterior a la arteria carótida interna, pero después pasa a una posición más lateral. Permanece lateral a la arteria carótida primitiva con el nervio vago [X] posterior y parcialmente situado entre los dos vasos.

Los pares de venas yugulares internas se unen con las venas subclavias posteriormente al extremo esternal de la clavícula para formar las venas braquiocefálicas derecha e izquierda. Las tributarias de cada vena yugular interna incluyen el seno petroso inferior y las venas facial, lingual, faríngea, occipital, tiroidea superior y tiroidea media.

GLÁNDULAS TIROIDES Y PARATIROIDES

Las glándulas tiroides y paratiroides son glándulas endocrinas que se sitúan en la parte anterior del cuello. Las dos glándulas se originan de un crecimiento faríngeo que migra caudalmente hacia su posición final cuando continúa su desarrollo. La glándula tiroides es grande e impar, mientras que las glándulas paratiroides, generalmente en número de cuatro, son pequeñas y están en la superficie posterior de la glándula tiroides.

Glándula tiroides

La glándula tiroides está en la parte anterior del cuello, por debajo y lateralmente al cartílago tiroides (figura 19). Consta de dos lóbulos laterales (que cubren las superficies anterolaterales de la tráquea, el cartílago cricoides y la parte inferior del cartílago tiroides) con un istmo que conecta los lóbulos laterales y cruza las superficies anteriores del segundo y el tercer cartílago traqueal. La glándula tiroides está en el compartimiento visceral del cuello y se sitúa bajo los músculos esternohioideo, esternotiroideo y omohioideo. Este compartimiento también incluye la faringe, la tráquea y el esófago, y está rodeado por la capa pretraqueal de la fascia.

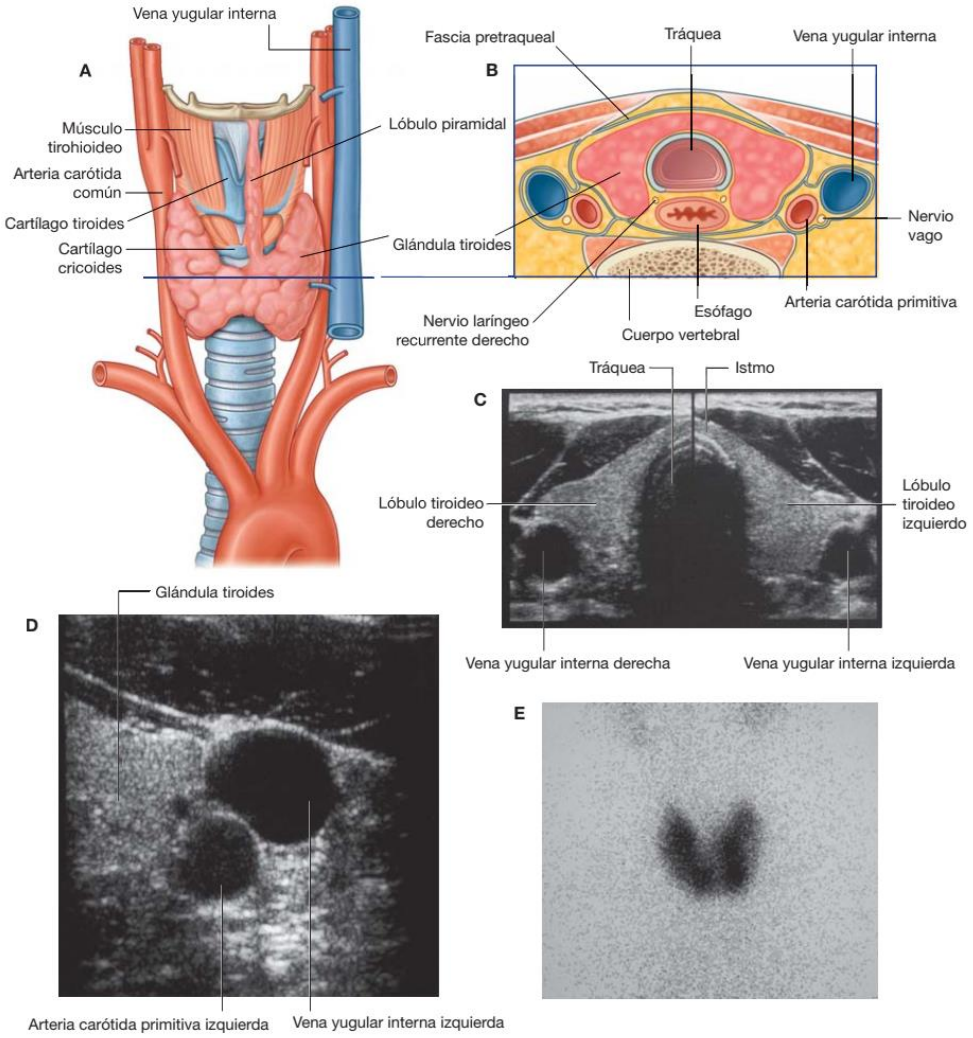

Figura 19. *Relaciones anatómicas de la glándula tiroides. A: visión anterior. B: Corte transversal. C: ultrasonografía – corte axial. D: ultrasonografía – corte axial con énfasis en relación vascular. E: gammagrafía tiroidea normal. (112)*

La glándula tiroides se origina a partir de un crecimiento medio del suelo de la faringe, cerca de la base de la lengua. El agujero ciego de la lengua indica la zona de origen y el conducto tirogloso marca el camino de migración de la glándula tiroides hasta su localización adulta final.

Irrigación arterial

Dos arterias principales irrigan la glándula tiroides.

Arteria tiroidea superior.

La arteria tiroidea superior es la primera rama de la arteria carótida externa (figura 20). Desciende, se dirige a lo largo del margen lateral del músculo tirohioideo, para alcanzar el polo superior del lóbulo lateral de la glándula cuando se divide en ramas glandulares anterior y posterior.

Arteria tiroidea inferior.

La arteria tiroidea inferior es una rama del tronco tirocervical, que se origina en la primera parte de la arteria subclavia (figura 20). Asciende a lo largo del borde medial del músculo escaleno anterior, se dirige posteriormente a la vaina carotídea y alcanza el polo inferior del lóbulo lateral de la glándula tiroides.

En ocasiones, se origina una pequeña arteria tiroidea ima del tronco braquicefálico o del cayado aórtico, y asciende sobre la superficie anterior de la tráquea para irrigar la glándula tiroides.

Drenaje venoso y linfático

Tres venas drenan la glándula tiroides (figura 20):

- La vena tiroidea superior drena principalmente la zona irrigada por la arteria tiroidea superior.
- Las venas tiroideas inferior y media drenan el resto de la glándula tiroides.

Las venas tiroideas superior y media drenan en la vena yugular interna y las venas tiroideas inferiores drenan en las venas braquiocefálicas derecha e izquierda, respectivamente. El drenaje linfático de la glándula tiroides se hace en los nódulos cercanos a la tráquea (nódulos paratraqueales) y en los nódulos cervicales profundos inferiores al músculo omohioideo a lo largo de la vena yugular interna.

NERVIOS LARÍNGEOS RECURRENTES

La glándula tiroides está estrechamente relacionada con los nervios laríngeos recurrentes. Después de haberse ramificado desde el nervio vago [X] y hacer un lazo alrededor de la arteria subclavia sobre la derecha y el cayado aórtico sobre la izquierda, los nervios laríngeos recurrentes ascienden en un surco entre la tráquea y el esófago (figura 20). Pasan profundos a la superficie posteromedial de los lóbulos laterales de la glándula tiroides y entran en la laringe bajo el borde inferior del constrictor inferior de la faringe.

Junto con ramas de las arterias tiroideas inferiores, los nervios laríngeos recurrentes están relacionados claramente con ligamentos que fijan la glándula tiroides a la tráquea y al cartílago cricoides de la laringe y pueden pasar a su través, uno a cada lado. Estas relaciones deben ser tenidas en cuenta cuando la glándula tiroides es eliminada o manipulada quirúrgicamente.

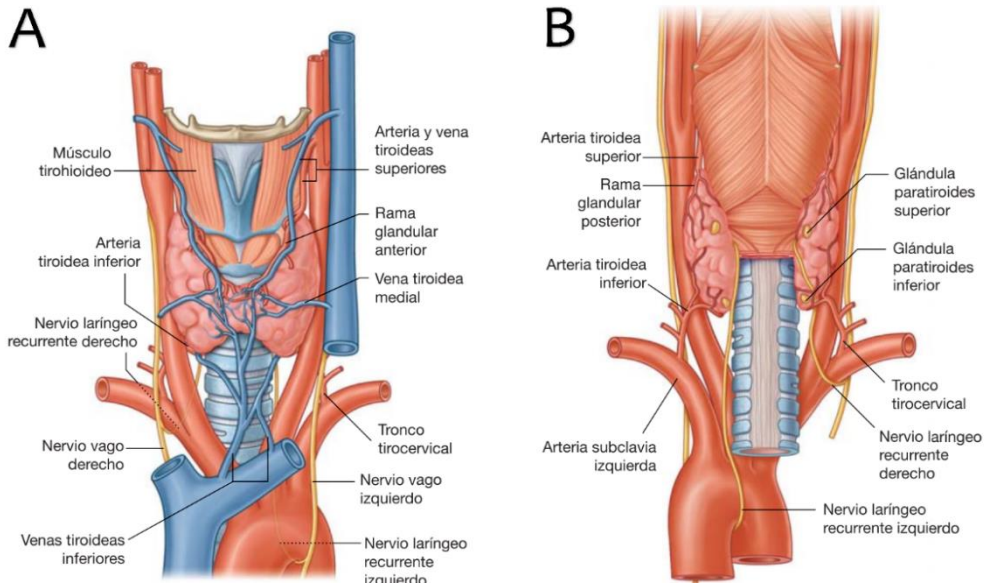

Figura 20. *Irrigación vascular de la tiroides. A: visión anterior. B: visión posterior. (112)*

FARINGE Y LARINGE

El cuello contiene dos estructuras especializadas asociadas con el aparato digestivo y el respiratorio: la faringe y la laringe.

La faringe es una estructura hemicilíndrica con paredes compuestas por músculos y fascias que se une por arriba con la base del cráneo y se continúa por abajo con el esófago. A cada lado, las paredes del hemicilindro se encuentran unidas a los márgenes laterales de las cavidades nasales, la cavidad oral y la laringe. De este modo, las dos cavidades nasales, la cavidad oral y la laringe se abren en la zona anterior de la faringe, y el esófago se abre inferiormente. Las regiones de la faringe situadas por detrás de las cavidades nasales, la cavidad oral y la laringe se denominan nasofaringe, orofaringe y laringofaringe respectivamente. (Figura 21)

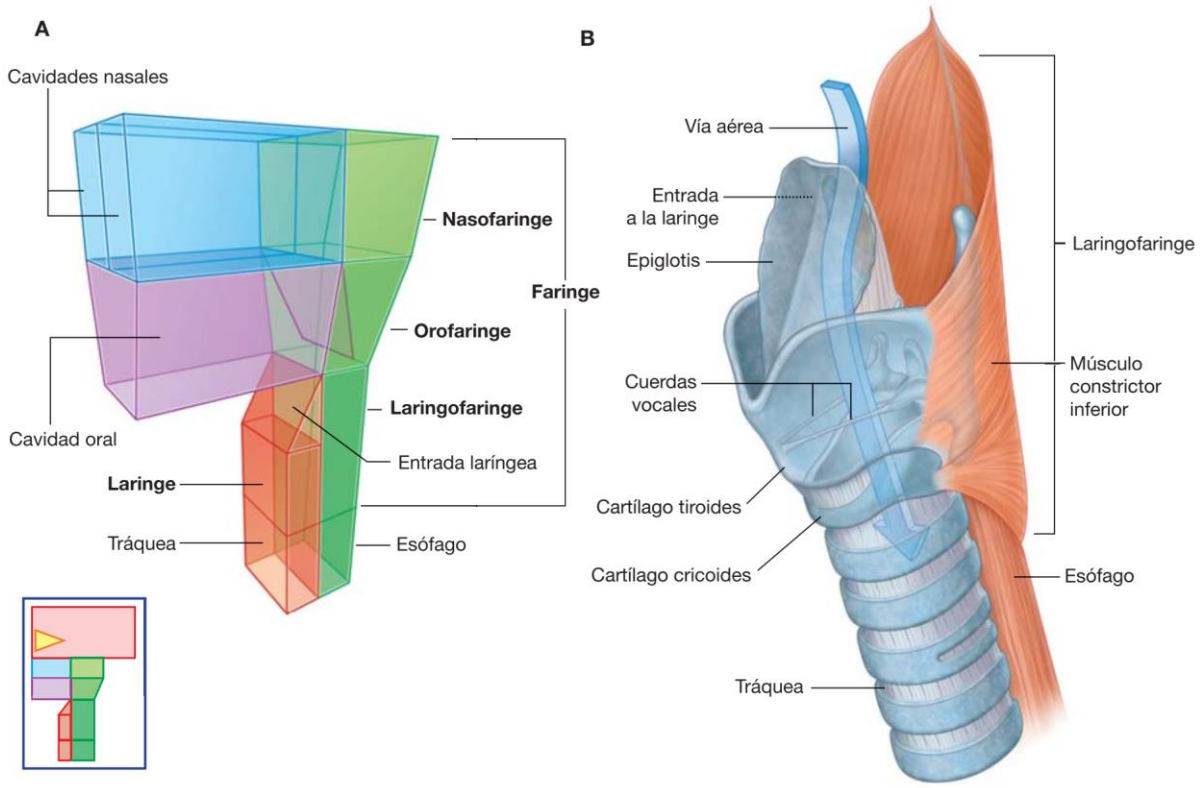

Figura 21. *Faringe y Laringe. A: representación esquemática. B: representación anatómica. (112)*

Además de estas aberturas, la cavidad faríngea se relaciona anteriormente con el tercio posterior de la lengua y con la parte posterior de la laringe. Las trompas auditivas se abren en las paredes laterales de la nasofaringe. Las amígdalas linguales, faríngeas y palatinas están en el espesor de las paredes faríngeas. La faringe está separada posteriormente de la columna vertebral por un espacio retrofaríngeo estrecho que contiene tejido conjuntivo laxo.

La laringe es una estructura musculoligamentosa hueca con un armazón cartilaginoso que corona el tracto respiratorio inferior. La cavidad de la laringe continúa por abajo con la tráquea, y por encima se abre en la faringe inmediatamente posterior y ligeramente inferior a la lengua y la abertura posterior (istmo orofaríngeo o de las fauces) de la cavidad oral (Figura 21).

La laringe es tanto una válvula (o esfínter) que cierra el tracto respiratorio inferior, como un instrumento que produce sonido. Se compone de:

- Tres cartílagos impares grandes (cricoides, tiroides y epiglotis).
- Tres pares de cartílagos más pequeños (aritenoides, corniculados y cuneiformes).
- Una membrana fibroelástica y numerosos músculos intrínsecos.

La laringe está suspendida desde el hueso hioides por encima y unida a la tráquea por abajo mediante membranas y ligamentos. Es muy móvil en el cuello y puede moverse hacia arriba y hacia abajo, y hacia delante y hacia atrás por la acción de músculos extrínsecos que se unen a la laringe o al hueso hioides. Durante la deglución, los movimientos bruscos hacia arriba y hacia adelante de la laringe facilitan el cierre de la abertura laríngea y que se abra el esófago. El nervio vago [X] se encarga de la inervación motora y sensitiva de la laringe.

Cartílago cricoides

El cartílago cricoides es el más inferior de los cartílagos laríngeos y rodea completamente las vías aéreas (figura 22). Tiene forma de «anillo de sello», con una lámina del cartílago cricoides ancha posterior a las vías aéreas y un arco del cartílago cricoides mucho más estrecho que las rodea anteriormente.

La superficie posterior de la lámina del cartílago cricoides se caracteriza por dos depresiones ovaladas poco profundas separadas por una rugosidad vertical. El esófago se une a la rugosidad y las depresiones sirven para la unión con los músculos cricoaritenoideos posteriores.

Cartílago tiroides

El cartílago tiroides es el más grande de los cartílagos laríngeos. Está formado por una lámina derecha y una izquierda, que están muy separadas posteriormente, pero convergen y se unen anteriormente. El punto más superior de la zona de unión entre las dos grandes láminas planas se proyecta hacia delante como prominencia laríngea («la nuez»). El ángulo entre las dos láminas es más agudo en los hombres (90º) que en las mujeres (120º), por lo que la prominencia laríngea es más pronunciada en los hombres que en las mujeres.

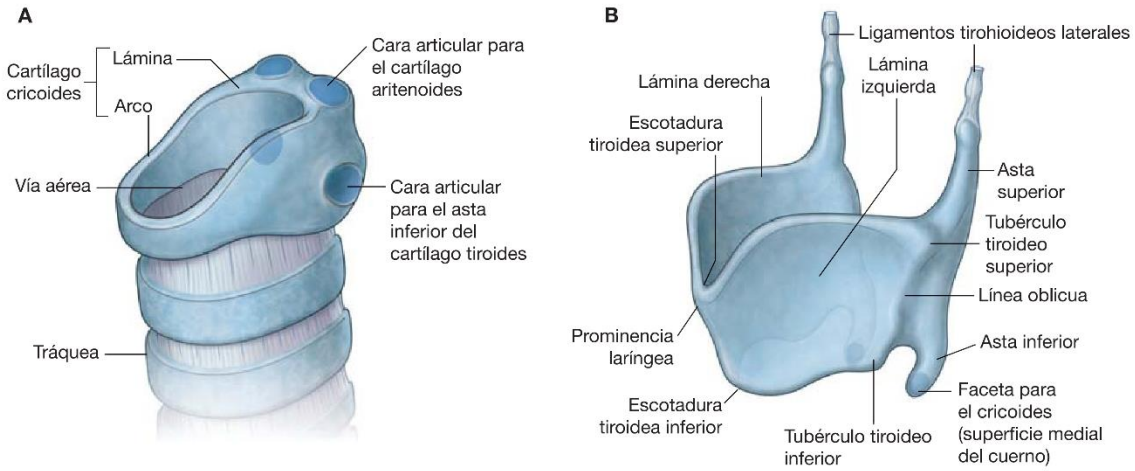

Figura 22. *Cartílagos del Cuello. A: Cartílago Cricoides. B: Cartílago Tiroides. (112)*

Justo superior a la prominencia laríngea, la escotadura tiroidea superior separa las dos láminas cuando divergen lateralmente. Tanto la escotadura tiroidea superior como la prominencia laríngea son detalles importantes palpables en el cuello. Hay una escotadura tiroidea inferior menos evidente en la línea media a lo largo de la base del cartílago tiroides. El borde posterior de cada lámina del cartílago tiroides se alarga para formar una asta superior y un asta inferior.

Epiglotis

La epiglotis (figura 23) es un cartílago con forma de hoja que se une por el peciolo a la cara posterior del cartílago tiroides en su ángulo proyectándose posterosuperiormente desde su unión con el cartílago tiroides. Se une a través del ligamento tiroepiglótico en la línea media, aproximadamente en el punto medio entre la prominencia laríngea y la escotadura tiroidea inferior. El margen superior de la epiglotis está detrás de la parte faríngea de la lengua. La mitad inferior de la superficie posterior de la epiglotis se levanta ligeramente para formar el tubérculo epiglótico.

Membrana fibroelástica de la laringe

La membrana fibroelástica de la laringe une los cartílagos laríngeos y completa la estructura arquitectónica de la cavidad laríngea. Está formada por dos partes: el ligamento cricotiroideo inferiormente y la membrana cuadrangular superiormente.

Ligamento cricotiroideo (membrana cricotiroidea)

El ligamento cricotiroideo (figura 24) se une al arco del cartílago cricoides y se extiende superiormente para terminar en un borde superior libre dentro del espacio encerrado por el cartílago tiroides. En cada lado, el margen libre superior se une anteriormente al cartílago tiroides y posteriormente a las apófisis vocales de los cartílagos aritenoides.

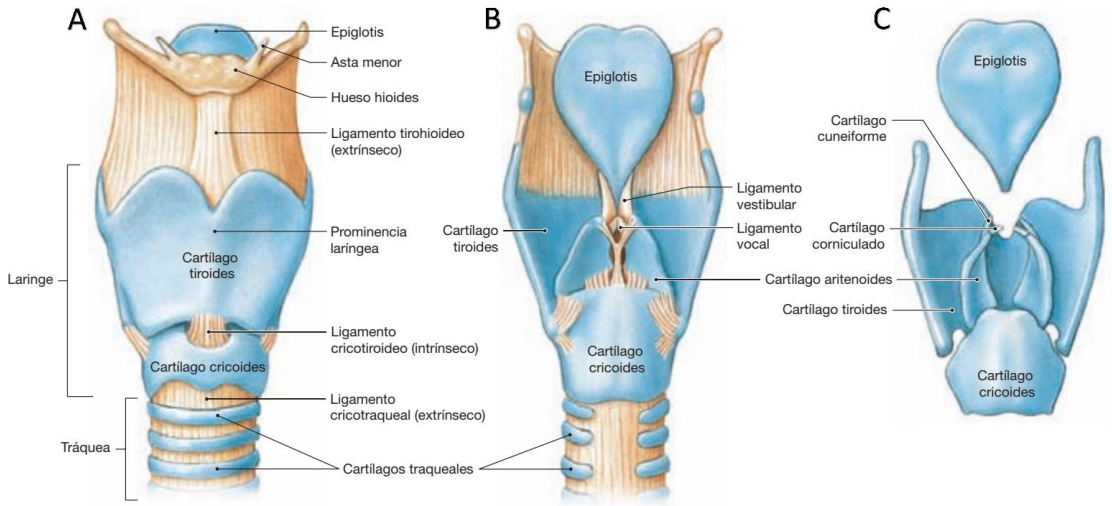

Figura 23. *Anatomía de la Laringe. A: visión anterior B: Visión posterior C: vista posterior de los cartílagos. (113)*

El borde libre entre estos dos puntos de unión se engrosa para formar el ligamento vocal, que está debajo del pliegue vocal (cuerda vocal verdadera) de la laringe. El ligamento cricotiroideo también se engrosa anteriormente en la línea media para formar el ligamento cricotiroideo medio, que ocupa la distancia entre el arco del cartílago cricoides y la escotadura tiroidea inferior, y la superficie adyacente profunda del cartílago tiroides hasta la inserción de los ligamentos vocales.

Membrana cuadrangular

La membrana cuadrangular de cada lado discurre entre el borde lateral de la epiglotis y la superficie anterolateral del cartílago aritenoides del mismo lado. También se une al cartílago corniculado, que se articula con el vértice del cartílago aritenoides.

LA TRÁQUEA

La tráquea es un tubo resistente y flexible, con un diámetro de 2,5 cm y una longitud de 11 cm, aproximadamente. La tráquea comienza por delante de la sexta vértebra cervical, en la inserción ligamentosa al cartílago cricoides (figura 25), y termina en el mediastino, a nivel de la quinta vértebra dorsal, donde se ramifica dando lugar a los bronquios primarios, o principales, derecho e izquierdo.

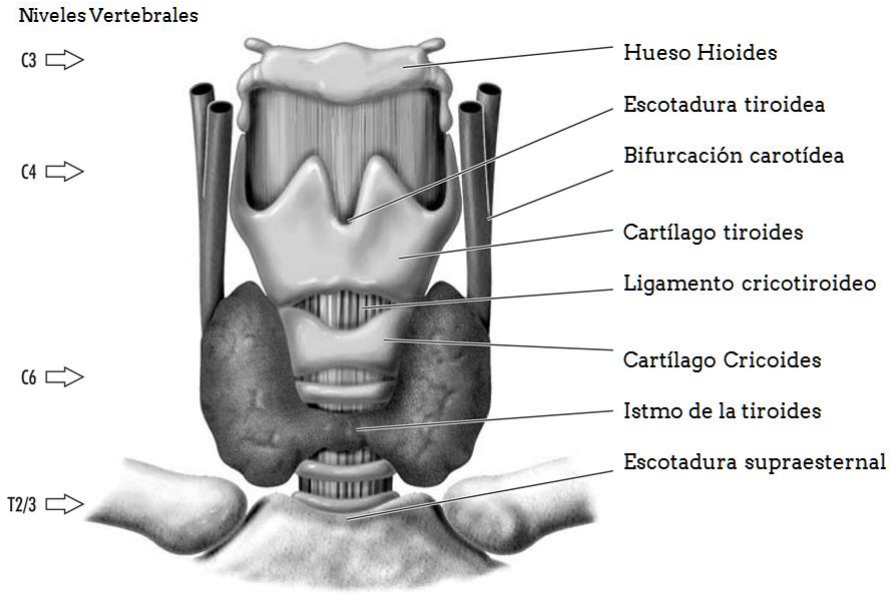

Figura 24. *Visión anterior de la laringe y la tráquea cervical con sitios anatómicos relevantes. (114)*

La tráquea está tapizada por epitelio respiratorio (figura 26) sobre una capa de tejido conjuntivo laxo denominada lámina propia. La lámina propia separa el epitelio respiratorio de los cartílagos subyacentes. El epitelio y la lámina propia son interdependientes, y su combinación representa un buen ejemplo de membrana mucosa, o mucosa. La mucosa está rodeada por una capa gruesa de tejido conjuntivo: la submucosa. La submucosa contiene glándulas mucosas que se comunican con la superficie epitelial a través de una serie de conductos secretorios. Por fuera de la submucosa, la tráquea presenta 15-20 cartílagos traqueales.

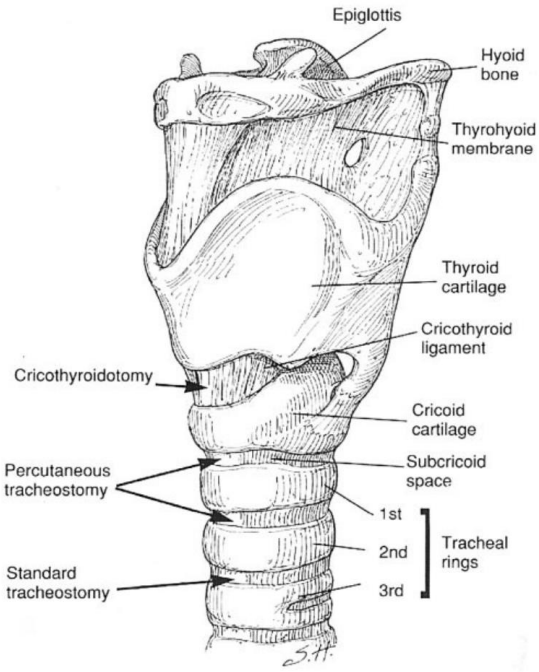

Figura 25. *Visión anterior oblicua de la laringe y la tráquea. Se indican los sitios anatómicos preferidos para la colocación de una vía aérea artificial. (115)*

Cada cartílago traqueal está unido a los cartílagos vecinos por ligamentos anulares elásticos. Los cartílagos traqueales confieren rigidez a las paredes traqueales y protegen la vía respiratoria. También impiden que se colapse o se expanda excesivamente con las fluctuaciones de presión del aparato respiratorio. Los cartílagos traqueales tienen forma de C. La parte cerrada de la C protege las superficies anterior y lateral de la tráquea. La parte abierta de los cartílagos traqueales se orienta hacia atrás, hacia el esófago.

Como los cartílagos no rodean totalmente la tráquea, la pared traqueal posterior puede cambiar fácilmente de forma durante la deglución, lo que permite el tránsito de grandes

masas de alimentos a través del esófago. Un ligamento elástico y una banda de músculo liso, el traqueal, conectan los extremos de cada cartílago traqueal.

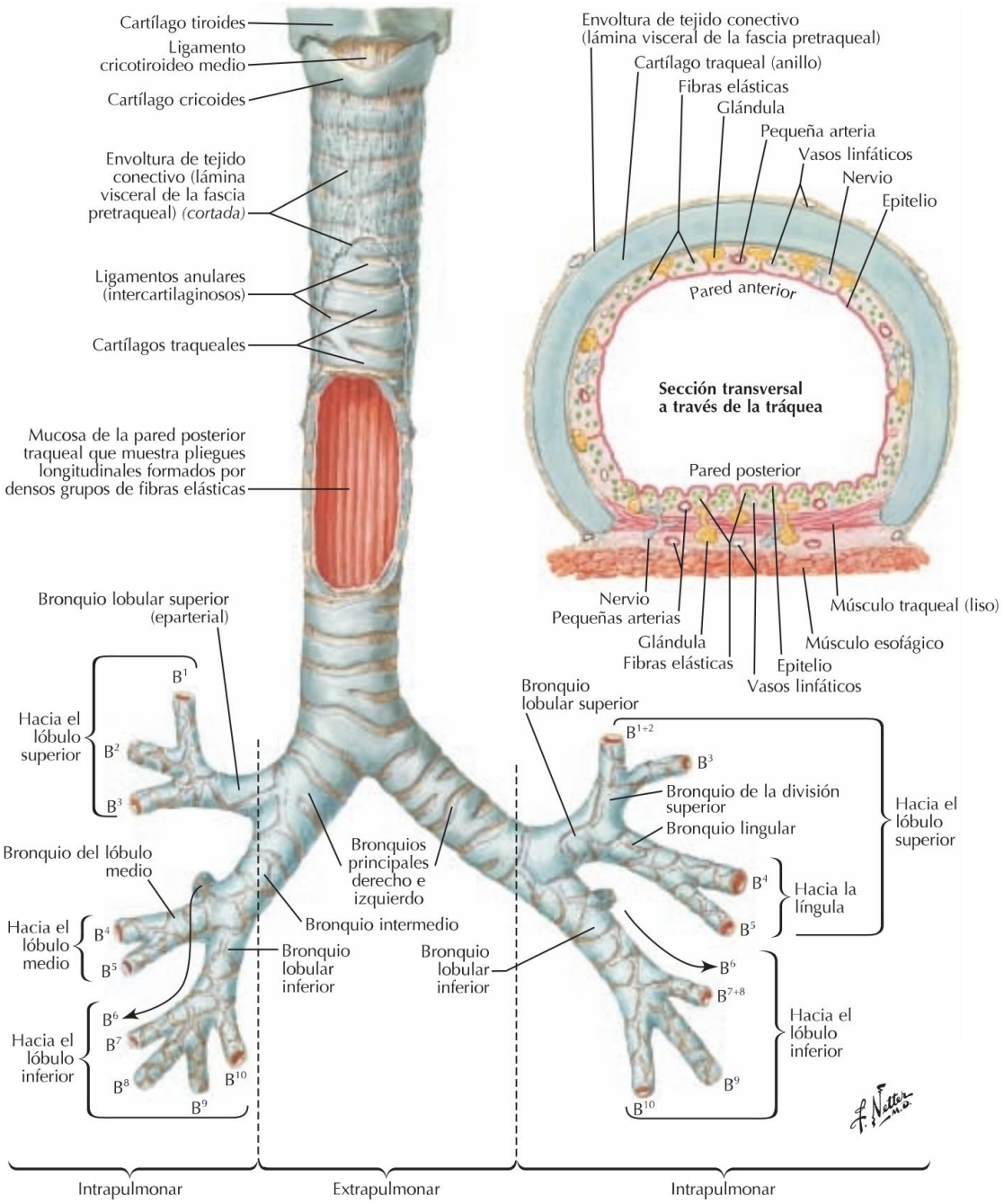

Figura 26. *Tráquea y bronquios principales.*

Porciones traqueales

La tráquea tiene dos porciones o segmentos: cervical, que ocupa el espacio visceral del cuello, y torácico, que se sitúa en el mediastino superior (figura 27).

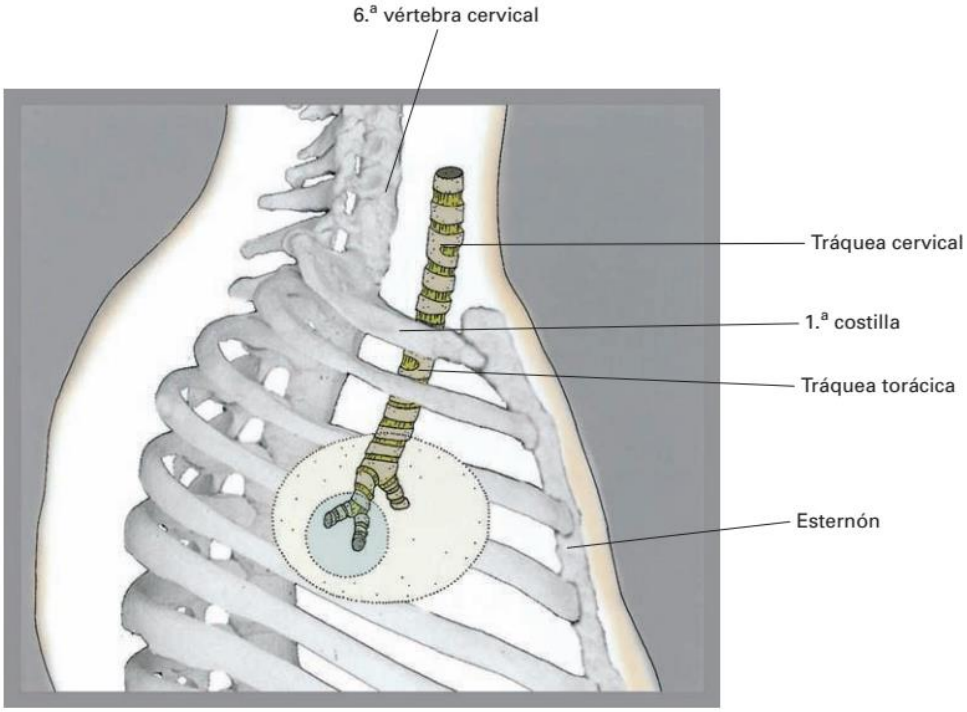

Figura 27. *Visión lateral derecha de la silueta del cuello y tórax para mostrar la situación traqueal y sus porciones. (116)*

La porción cervical se relaciona hacia atrás con el esófago, el cual está ligeramente desviado hacia la izquierda, y al que está unido por el tejido conectivo de las capas adventicias de ambos órganos, así como por tratos de fibra lisa (músculo traqueoesofágico). La tráquea está cubierta por delante por el plano formado por la fascia pretraqueal y los músculos infrahioideos, entre los cuales se ubica el denominado "rombo de la traqueotomía". Este espacio está limitado, por arriba, por los bordes mediales de los músculos esternocleidohioideos, y por abajo, por los músculos esternotiroideos.

A los lados, asciende el paquete vasculonervioso del cuello y los nervios recurrentes (Figura 28), acompañados de los ganglios linfáticos traqueobronquiales superiores. La glándula tiroides rodea por delante y a los lados la parte más alta de la tráquea: el istmo del tiroides cubre por delante los anillos del segundo al cuarto, y los lóbulos se adosan a las superficies laterales.

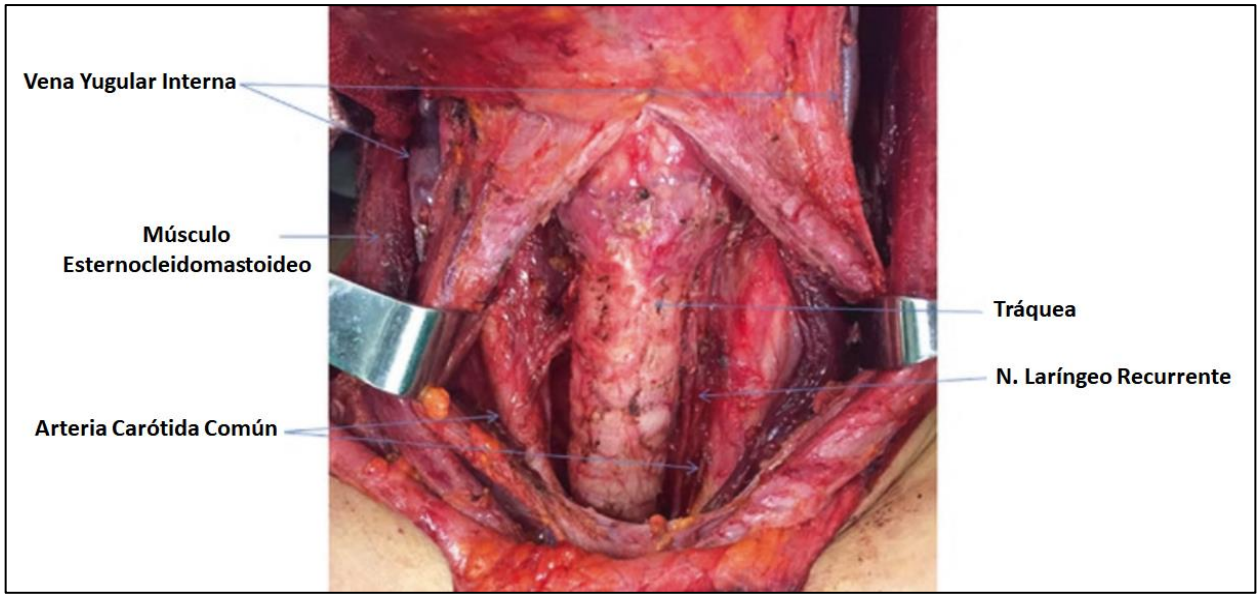

Figura 28. *Vasos y nervios laterales al compartimento traqueal. (117)*

La porción torácica desciende por el mediastino superior. Por detrás se encuentra el esófago, que sobresale un poco hacia la izquierda. A nivel de la bifurcación, se dispone, a la izquierda, el cayado de la aorta, que cabalga al bronquio principal izquierdo, y a la derecha, el cayado de la ácigos, que va a terminar en la vena cava superior.

Vascularización

Arterias.

La tráquea recibe su riego (figura 29) fundamentalmente a través de ramos traqueales procedentes de la arteria tiroidea inferior (rama de la subclavia).

Venas.

La sangre venosa es recogida por las venas tiroideas. Las venas tiroideas superiores y medias terminan en la yugular interna; las venas tiroideas inferiores terminan en los troncos venosos braquiocefálicos.

Linfáticos.

La linfa es recogida por los ganglios paratraqueales, traqueobronquiales superiores, traqueobronquiales inferiores y pretraqueales.

Inervación

La tráquea recibe fibras parasimpáticas preganglionares, a través del núcleo vago. Estas fibras establecen sinapsis en neuronas de la pared traqueal de la que parten cortas fibras posganglionares hacia el músculo traqueal y las glándulas traqueales. Las fibras simpáticas posganglionares proceden de los ganglios simpáticos cervicales y primeros torácicos, y llegan a la glándula directamente o a través de plexos periarteriales.

ANATOMÍA ULTRASONOGRÁFICA BÁSICA

Cuatro tejidos pueden identificarse fácilmente en una ecografía de la parte anterior del cuello: músculos, vasos, tiroides y tráquea (figuras 30 y 31). Su forma cambia según el plano del corte, por ejemplo, un vaso puede parecer redondo observado por de manera transversal, y largo y rectangular cuando se observa un corte longitudinal. (8)

Los vasos son hipoecogénicos (negro) y dinámicos: las arterias, según el pulso sistólico; las venas según el estado venoso de la presión y volemia, la respiración y la posición de Trendelenburg. Una ligera presión de la sonda sobre la piel del paciente puede contraer las venas subyacentes.

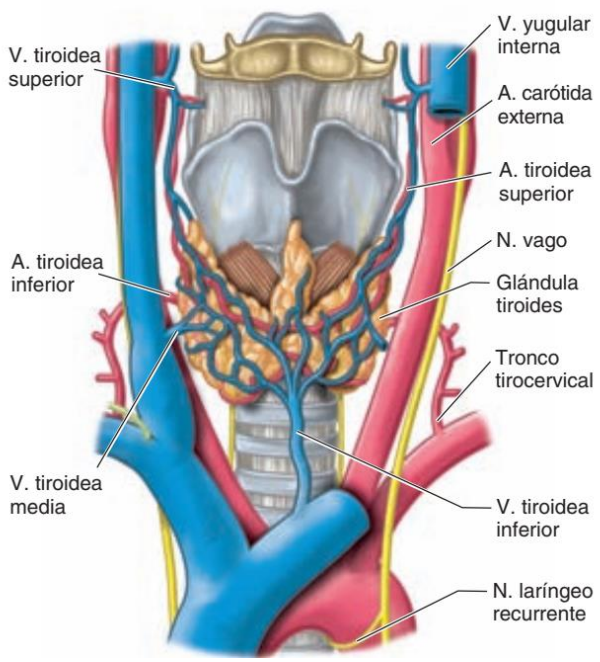

Figura 29. *Irrigación de la glándula tiroides, visión anterior. (118)*

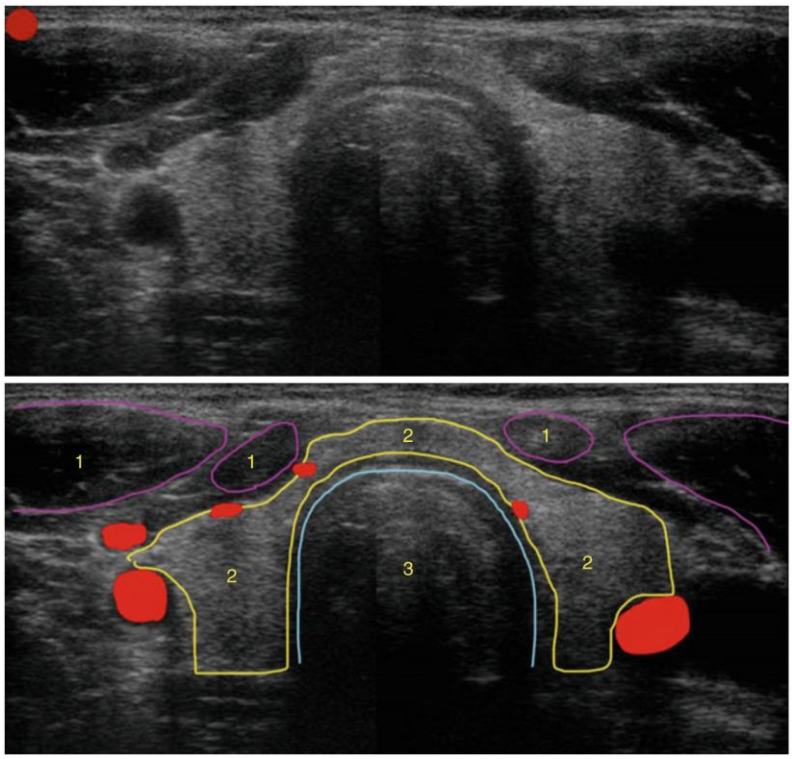

Figura 30. *Ultrasonografía del cuello, corte transversal. 1. Músculo, 2. Tiroides, 3. Tráquea. En rojo se señalan vasos sanguíneos.*

La tiroides es muy ecogénica y puede reconocerse fácilmente por su patrón de ultrasonido gris claro y uniforme. Los músculos son hipoecogénicos y se ven como gris oscuro con un poco de irregularidad debido a los tabiques entre fibras.

Por ecografía, puede ver la parte más superficial de la tráquea que aparece como una línea fuertemente hiperecogénica. El aire se considera enemigo de la sonografía. Debido a las diferencias en la velocidad y la impedancia acústica del ultrasonido entre tejido normal y lumen lleno de aire, se produce una reflexión total del ultrasonido.

Varios artefactos de líneas blancas paralelas son visibles en la tráquea, que representa una reverberación del ultrasonido atrapado entre la tráquea y las estructuras más profundas a la tráquea que no se pueden visualizar debido a la sombra acústica. En un análisis longitudinal de la tráquea, puede reconocer fácilmente los anillos que son hipoecogénicos (figura 30).

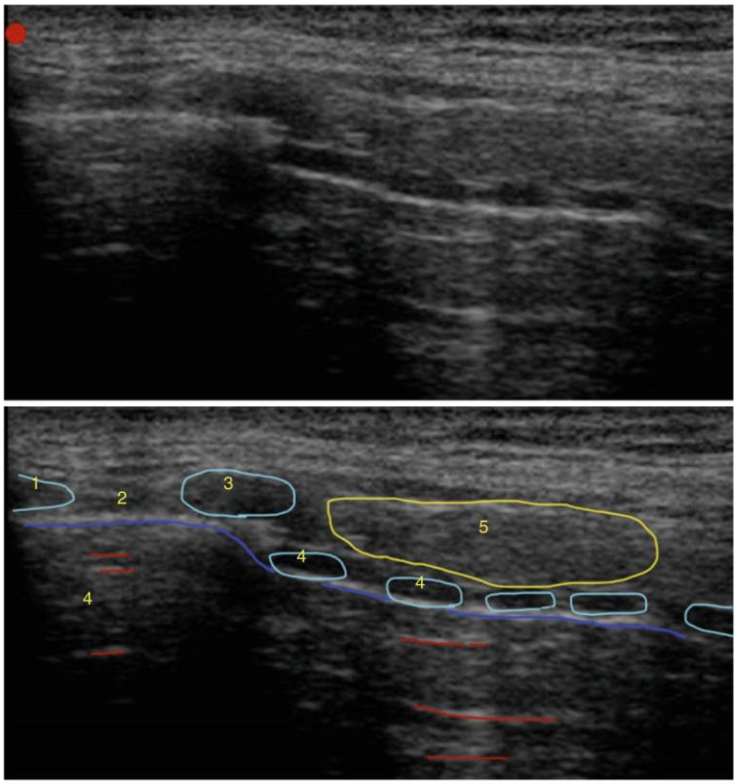

Figura 31. *Ultrasonografía del cuello, corte longitudinal. 1. Porción inferior del cartílago laríngeo, 2. Espacio cricolaríngeo, 3. Cricoides, 4. Anillos traqueales, 5. Tiroides, línea azul: mucosa traqueal, líneas rojas: artefacto. (8)*

DEFINICIONES

Traqueotomía se refiere a la apertura quirúrgica de la pared anterior de la tráquea; en cambio, el término traqueostomía consiste en la creación de una apertura similar, pero seguida de la fijación de la tráquea a la piel del cuello. (119) Esta última generalmente tiene como objetivo establecer una apertura más definitiva. Hoy en día ambos términos se utilizan indistintamente. (5)

La traqueostomía quirúrgica consiste en la disección de los tejidos pretraqueales e inserción de una cánula de traqueostomía bajo visión directa de la tráquea. Puede realizarse en una sala de cirugías o a la cabecera del enfermo. (119)

La traqueostomía percutánea consiste en la introducción de una cánula traqueal mediante disección roma de los tejidos pretraqueales, utilizando una guía por técnica de Seldinger. (119)

No existe un consenso en la literatura con respecto a lo que se considera precoz y tardío. Es importante hacer notar esta diferencia, puesto que puede explicar parte de las inconsistencias en los resultados de distintos estudios. (119)

INDICACIONES, CONTRAINDICACIONES Y BENEFICIOS DE LA TRAQUEOSTOMÍA

Las principales indicaciones de la traqueostomía incluyen: protección y acceso a la vía aérea para remover secreciones, ventilación mecánica prolongada, obstrucción de la vía aérea superior y reducción del espacio muerto para facilitar el destete ventilatorio. (119,120)

En los escenarios clínicos de emergencia, la traqueostomía tiene pocas indicaciones ya que la cricotiroidectomía permite asegurar la vía aérea con mayor rapidez y menos riesgo de complicaciones inmediatas. Su única indicación verdadera es el trauma cerrado de cuello con fractura del cartílago tiroides o cricoides. (119,121)

Actualmente el desarrollo de nuevos y mejores instrumentos, así como la estandarización de las técnicas, han permitido disminuir los riegos y ya prácticamente no existen contraindicaciones absolutas. Dentro de las contraindicaciones relativas que se han mencionado frecuentemente en la literatura (122–125), aunque con definiciones variables, se incluyen:

- Trastornos de la coagulación
- Cuello corto (circunferencia del cuello > 46 cm, con una distancia entre el cartílago cricoides y la horquilla esternal < 2,5 cm)
- Obesidad
- Glándulas tiroideas o istmo agrandados
- Infección de partes blandas en el cuello
- Incapacidad para la extensión cervical
- Presencia de vasos pulsátiles en la región
- Malignidad local
- Antecedente de cirugía cervical o de traqueostomía
- Antecedente de radioterapia en la región cervical (en un tiempo menor a 4 semanas)
- Alta demanda ventilatoria (FiO_2 > 70%, PEEP > 10 cm H_2O)

Las contraindicaciones listadas pueden ser manejadas y superadas por un profesional con experiencia en el tema. Se conocen reportes de traqueostomías exitosas realizadas en pacientes obesos, con traqueostomía previa o con trastornos de la coagulación. (126,127)

TÉCNICAS DE TRAQUEOSTOMÍA

Básicamente, existen 2 abordajes para realizar una traqueostomía: traqueostomía quirúrgica convencional y traqueostomía percutánea dilatacional. Durante los últimos 15 años, ambas técnicas han sido utilizadas en paralelo, no obstante, el uso de la traqueostomía percutánea sigue en expansión y algunos expertos sugieren que se trata de un nuevo estándar de oro para asegurar una vía aérea definitiva en pacientes adultos con ventilación prolongada. Esto puede ser cierto, sin embargo, existen excepciones, como los pacientes del área de neurociencias que requieren cuidado prolongado de la cánula. El clínico a cargo debe tener claro que cualquier procedimiento de manejo de la vía aérea está influenciado por la experiencia individual y la preferencia.

TÉCNICA QUIRÚRGICA

La técnica actual para la traqueostomía quirúrgica convencional fue descrita por primera vez por Jackson en 1909. (64) Existen muchas variaciones de la técnica, pero la traqueostomía quirúrgica debe realizarse preferiblemente en una sala de operaciones. (128) En los pacientes críticos en los que el transporte sea muy arriesgado, puede realizarse, de ser necesario, en la cama del paciente, aunque será en condiciones quirúrgicas de calidad inferior.

Posicionar al paciente con la cabeza y el cuello extendidos y una pequeña almohada bajo los hombros juega un rol clave en el éxito de la técnica (Figura 32). Debe evitarse la hiperextensión de la cabeza, ya que la vía aérea puede estrecharse más de la cuenta y el sitio de la traqueostomía puede ser erróneamente más inferior (cerca de la arteria innominada o tronco braquiocefálico). El campo quirúrgico debe prepararse de acuerdo con la técnica aséptica. Los pacientes que no toleren esta posición deben asumir una posición sentada o semisentada. (129)

Después de una preparación apropiada, se deben palpar los puntos de interés (por ejemplo: tiroides, escotadura esternal y cartílago cricoides) y hacer una incisión vertical en la piel de 3 cm de extensión inferior del cartílago cricoides. Algunos abogan por una incisión horizontal por los mejores resultados cosméticos. La grasa subcutánea puede ser resecada

mediante electrocauterización, y el límite inferior del campo quirúrgico debe ser evaluado por la proximidad de la arteria innominada (o tronco braquiocefálico). (129)

A continuación, se debe disecar el platisma hasta identificar el rafe de línea media entre los músculos infrahioideos, apegándose estrictamente a la línea media para evitar sangrado y lesionar estructuras paratraqueales. Después de retraer los músculos lateralmente, se exponen la fascia pretraqueal y el istmo de la tiroides. La tiroides puede retraerse fuera del campo, pero se recomienda la sección y ligadura del istmo, debido a la reducción en la incidencia de complicaciones hemorrágicas postoperatorias (Figura 33). (130) Posteriormente se debe asegurar el cartílago cricoides con un gancho y realizar tracción superior para mejorar el control de la entrada traqueal. (129)

Figura 32. *Posicionamiento del paciente previo al procedimiento. (8)*

La incisión traqueal se debe realizar entre el segundo y tercer o tercer y cuarto anillo traqueal. El primer anillo traqueal siempre se debe dejar intacto para proteger el cartílago cricoides. Existen varias opciones para una traqueotomía semipermanente; se puede hacer una abertura traqueal en forma de letra T, U o H, con los colgajos traqueales suturado a la piel del cuello. No se recomienda realizar un colgajo en forma de U ("colgajo de Björk")

debido a un mayor riesgo de necrosis de los tejidos. No se debe resecar ningún cartílago traqueal para reducir el riesgo de estenosis traqueal. (129)

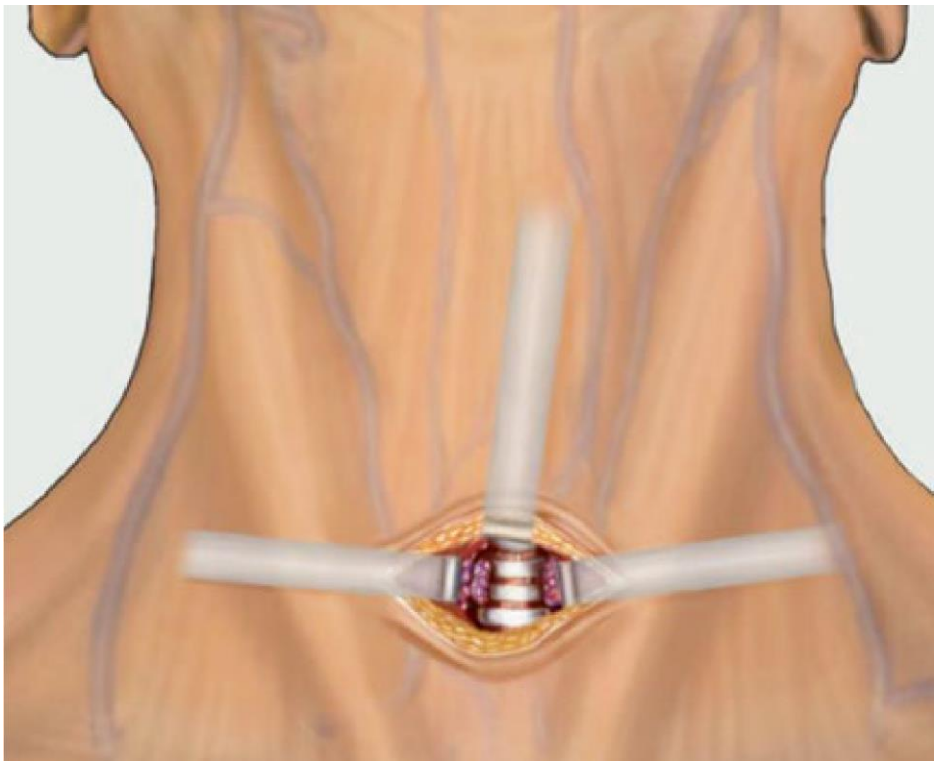

Figura 33. *Exposición de la fascia peritraqueal y del segundo anillo traqueal luego de la sección y ligadura del istmo de la tiroides. (8)*

Un traqueostoma permanente (Figura 34) es necesario para pacientes que requieren indefinidamente de un acceso transluminal seguro (por ejemplo, un traumatismo craneal). Para la creación de una estoma permanente, una pequeña porción de la pared traqueal anterior es resecada, y los colgajos de piel se suturan a la abertura traqueal rectangular.

TÉCNICAS PERCUTÁNEAS

PREPARACIÓN Y PLANEAMIENTO

La traqueostomía percutánea es un método alternativo a la traqueostomía quirúrgica, y está ganando popularidad, particularmente en los pacientes de cuidados intensivos que han estado intubados o que se espera permanezcan intubados por un período extendido. (131–136) La traqueostomía percutánea es primordialmente un procedimiento electivo,

aunque existen reportes de que se puede realizar con seguridad en situaciones de emergencias seleccionadas. (137,138)

Como cualquier otro procedimiento, el planeamiento adecuado comienza con la historia clínica y el examen físico, así como la palpación de sitios anatómicos críticos para el éxito, como el cartílago cricoides y la escotadura esternal. El cuello debe ser inspeccionado para excluir una arteria innominada (o tronco braquiocefálico) de trayecto elevado o una masa en la línea media del cuello. (129)

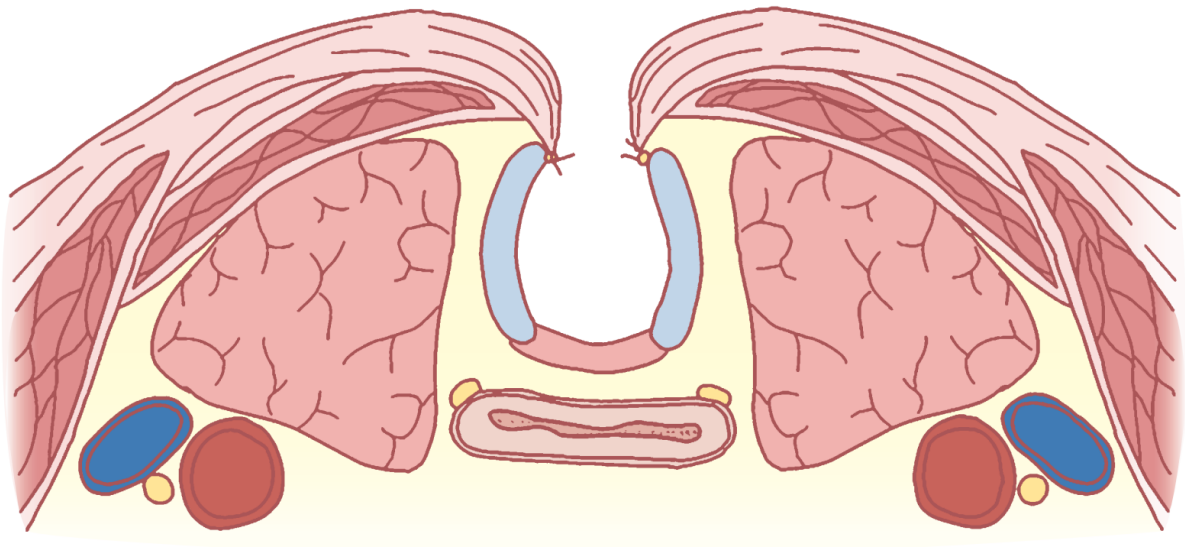

Figura 34. *Traqueostoma Permanente Epitelizado. (129)*

Los exámenes necesarios a tener previo al procedimiento son pocos, incluyen una radiografía de tórax reciente y una determinación de hemoglobina, tiempo de protrombina, tiempo parcial de tromboplastina y conteo de plaquetas. (129) Si se utiliza el INR, se considera aceptable un valor menor a 1.5. (139) Como el nivel de sangrado usualmente es mínimo, las pruebas pretransfusionales no se consideran necesarias, aún con niveles bajos de hemoglobina. Se puede realizar el procedimiento en pacientes con conteo plaquetario menor a 50000/uL, siempre y cuando se administren plaquetas antes de realizar el procedimiento. (127)

Un carro de atención de parada cardiorrespiratoria bien equipado debe estar accesible, ante la eventualidad de una extubación accidental durante el procedimiento. (139) En los pacientes con cuello corto y grueso, debería considerarse la colocación de una cánula extra larga de traqueostomía, para prevenir la decanulación accidental o el desplazamiento dentro de los suaves tejidos pretraqueales. (140)

Idealmente, se requieren 4 personas para realizar el procedimiento, incluyendo al médico que realizará el procedimiento, un residente o colega de cuidados intensivos que realice la broncoscopia, un terapista respiratorio u otro personal calificado en asistir en labores ventilatorias y que asegure el tubo en posición y un enfermero que administre medicamentos, monitoree signos vitales y asista en obtener materiales o instrumentos necesarios. (129,130,139,141,142) Debe recalcarse que la utilización de un broncoscopio en la realización de la traqueostomía es opcional y depende de la disponibilidad y del protocolo institucional, ya que existe evidencia de que aumenta el número de traqueostomías exitosas en un primer intento, con baja tasa de complicaciones y menor duración del procedimiento (143), no obstante, puede ser reemplazado por un protocolo estricto (144) o un protocolo basado en ultrasonografía del cuello (145), y parece tener un perfil de seguridad similar a la traqueostomía sin broncoscopio (incluso en las complicaciones a largo plazo). (146)

El operador principal y los instrumentos necesarios por lo general se ubican a la derecha del paciente, el terapista respiratorio a la izquierda y el broncoscopista a la cabeza de la cama. Los instrumentos deben colocarse en un soporte sobre la cama del paciente en el orden en que serán utilizados. Debe seleccionarse un broncoscopio de tamaño apropiado, que se ajuste dentro del tubo endotraqueal mientras que permite una adecuada ventilación. También debe contar con un puerto de succión y deberá usarse un broncoscopio pediátrico cuando el tubo endotraqueal tenga un diámetro interno menor a 7.0 mm. Un monitor de video, de ser posible, debe conectarse al broncoscopio, permitiendo la visualización de la porción intratraqueal del procedimiento por parte del operador principal y el resto del personal. Cualquier procedimiento que involucre manipulación de la vía aérea es altamente estimulante para el paciente y requiere adecuada anestesia local suplementada con sedación endovenosa. (129,139,141)

La anestesia local, ya sea lidocaína al 1% o 2% con una solución de epinefrina a razón de 1:100000, se utiliza para una infiltración generosa del sitio de incisión hasta el nivel de la tráquea. La anestesia tópica en una presentación al 2% o 4% puede inyectarse a través del broncoscopio y es útil para disminuir el reflejo tusígeno durante la instrumentación intratraqueal. La anestesia intravenosa es un requerimiento del procedimiento, y la combinación particular de drogas a utilizar dependerán del paciente y de la institución. (129)

Los medicamentos utilizados frecuentemente incluyen midazolam, fentanilo, remifentanilo, propofol y dexmedetomidina. La presencia de un anestesiólogo se recomienda, pero depende de la disponibilidad y del hospital. Debe extremarse el cuidado del manejo de la vía aérea, realización de la broncoscopía y administrando las drogas, sobre todo en el paciente adulto mayor, porque pueden ocurrir importantes fluctuaciones de la presión arterial y la frecuencia cardiaca, incluso con dosis pequeñas. El bloqueo neuromuscular se recomienda para facilitar el procedimiento. (8,129,139,147)

Aunque la práctica convencional sugiere que el paciente debe estar al menos 4 horas sin alimentación enteral antes del procedimiento, no solo no existe evidencia para recomendar esta práctica, sino que ya existen protocolos donde no se suspende del todo la alimentación, sin complicaciones respiratorias asociadas. (148)

INSERCIÓN

Equipos basados en técnica de Seldinger y dilatadores sencillos

Actualmente existen muchos equipos comerciales para este procedimiento. Los más usados son los que se basan en la técnica original de Ciaglia y las subsecuentes modificaciones que llevaron a los equipos con un sistema de dilatador único. Incluidos en esta categoría están el Equipo Avanzado de Traqueostomía Percutánea Blue Rhino G2 (Cook Medical), el Equipo de Dilatador de una sola etapa Portex ULTRAperc (Smiths Medical) y el Introductor de traqueostomía asistido con balón Dolphin BT Ciaglia (Cook Medical). La técnica general para el uso de estos equipos consiste en (129):

1. El paciente es colocado en la misma posición que una traqueotomía convencional, con la cabeza extendida, marcándose puntos de referencia anatómica. Se aplican una preparación estándar para esterilizar y se cubre con campos quirúrgicos.

2. El sitio de acceso es entre el primer y segundo anillos traqueal, o entre los anillos traqueales segundo y tercero. La piel y los tejidos subcutáneos son infiltrados con lidocaína al 2% con epinefrina 1: 100.000, uno o dos traveses de dedo debajo del cartílago cricoides previamente palpado y marcado. (Figura 35, A)

3. Se realiza una incisión horizontal en la piel de 1.5 cm, y se continua con una disección roma de los tejidos subcutáneos, utilizando un hemostat curvo. No se deben tratar de manipular los músculos infrahioideos o la tiroides. La incisión vertical es menos utilizada, no tiene mayor diferencia en la tasa de complicaciones posoperatorias y recientemente se

demostró que se asocia a una mayor tasa de complicaciones tempranas, sobre todo ulceración del sitio de traqueostomía. (149)

4. En caso de estar disponible, se debe avanzar el broncoscopio flexible por el tubo endotraqueal hasta que la punta esté alineada con el extremo distal del tubo endotraqueal. En caso de que el procedimiento se esté realizando a través de un dispositivo supraglótico de ventilación, el broncoscopio se avanza hasta que se visualice el cricoides, ayudándose con manipulación externa o transiluminación.

5. Se remueven las fijaciones del tubo endotraqueal, y el broncoscopio y el tubo endotraqueal se retiran lentamente y al unísono, hasta que la incisión tenga un máximo de transiluminación. El broncoscopio permanecerá en esta posición durante todo el procedimiento, permitiendo visualizar cada paso.

6. Una jeringa es unida a la aguja introductora calibre 16-G o 17-G. Esta se inserta a través del sitio de acceso en un ángulo de 45° con respecto al plano frontal, en la línea media y en dirección caudal. A medida que se avanza la aguja, se puede confirmar la entrada en la vía aérea mediante la aspiración, resultando en retorno de aire o burbujas (si la jeringa fue previamente cargada con agua o solución estéril). La posición de la aguja en línea media e intercartilaginosa se verifica mediante la broncoscopia. (Figura 35, B)

7. Se retira la aguja, dejando en su lugar su funda, y se puede volver a verificar la posición intratraqueal aspirando aire nuevamente con la jeringa. (Figura 35, C) Posteriormente se inserta la guía metálica a través de la funda. (Figura 35, D)

8. La funda es retirada y reemplazada por un dilatador introductor 14-F, que se avanza sobre el alambre varias veces, ensanchando la apertura traqueal suficiente como para poder avanzar fácilmente el catéter estabilizador de guía 12-F, el cual se deja en su sitio. (Figura 35, E)

9. El dilatador único se avanza sobre la unidad guía metálica – estabilizador, varias veces de ser necesario y hasta que la resistencia sea mínima. La profundidad a la que se inserta el dilatador también dependerá del tamaño de cánula que se planee insertar. (Figura 35, F)

10. El dilatador de carga se inserta al tubo de traqueostomía, el dilatador único es retirado y reemplazado por la cánula de traqueostomía precargada lubricado generosamente, que se avanza a la tráquea. (Figura 35, G) Alguna resistencia puede aparecer en la interfase

entre el dilatador y el tubo de traqueostomía. Debe considerarse utilizar una cánula extra larga en el paciente obeso para prevenir desplazamiento hacia tejidos blandos.

11. Posteriormente, se infla el balón de la cánula, para luego inmediatamente retirar la guía metálica, el catéter guía estabilizador y el dilatador, y de ser necesario, se reemplazan por una cánula interna. (Figura 35, H) En este punto se conecta el dispositivo ventilatorio a la traqueostomía, la cual convencionalmente se sutura en 4 puntos. Debe recordarse que la fijación externa es vital para prevenir decanulación accidental, no obstante, los puntos de sutura en piel no garantizan que el extremo interno de la cánula no se salga de la vía aérea (sobre todo en obesos). (150,151) Algunos autores insisten en que la cinta fijadora es el dispositivo de seguridad más importante en mantener la traqueostomía en su sitio y recomiendan no utilizar suturas en piel del todo, de la mano de una adecuada educación al personal adjunto. (150,152) Ante la eventualidad de una decanulación accidental en los primeros 5 días, debe preferirse intubar al paciente por la vía oral antes de intentar permeabilizar el estoma.

12. Una vez comprobado que la ventilación es adecuada (capnografía, morfología de curvas ventilatorias o auscultación), se retira el tubo endotraqueal y se solicita una radiografía de tórax para comprobar posicionamiento y descartar neumotórax.

Particularidades de cada dispositivo de dilatador único

El dispositivo Ciaglia Blue Rhino G2 (Figura 36) tiene un dilatador curvo que se avanza sobre un catéter guía y crea una apertura en una sola pasada, obviando la necesidad de múltiples dilatadores como la versión original (Figura 8). El dilatador blando, con cubierta hidrofílica y de una sola pasada ha hecho que este sistema sea uno de los más utilizados, y es al menos tan seguro como todas las otras técnicas percutáneas sometidas a ensayo clínico. (153–158)

El equipo de traqueostomía con dilatador sencillo Portex ULTRAperc se basa en la técnica de Seldinger. Los equipos cuentan con cánulas que disponen de puerto para succión subglótica. (Figura 37)

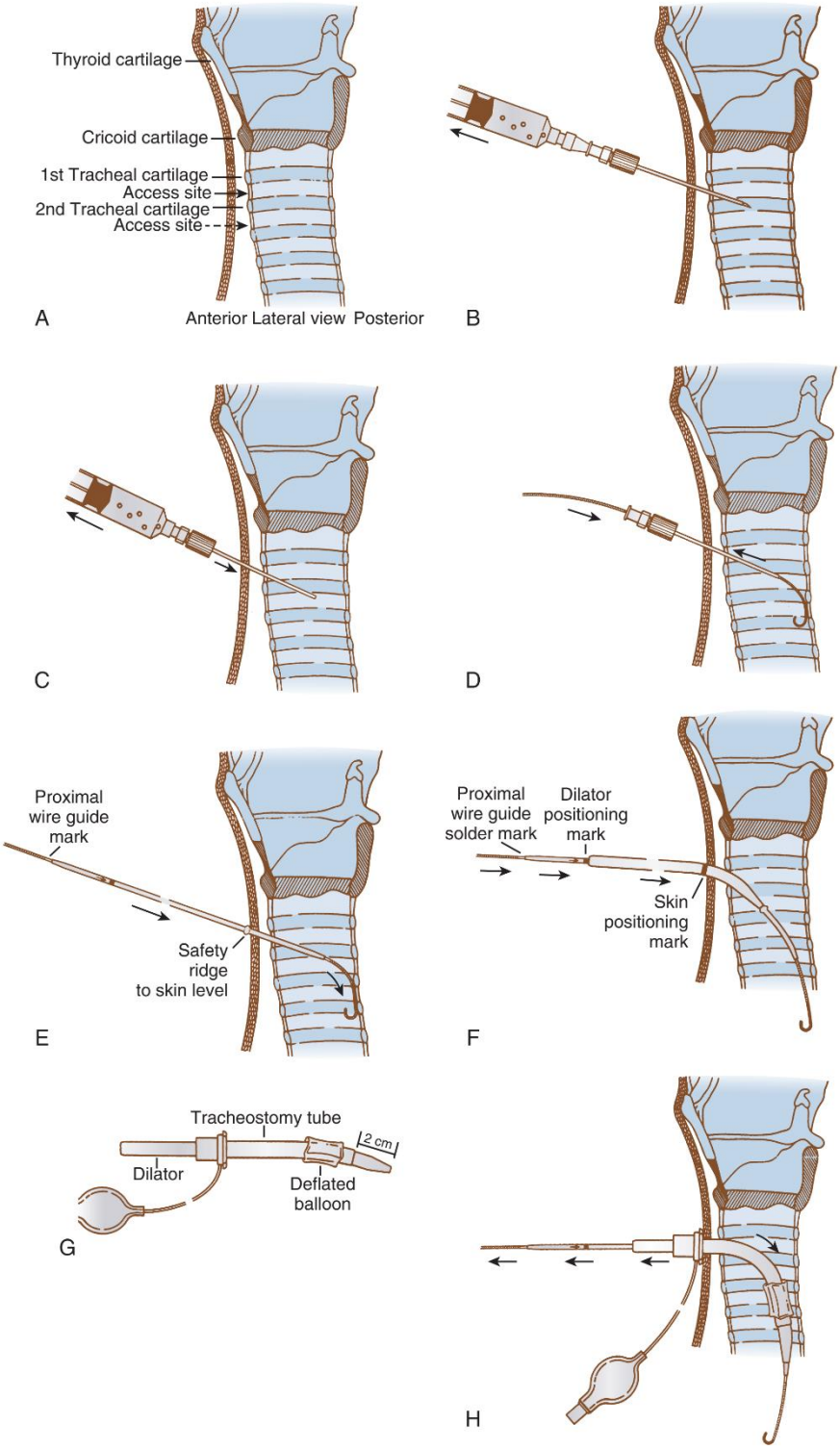

Figura 35. *Técnica de Ciaglia para la inserción de dispositivos de traqueostomía de dilatador único. Ver texto para detalles. (129)*

Figura 36. *Equipo de traqueostomía percutánea Blue Rhino G2. A: Bandeja completa. B: Detalle del dilatador. (129)*

Figura 37. *Equipo de traqueostomía Portex ULTRAperc.*

En un estudio que compara el dispositivo ULTRAperc con el Blue Rhino en modelos porcinos y de maniquí, la dilatación con el set ULTRAperc era subjetivamente más fácil y requiere menos fuerza, y el tiempo de inserción del tubo de traqueostomía fue más corto. (159) Los investigadores sugieren que el set ULTRAperc causa menos compresión traqueal anterior-posterior durante la inserción del tubo de traqueostomía en comparación con el Blue Rhino en estos modelos. Esta ventaja podría ser por el introductor de tubo de traqueostomía en set ULTRAperc, que permite el suave paso de la cánula de traqueostomía a través del estoma dilatado.

El introductor de traqueostomía asistido con balón Dolphin BT Ciaglia (Figura 38) ofrece una mejora en la técnica de la traqueostomía de un solo dilatador, combinando la dilatación con balón y la inserción del tubo traqueal en un solo paso. El principio subyacente es que la dilatación con balón minimiza la presión sobre la pared traqueal anterior y entrega una dilatación radial uniforme y controlada. Un estudio comparando el Dolphin BT y el Blue Rhino llegó a la conclusión de que ambos eran opciones viables para la traqueostomía percutánea en pacientes de la UCI, pero la técnica del Blue Rhino tuvo un tiempo de ejecución más corto y parece estar asociado con menos lesiones traqueales. (160)

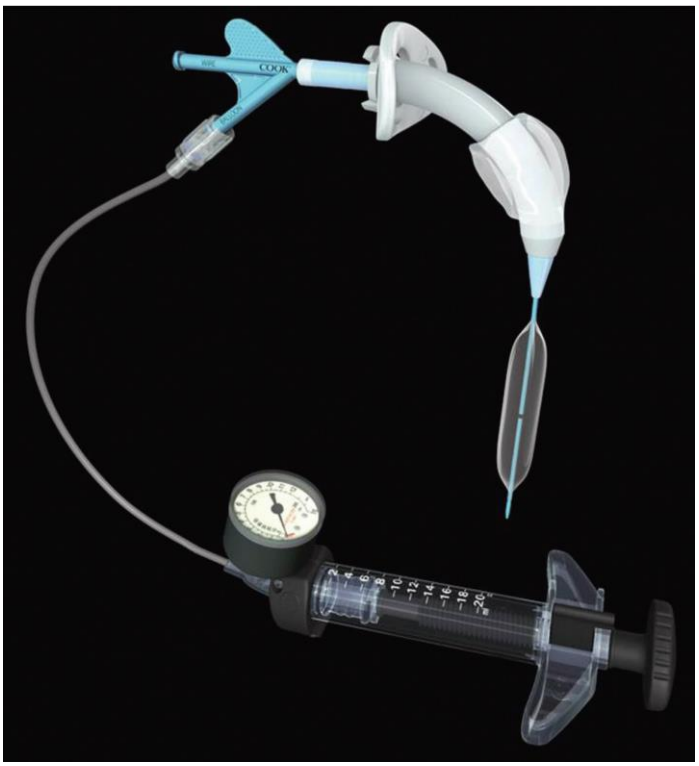

Figura 38. *Equipo de Traqueostomía asistido por balón Dolphin BT Ciaglia*

Equipo de traqueostomía percutánea Portex Griggs

El kit de traqueotomía percutánea de dilatación Portex Griggs (Figura 39) dispone de unas pinzas dilatadoras d que son fundamentales para la técnica de la traqueostomía por dilatación percutánea de Griggs. Las pinzas expansibles están especialmente diseñadas para deslizarse a lo largo de una guía previamente colocada,y se utilizan para abrir tejido pretraqueal y la pared traqueal anterior en preparación para la inserción del tubo. El procedimiento se caracteriza por un enfoque similar a la técnica de Ciaglia con punción de la tráquea, inserción del alambre guía e incisión de la piel. Todas las estructuras del cuello se dilatan ligeramente por un dilatador pequeño.

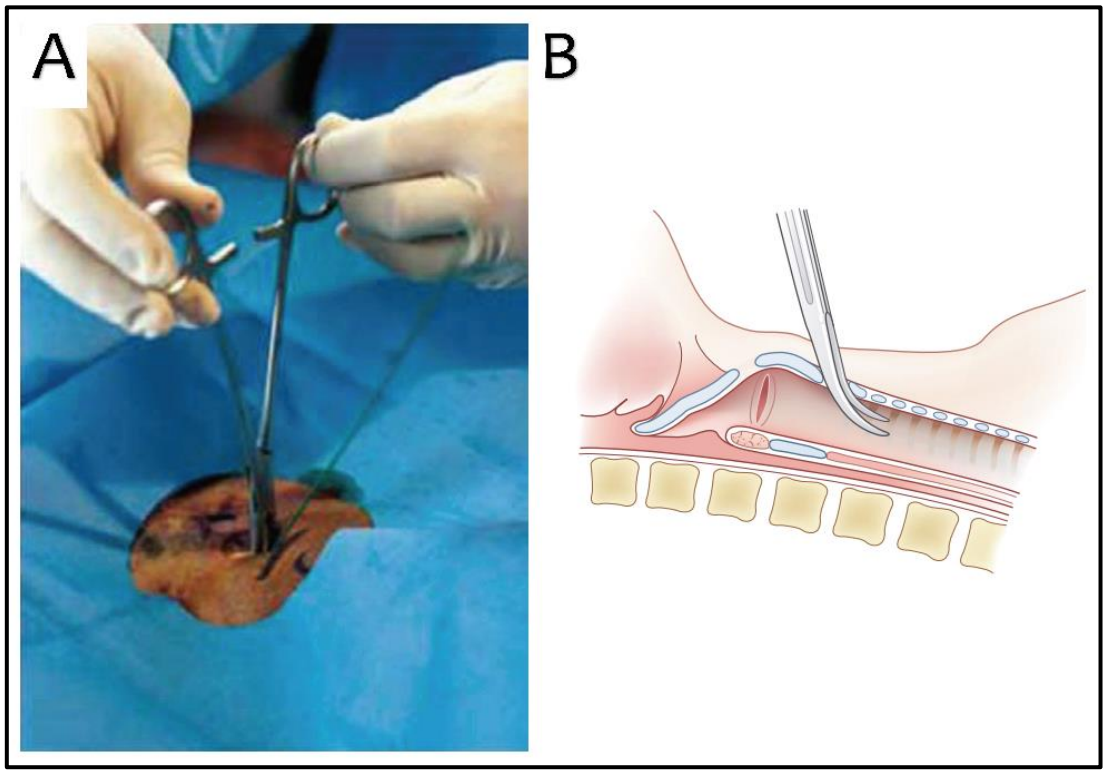

Figura 39. *Equipo de traqueostomía percutánea Portex Griggs. A: Uso del equipo durante el procedimiento. B: Diagrama representativo.*

A continuación, las pinzas dilatadoras especialmente diseñadas se insertan a través de la guía hasta que se llega a la tráquea, y la piel y los tejidos pretraqueal se dilatan con la apertura de las hojas. El fórceps se avanza cuidadosamente en la tráquea, bajo control broncoscópico idealmente, con la punta de las pinzas hacia la carina. Separando ambas ramas de las pinzas, se dilata también la tráquea. Como en la técnica de Ciaglia, el tubo de traqueostomía se inserta mediante un dilatador precargado sobre la guía. (129)

El uso de esta pinza hace menos compresión en comparación con los dilatadores en forma de cono. En un estudio prospectivo, aleatorizado que comparó el método de dilatación progresiva versus la traqueostomía percutánea con fórceps, la traqueotomía de dilatación progresiva tardó más, causó más hipercapnia y más dificultades (mayores y menores) que el uso de fórceps. Esta técnica es segura y fácil de aprender, y puede ser más rápida que el uso de dilatación progresiva. (161)

A veces, las pinzas no se pueden insertar a toda la longitud debido a tejido subcutáneo grueso anterior del cuello. En este caso se recomienda el cambio de las pinzas a un dilatador progresivo, que permite la terminación del procedimiento sin complicaciones. (162)

Traqueostomía rotacional o técnica de Frova: PercuTwist

El PercuTwist (Figura 40) ofrece un enfoque alternativo al abordaje de la traqueostomía con dilatación de un solo paso. La preparación, punción de la tráquea y la inserción de la guía se realizan según la técnica de Ciaglia. Después del retiro de la aguja, se hace una incisión en la piel de 1 cm, y un tornillo de dilatación hidrofílico especial (adecuado para cánulas traqueales de diámetro interno de 8 o 9 mm) se desliza sobre la guía hasta la incisión de la piel. Ejerciendo una leve presión, el dilatador se gira en dirección a las manecillas del reloj hasta que las primeras ranuras ingresen a los tejidos blandos pretraqueales. El PercuTwist entonces se avanza cuidadosamente y sin presionar hasta que la punta del tornillo es visualizada dentro de la tráquea. Una vez en la tráquea, el tornillo se avanza giro por giro bajo elevando suavemente de la pared traqueal anterior. Se retira el dilatador girándolo en dirección opuesta y se inserta la cánula traqueal usando un dilatador de inserción guiado por el alambre guía in situ.

Una de las ventajas del PercuTwist es mayor control de principio a fin. Otra es la capacidad de levantar la pared traqueal anterior, que puede facilitar la visión endoscópica del sitio de dilatación durante el procedimiento. La aplicación gradual de las fuerzas aplicadas para producir dilatación puede aumentar la seguridad de esta técnica, aunque casos de lesión de la pared traqueal posterior han sido reportados. (154,163)

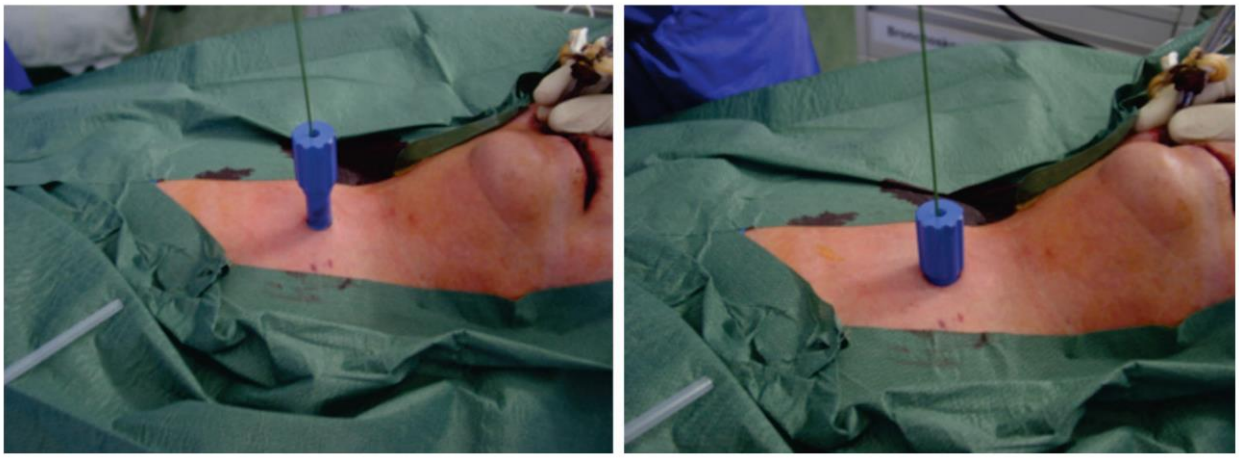

Figura 40. *Desempeño del equipo de traqueostomía percutánea PercuTwist. (129)*

Equipo de Traqueostomía Translaríngeo

El equipo de traqueotomía translaríngeo (Figura 43) se utiliza sobre todo en los países europeos para realizar traqueostomía translaríngea según la técnica introducida por Fantoni en 1997. (105) En contraste con el resto de las técnicas percutánea, la punción inicial de la tráquea está dirigida en dirección craneal. Después de la punción traqueal, una guía se pasa a través de la aguja y pasa hacia la orofaringe junto con o dentro del tubo traqueal. El paciente entonces es reintubado con un tubo de diámetro interno de 5 mm del equipo, y el alambre se conecta con la cánula traqueal. La cánula es avanzada entonces a través de la faringe a la tráquea tirando constantemente de la guía (Figura 44). La cabeza puntiaguda luego se saca de la pared traqueal anterior y tejidos blandos del cuello. A continuación, la cabeza puntiaguda se corta, y la cánula se gira 180 grados hacia abajo usando un obturador plástico. Después de eso la mira flexible se inserta a través de la cánula para comprobar la correcta posición de la tráquea.

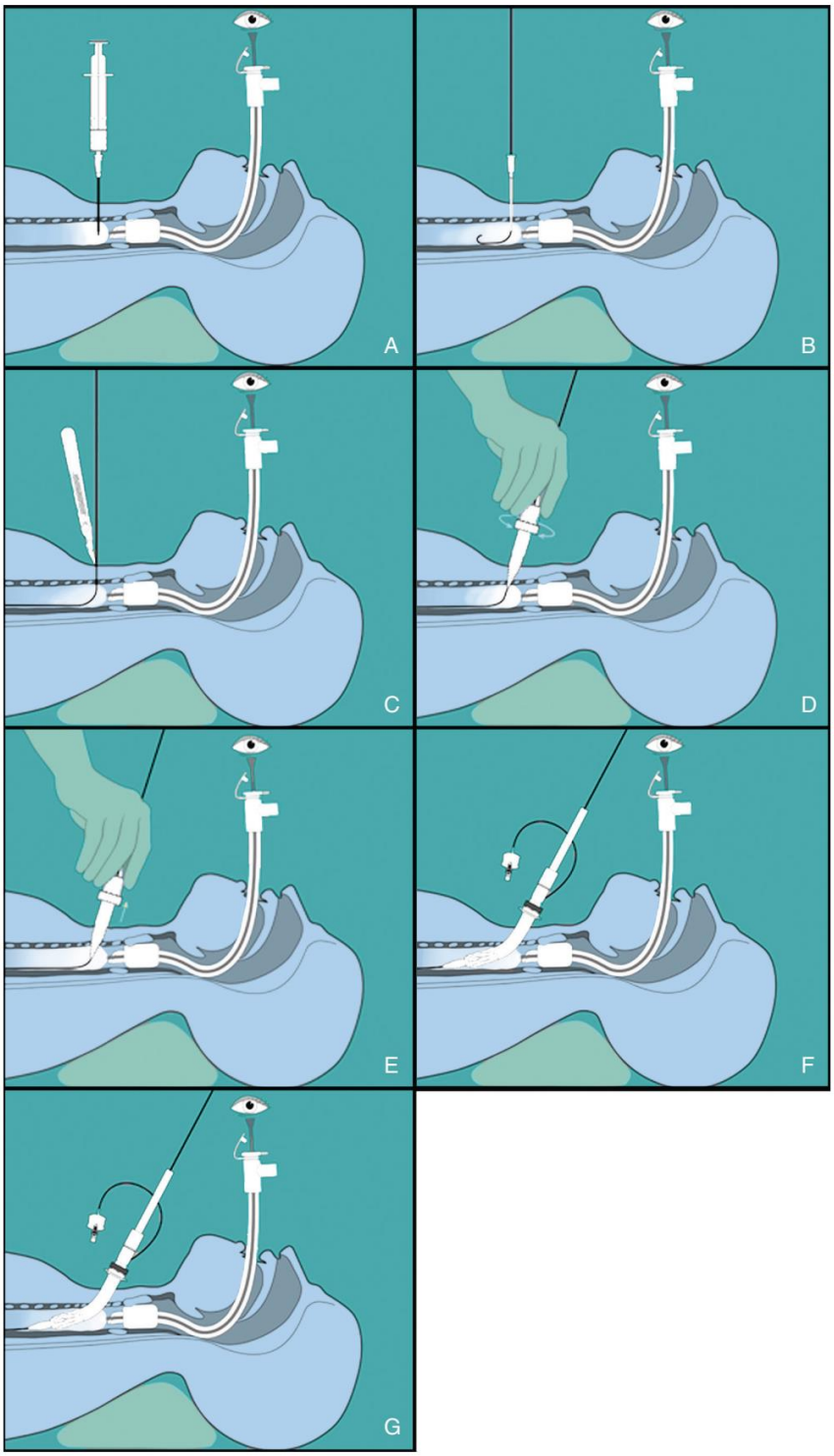

Figura 41. *Técnica de inserción del PercuTwist.*

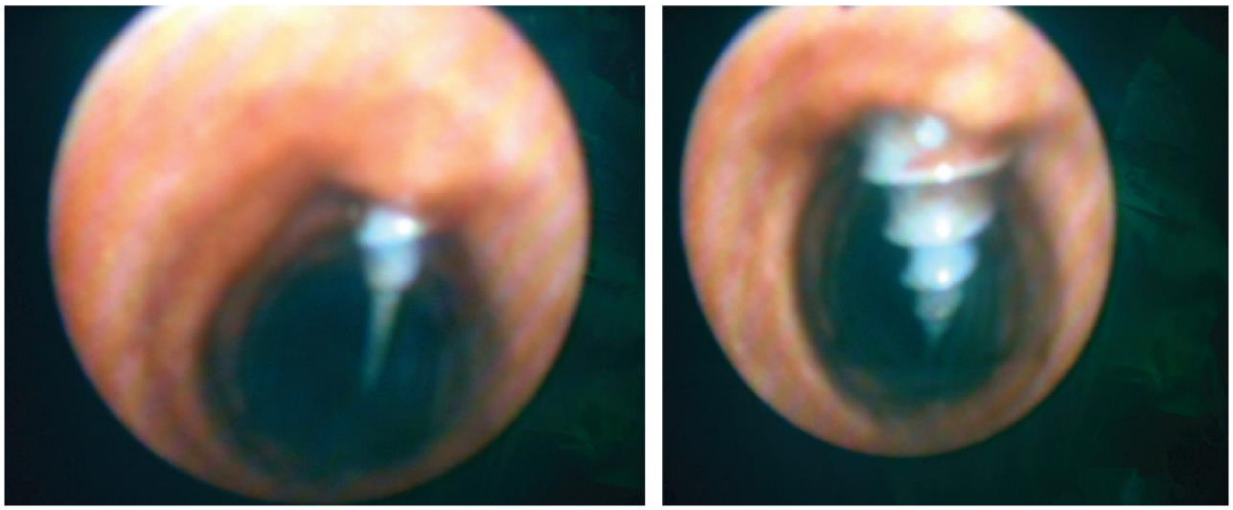

Figura 42. *Control broncoscópico del PercuTwist. (129)*

La gran ventaja de este enfoque es que la incisión en la piel es mínima o del todo innecesaria, reduciendo al mínimo el riesgo de sangrado. Los problemas típicos con la técnica de Fantoni son dificultades con la rotación intratraqueal de la cánula, la necesidad de cambiar el tubo endotraqueal y la posible contaminación del tubo durante el paso orofaríngea.

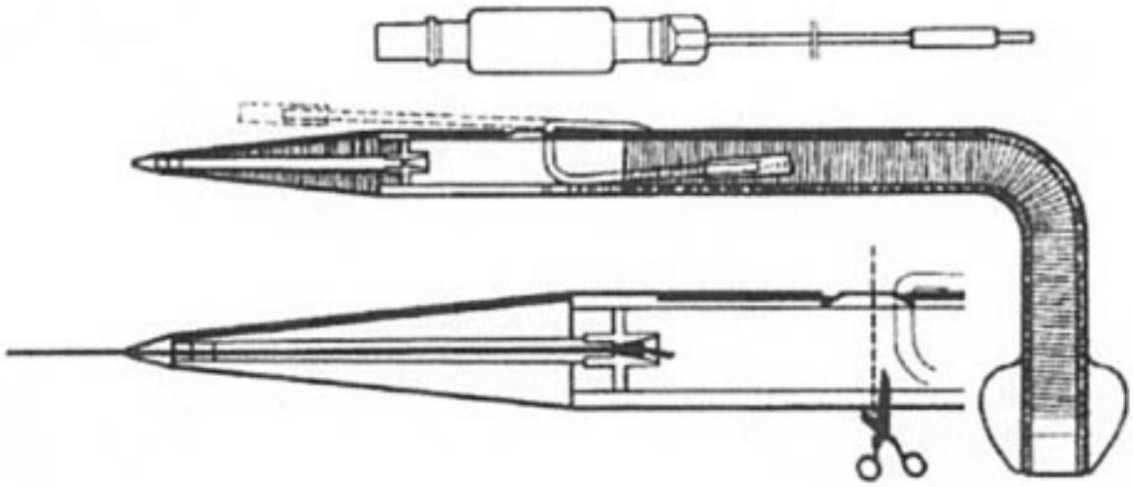

Figura 43. *Tubo utilizado en la traqueostomía percutánea con técnica de Fantoni. (130)*

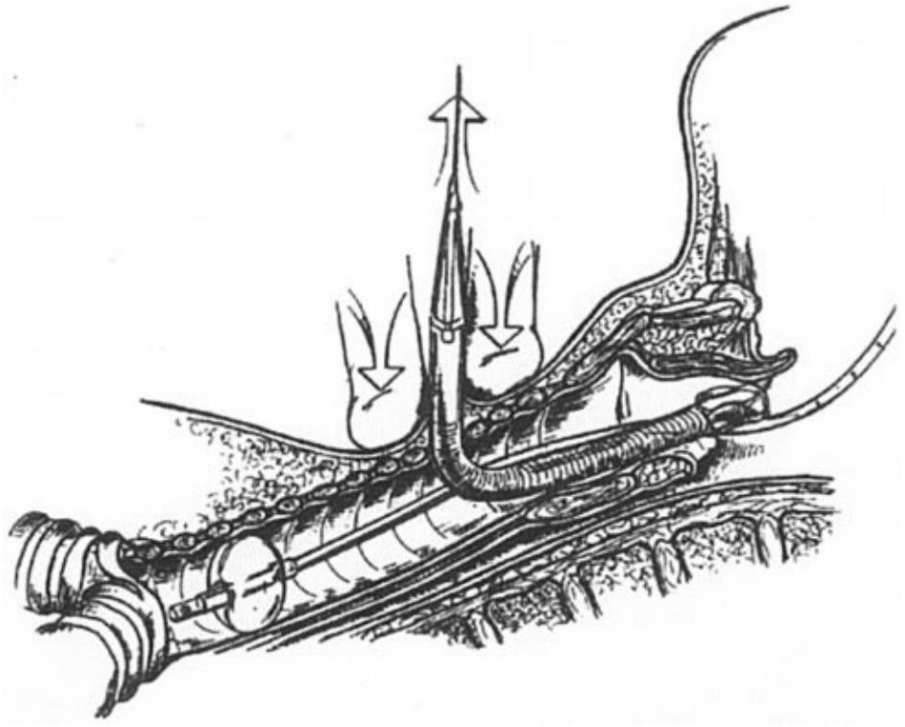

Figura 44. *Salida del tubo de traqueostomía en la técnica de Fantoni. (130)*

Comparación entre la técnica quirúrgica y la técnica percutánea.

Existen múltiples metaanálisis que han comparado la incidencia de complicaciones entre la traqueostomía por técnica quirúrgica y la técnica percutánea, pero desafortunadamente estos estudios tienen muchas deficiencias. (119)

Dulguerov et al. (164) realizaron un metaanálisis comparando ambas técnicas. Utilizaron estudios aleatorizados, series de casos, trabajos retrospectivos y otros. Los resultados demostraron mayor incidencia de complicaciones perioperatorias con la técnica percutánea. Se incluyeron procedimientos realizados antes de la década de los noventa, cuando la técnica percutánea se estaba recién comenzando a utilizar, y por lo tanto la curva de aprendizaje apenas comenzaba. La técnica quirúrgica, en cambio, presentó mayor riesgo de complicaciones postoperatorias. Con respecto a la mortalidad, esta fue superior al comparar la técnica quirúrgica, durante el periodo 1960-1984, con la técnica percutánea en el periodo posterior (1985 en adelante), resultados que no necesariamente están en directa relación con la técnica utilizada, sino probablemente reflejan mejoras generales en el cuidado postoperatorio, en el manejo de las infecciones y otros. Esta

diferencia en mortalidad desaparece al analizar los resultados obtenidos con la técnica quirúrgica versus percutánea durante el mismo período histórico.

Freeman et al. (133) incluyeron solo estudios prospectivos que comparasen la técnica percutánea por método de Ciaglia con la técnica quirúrgica. Los autores observaron ventajas potenciales para la traqueostomía percutánea, en cuanto a la facilidad del procedimiento y una menor incidencia de sangrado periestomal e infección postoperatoria. Este trabajo está limitado por la heterogeneidad de los 5 estudios que cita y un total de solo 236 pacientes.

El metaanálisis de Delaney et al. (165), con un total de 17 estudios aleatorizados controlados y 1.212 pacientes, reportó una reducción significativa en la infección de la herida con la traqueostomía por técnica dilatacional percutánea en comparación con la técnica abierta (OR: 0,28; $p < 0,0005$). Una posible causa de esta diferencia es el carácter mínimamente invasivo de la traqueostomía percutánea. No hubo diferencias en cuanto a complicaciones hemorrágicas.

Otro metaanálisis de Higgins y Punthakee (166), con 15 estudios prospectivos, aleatorizados controlados y casi 1.000 pacientes, observó un menor número de complicaciones en el grupo de traqueostomía percutánea con respecto a la infección de herida (OR: 0,37; $p = 0,0002$) y la cicatrización anómala (OR: 0,44, $p = 0,01$). No hubo diferencias estadísticamente significativas para las complicaciones de falsa vía, hemorragia menor, hemorragia mayor, estenosis subglótica y complicaciones generales. Las complicaciones de decanulación/obstrucción fueron significativamente más frecuentes en la traqueostomía percutánea, a diferencia del metaanálisis anterior.

Por último, el más reciente metaanálisis de Putensen et al. (167) demostró menor inflamación del estoma (OR: 0,38, $p = 0,006$) y menor riesgo de complicaciones infecciosas (OR: 0,22, $p < 0,00001$) en favor de la técnica percutánea. La mayor parte del beneficio se debió a estudios con la técnica por dilatadores múltiples que hoy está prácticamente en desuso. El riesgo de sangrado post-procedimiento también fue menor con la técnica percutánea (OR: 0,39, $p = 0,04$), pero cabe señalar ˜ que este último resultado está fuertemente influido por un estudio realizado con técnica de Fantoni que tiene un peso del 39% del resultado. Al excluir este estudio no se encontró ventaja alguna en complicaciones hemorrágicas.

De especial interés es el estudio de Silvester et al. (168), quienes compararon ambas técnicas mediante un ensayo aleatorizado y controlado. No se encontraron diferencias

significativas en la variable combinada primaria (sangrado, infección, neumotórax, decanulación accidental, otras complicaciones operatorias mayores). La tasa global de complicaciones fue baja, del 3,5%. Sin embargo, hubo menos infecciones en el estoma en el grupo de traqueostomía percutánea al día 7. Además, el tiempo desde la aleatorización hasta la traqueotomía fue menor en el grupo de traqueostomía percutánea. Este último podría reflejar la ventaja logística de los intensivistas cuando son ellos mismos los que realizan el procedimiento.

En resumen, existe evidencia que apoya el menor riesgo de infección en la estoma con la traqueostomía percutánea en comparación con la traqueostomía quirúrgica, pero no hay evidencia que demuestre diferencias significativas con respecto a otras complicaciones o a la mortalidad.

Comparación de los métodos de traqueostomía percutánea

En el momento actual no existen evidencias que permitan recomendar una modalidad de TP sobre otras. La selección de uno u otro método solo puede realizarse en función de criterios clínicos, experiencia y disponibilidad.

Los estudios comparativos entre las diferentes modalidades de TP son heterogéneos, escasos y con muestras pequeñas. Para la realización del análisis entre técnicas se han seleccionado los estudios comparativos aleatorizados.

Técnica de Ciaglia versus técnica de Griggs

Nates et al. (169) compararon estas 2 técnicas en 100 pacientes: 50 aleatorizados a técnica de Ciaglia y 50 a técnica de Griggs. No hubo diferencias significativas en la duración de los procedimientos. La dificultad en la ejecución de la técnica se midió según una escala numérica que oscilaba desde 1 (fácil) hasta 4 (cuando se requería un médico experimentado para su realización debido a su dificultad). Se observó una mayor dificultad con la técnica de Griggs que con la de Ciaglia (1,8 versus 1,3, respectivamente, p = 0,013). Las complicaciones quirúrgicas y a las 2 y 24 h del postoperatorio fueron menos frecuentes con la técnica de Ciaglia (p = 0,023).

Van Heurn et al. (170) compararon los 2 métodos en 127 pacientes (63 aleatorizados a técnica de Ciaglia y 64 a técnica de Griggs). No hubo diferencias significativas en los tiempos quirúrgicos invertidos. El índice de complicaciones general fue favorable a la técnica de Ciaglia (p = 0,03). A pesar de que los autores detallaban que todas las técnicas

fueron llevadas a cabo o asistidas por personal experimentado, describieron una dificultad para la inserción de la cánula en 8 pacientes del grupo Griggs, sugiriendo que una modificación del equipo podría evitar algunas de las complicaciones encontradas.

Kaiser et al. (161) aleatorizaron 48 pacientes a técnica de Ciaglia y 52 a técnica de Griggs. El tiempo quirúrgico fue menor con la técnica de Griggs (4 versus 7 min, $p = 0,0005$). La incidencia de complicaciones menores y mayores en el grupo aleatorizado a Ciaglia fue significativamente superior que en el grupo aleatorizado a Griggs ($p = 0,001$ y $p = 0,008$, respectivamente). Llama la atención el elevado índice de algunas complicaciones, lo cual podría explicarse por haber utilizado una estricta definición de las mismas (como podría ser el caso de la definición de hemorragia menor).

Técnica de Ciaglia versus Ciaglia Blue Rhino

En 2 trabajos se comparó la técnica de Ciaglia con la Ciaglia Blue Rhino. En uno de ellos, Johnson et al. (171) las compararon en 50 pacientes (25 pacientes aleatorizados a cada modalidad). El tiempo quirúrgico fue menor con Ciaglia Blue Rhino (6,10 versus 10,01 min, $p < 0,0006$). No encontraron diferencias significativas en cuanto a complicaciones entre ambas modalidades. En el otro trabajo, Byhahn et al. (156), también con 50 pacientes, encontraron 7 complicaciones con la técnica de Ciaglia (3 de las cuales fueron graves) y una mayor incidencia de rotura de cartílagos traqueales con la Ciaglia Blue Rhino ($p < 0,05$). El tiempo quirúrgico fue menor de 3 min para Ciaglia Blue Rhino y menor de 7 min para técnica de Ciaglia ($p < 0,0001$). Concluyeron que la Ciaglia Blue Rhino era una técnica más segura y fácil de realizar que la técnica de Ciaglia.

Ciaglia Blue Rhino versus PercuTwist

La Ciaglia Blue Rhino se comparó con PercuTwist en un estudio prospectivo y aleatorizado con una muestra de 70 pacientes (154). Se describió una mayor dificultad técnica con PercuTwist ($p < 0,05$), así como 2 casos de desgarro de la pared posterior de la tráquea. Los autores reconocieron una heterogénea experiencia con las técnicas ensayadas. El equipo que las llevó a cabo estaba familiarizado con Ciaglia Blue Rhino pero no habían tenido experiencia con PercuTwist, por lo que se puede decir que el trabajo fue desarrollado en plena curva de aprendizaje de esta última modalidad, lo que supone un claro sesgo que limita sus conclusiones.

Técnica de Griggs versus técnica de Fantoni

Cantais et al. (172) llevaron a cabo un estudio aleatorizado para comparar la técnica de Griggs y la técnica de Fantoni en una muestra de 100 pacientes (n = 53 y n = 47, respectivamente). Aunque la incidencia de sangrado fue superior en el grupo aleatorizado a técnica de Griggs, el número de complicaciones graves fue significativamente superior en el grupo en el que se utilizó la de Fantoni (8,5% versus 1,8%) (p = 0,001). También la duración del procedimiento fue mayor con la técnica de Fantoni (12,9 min versus 6,9 min, p = 0,001). Los autores concluyeron que la técnica de Griggs era superior a la de Fantoni.

Técnica de Griggs versus Ciaglia Blue Rhino

Ambesh et al. (173) compararon ambas modalidades en una muestra de 60 pacientes: 30 aleatorizados a Griggs y 30 a Ciaglia Blue Rhino. Encontraron una mayor dificultad técnica, un mayor número de hemorragias y un mayor número de sobredilatación del estoma en el grupo al que se realizó técnica de Griggs ($p < 0,05$). En el grupo aleatorizado a Ciaglia Blue Rhino observaron una mayor incidencia de rotura de cartílagos traqueales ($p < 0,05$) y mayor presión en la vía aérea durante la dilatación del estoma (16,5 mmHg [Ciaglia Blue Rhino] versus 6 mm Hg [Griggs], $p < 0,01$). No hubo diferencias significativas en cuanto al tiempo invertido en ambos procedimientos.

Añón et al. (153), sobre una muestra de 53 pacientes (27 aleatorizados a Ciaglia Blue Rhino y 26 a Griggs) no encontraron diferencias significativas entre ambas modalidades en cuanto a complicaciones ni tiempos quirúrgicos. Se encontró una mayor dificultad técnica en 3 pacientes del grupo aleatorizado a Griggs, que consistió fundamentalmente en una dificultad en la inserción de la cánula de traqueostomía.

Karvandian et al. (174) aleatorizaron 50 pacientes a cada técnica. En el 82% de los pacientes del grupo Griggs la duración del procedimiento fue menor de 5 min, frente al 24% del grupo Ciaglia Blue Rhino (p = 0,001). El 30% de los pacientes del grupo Griggs presentaron sangrado que los autores estratificaron como grado 2 (6-10 ml) o 3 (11- 50 ml) frente al 8% del grupo Ciaglia Blue Rhino (p = 0,01). Con respecto al sangrado leve (definido como 1-5 ml), se produjo un mayor porcentaje en el grupo Ciaglia Blue Rhino (p = 0,03). Los autores concluyeron que la Ciaglia Blue Rhino es más segura y tiene menos complicaciones que la técnica de Griggs. Se debe tener en cuenta que las complicaciones con diferencias significativas se reducen al sangrado. La estricta estratificación del sangrado realizada por

los autores plantea 2 cuestiones: a) la posible sobreestimación del mismo, y b) la dudosa correcta asignación de esta complicación al nivel correspondiente.

Kumar et al. (175) aleatorizaron 15 pacientes a cada técnica. No hubo diferencias significativas en los tiempos quirúrgicos. Aunque también sin significación estadística, el número de complicaciones fue mayor en el grupo de Ciaglia Blue Rhino que en el grupo de Griggs (desaturación, hipercapnia y pérdida de la vía aérea). En un paciente del grupo Ciaglia Blue Rhino se produjo falsa vía, hipotensión, reintubación, neumotórax, neumomediastino y enfisema subcutáneo. El elevado índice de complicaciones en una muestra tan escasa y en la que se utilizó fibrobroncoscopia como medida de seguridad hace pensar que el grado de experimentación del personal que llevó a cabo la técnica era escaso. Los autores indican en material y métodos que las técnicas se realizaron por anestesiólogos con 10 años de experiencia, pero no precisan en qué parámetro está evaluado el grado de experimentación ni con qué tipo de procedimiento.

Técnica de Griggs versus PercuTwist

Montcriol et al. (176) aleatorizaron 42 pacientes a técnica de Griggs y 45 pacientes a PercuTwist. La técnica de Griggs fue de más rápida ejecución que la PercuTwist (3 min versus 5 min, $p = 0,006$). La incidencia total de complicaciones fue del 23%; la mayoría (90%) fueron complicaciones menores, sin existir diferencias significativas entre ambas modalidades.

PercuTwist versus técnica de Griggs versus técnica de Ciaglia

Yurtseven et al (177), en un estudio en el que se comparaba la técnica PercuTwist como alternativa frente a la técnica de Griggs y la técnica de Ciaglia, incluyeron 130 pacientes que fueron aleatorizados a PercuTwist ($n = 45$), técnica de Griggs ($n = 41$) y técnica de Ciaglia ($n = 44$). Encontraron una mayor rapidez de ejecución de la técnica con PercuTwist (5,4 min) que con Griggs (6,2 min, $p < 0,05$) o con Ciaglia (9,9 min, $p < 0,01$). No se describen diferencias significativas en el resultado global.

Ciaglia Blue Dolphin versus Ciaglia Blue Rhino

Cianchi et al. (160) compararon Ciaglia Blue Rhino con Ciaglia Blue Dolphin con guía endoscópica en un grupo de 70 pacientes críticos en el que los resultados fueron favorables a Ciaglia Blue Rhino. Encontraron una mayor rapidez con la Ciaglia Blue Rhino (1,5 min versus 4 min, $p = 0,035$) y una menor frecuencia de sangrado ($p < 0,01$) (sangrado leve a nivel de mucosa traqueal objetivado mediante endoscopia 6 h después del procedimiento), así

como una mayor dificultad en la inserción de la cánula de traqueostomía con Ciaglia Blue Dolphin (p = 0,02). Los autores concluyeron que la incorporación reciente de Ciaglia Blue Dolphin y el limitado número de pacientes pudieron afectar los resultados, y sugieren más estudios aleatorizados en los que la comparación se haga a igualdad de conocimientos técnicos de las modalidades evaluadas.

En un metaanálisis (178) publicado en 2012 se incluyeron 13 estudios comparando al menos 2 técnicas de traqueostomía percutánea, en 7 de los cuales se utilizó broncoscopia. No se encontraron diferencias entre las distintas técnicas con excepción de la técnica de Fantoni, que se asoció a complicaciones más graves y a una mayor necesidad de convertir a otra técnica de traqueostomía en comparación con la técnica de Griggs y la Ciaglia Blue Rhino. La Ciaglia Blue Rhino se asoció con menos fracasos que PercuTwist y con menos complicaciones leves que la Ciaglia Blue Dolphin y la técnica de Griggs, por lo que en el análisis se concluyó que la Ciaglia Blue Rhino es la más segura y la que tiene una mayor tasa de éxitos, aunque no se pueden realizar recomendaciones para grupos específicos. Se trata del primer metaanálisis que ha comparado las diferentes modalidades de TP más utilizadas, pero cuenta con las limitaciones derivadas de la heterogeneidad entre estudios. Uno de los trabajos incluidos fue una carta al editor y el otro fue un estudio comparativo entre 3 técnicas (técnica quirúrgica, técnica de Ciaglia y técnica de Fantoni), cuyo objetivo primario fue evaluar sus efectos sobre la presión intracraneal, presión de perfusión cerebral y extracción cerebral de oxígeno.

En una revisión sistemática más reciente (179) en la que se incluyeron 14 estudios comparativos, aleatorizados y publicados entre 1985 y 2013, los autores concluyeron que resulta imposible determinar la superioridad de una modalidad sobre otra. Sugieren que Ciaglia Blue Rhino es menos difícil y probablemente tendría mayor frecuencia de eventos hemorrágicos menores pero debido a la mayor experiencia de los clínicos con esta técnica es la preferida en algunos trabajos.

En resumen, en el momento actual no existen evidencias que permitan establecer recomendaciones de una o unas modalidades de traqueostomía percutánea sobre otras. Los diferentes estudios aleatorizados existentes se han llevado a cabo con muestras escasas, lo que, unido a las diferencias metodológicas entre ellos (heterogeneidad en la definición de las complicaciones, heterogeneidad en el uso de medidas de seguridad para la ejecución de la técnica, diferentes tipos de pacientes, tiempos de ventilación mecánica diferentes, etc.), no permite extraer conclusiones definitivas en cuanto a los beneficios de

unas sobre otras. Por ello, la selección de uno u otro método solo puede realizarse en función de criterios clínicos, experiencia y disponibilidad.

CONCLUSIONES

- Traqueotomía se refiere a la apertura quirúrgica de la pared anterior de la tráquea; en cambio, el término traqueostomía consiste en la creación de una apertura similar, pero seguida de la fijación de la tráquea a la piel del cuello. Actualmente su uso se da de manera indistinta.
- La traqueostomía quirúrgica consiste en la disección de los tejidos pretraqueales e inserción de una cánula de traqueostomía bajo visión directa de la tráquea. La traqueostomía percutánea consiste en la introducción de una cánula traqueal mediante disección roma de los tejidos pretraqueales, utilizando una guía por técnica de Seldinger.
- En la literatura se les atribuye a los egipcios una avanzada práctica de otorrinolaringología, incluyendo la realización de traqueostomías, sin embargo, a la fecha no existe un solo registro documental que lo confirme.
- La primera traqueostomía electiva se le atribuye a Asclepíades de Bitinia en el año 100 d.C., no obstante, su técnica contaba con muchos detractores debido a la creencia de la época de que los cartílagos traqueales no cicatrizaban.
- En el año 1909 Chevalier Jackson publica un texto histórico acerca de la traqueostomía. En 1955, Shelden y colaboradores reintrodujeron un método para introducir una cánula traqueal de manera percutánea, siendo los primeros en utilizar el término de traqueostomía percutánea.
- El cirujano de tórax Pascuale Ciaglia en 1985, describió su modificación de la técnica de traqueostomía percutánea. Los resultados tempranos de esta técnica fueron excelentes, sobre todo al compararla con la técnica quirúrgica abierta y en la unidad de cuidados intensivos se convertiría en una práctica convencional.
- El uso de la traqueostomía percutánea sigue en expansión y algunos expertos sugieren que se trata de un nuevo estándar de oro para asegurar una vía aérea definitiva en pacientes adultos con ventilación prolongada.
- Existe evidencia que apoya el menor riesgo de infección en la estoma con la traqueostomía percutánea en comparación con la traqueostomía quirúrgica, pero no hay evidencia que demuestre diferencias significativas con respecto a otras complicaciones o a la mortalidad.
- En el momento actual no existen evidencias que permitan recomendar una modalidad de TP sobre otras. La selección de uno u otro método solo puede realizarse en función de criterios clínicos, experiencia y disponibilidad.

BIBLIOGRAFÍA

1. Seidman PA, Sinz E, Goldenberg D. Tracheotomy management: a multidisciplinary approach [Internet]. Cambridge University Press; 2011 [cited 2018 Nov 14]. Available from: https://www.cambridge.org/cr/academic/subjects/medicine/anesthesia-intensive-care-pain-management/tracheotomy-management-multidisciplinary-approach?format=PB&isbn=9780521196918

2. Frost EAM. Tracing the Tracheostomy. Ann Otol Rhinol Laryngol [Internet]. 1976 Sep 29 [cited 2018 Nov 26];85(5):618–24. Available from: http://journals.sagepub.com/doi/10.1177/000348947608500509

3. McClelland RMA. Tracheostomy: Its Management and Alternatives. Proc R Soc Med [Internet]. 1972 Apr 1;65(4):401–4. Available from: https://journals.sagepub.com/doi/abs/10.1177/003591577206500442

4. Szmuk P, Ezri T, Evron S, Roth Y, Katz J. A brief history of tracheostomy and tracheal intubation, from the Bronze Age to the Space Age. Intensive Care Med [Internet]. 2008 Feb 13 [cited 2018 Nov 14];34(2):222–8. Available from: http://www.ncbi.nlm.nih.gov/pubmed/17999050

5. Pratt LW, Ferlito A, Rinaldo A. Tracheotomy: Historical Review. Laryngoscope [Internet]. 2008 Sep 1 [cited 2018 Nov 14];118(9):1597–606. Available from: http://doi.wiley.com/10.1097/MLG.0b013e3181783a4c

6. BORMAN J, DAVIDSON JT. A history of tracheostomy: si spiritum ducit vivit (Cicero). Br J Anaesth [Internet]. 1963 Jun [cited 2018 Nov 14];35:388–90. Available from: http://www.ncbi.nlm.nih.gov/pubmed/14013998

7. Pierson DJ. Tracheostomy from A to Z: historical context and current challenges. Respir Care [Internet]. 2005 Apr [cited 2018 Nov 14];50(4):473–5. Available from: http://www.ncbi.nlm.nih.gov/pubmed/15807920

8. Servillo G, Pelosi P. Percutaneous tracheostomy in critically ill patients. Springer

International Publishing; 2016. 159 p.

9. Emery WB, Saad ZY. Excavations at Saqqara: The tomb of Hemaka. Government Press; 1938.

10. Petrie WMF, Griffith FL. The royal tombs of the first dynasty, 1900-1901. Sold at the offices of the Egypt exploration fund; 1901.

11. Blomstedt P. Tracheostomy in ancient Egypt. J Laryngol Otol [Internet]. 2014 Aug 31 [cited 2018 Nov 14];128(08):665–8. Available from: http://www.journals.cambridge.org/abstract_S0022215114001327

12. Vikentiev V. Archaic monuments. IV-V. Two rites of the royal jubilee in the Protodynastic era [in French]. [Internet]. Bulletin de l'Institut d'Egypte 1949-1950. Institut d'Egypte; 1951 [cited 2018 Nov 19]. p. 171–228. Available from: https://archive.org/details/BIE32

13. Wright J. A History of laryngology and rhinology [Internet]. Lea & Febiger; 1914. Available from: https://books.google.co.cr/books?id=kyYJAAAAIAAJ

14. Kühn KG, Cnobloch C, Dürr F. Claudii Galenni Opera omnia [Internet]. prostat in officina libraria Car. Cnoblochii; 1821. (Clavdii Galeni Opera omnia). Available from: https://books.google.co.cr/books?id=BOMUAAAAQAAJ

15. Stock CR. What is past is prologue: a short history of the development of tracheostomy. Ear Nose Throat J [Internet]. 1987 Apr [cited 2018 Nov 26];66(4):166–9. Available from: http://www.ncbi.nlm.nih.gov/pubmed/3556136

16. Aretaeus, Adams F. The extant works of Aretaeus, the Cappadocian [Internet]. London: Printed for the Sydenham Society; 1856. p. 2 p. 1., [iii]-xx, 510 p. (Greek & Latin.1856). Available from: file://catalog.hathitrust.org/Record/100458257

17. Aurelianus C, Drabkin IE, Soranus. On acute diseases and On chronic diseases,. [Chicago: Univ. of Chicago Press; 1950.

18. Gurunluoglu R, Gurunluoglu A. Paul of Aegina: Landmark in Surgical Progress.

World J Surg [Internet]. 2003 Jan 1 [cited 2018 Nov 26];27(1):18–25. Available from: http://www.ncbi.nlm.nih.gov/pubmed/12557033

19. Golzari SEJ, Khan ZH, Ghabili K, Hosseinzadeh H, Soleimanpour H, Azarfarin R, et al. Contributions of Medieval Islamic Physicians to the History of Tracheostomy. Anesth Analg [Internet]. 2013 May [cited 2018 Nov 14];116(5):1123–32. Available from: http://www.ncbi.nlm.nih.gov/pubmed/23492962

20. Brandt L, Goerig M. [The history of tracheotomy. I]. Anaesthesist [Internet]. 1986 May [cited 2018 Nov 26];35(5):279–83. Available from: http://www.ncbi.nlm.nih.gov/pubmed/3526969

21. Lascaratos J. Otorhinolaryngological diseases in Byzantium (A.D. 324-1453): information from non-medical literary sources. J Laryngol Otol [Internet]. 1996 Oct [cited 2018 Nov 26];110(10):913–7. Available from: http://www.ncbi.nlm.nih.gov/pubmed/8977851

22. Mackenzie M. Diseases of the Throat and Nose, Including the Pharynx, Larynx, Trachea, Oesophagus, Nasal Cavities, and Neck [Internet]. P. Blakiston; 1880. (Diseases of the Throat and Nose, Including the Pharynx, Larynx, Trachea, Oesophagus, Nasal Cavities, and Neck). Available from: https://books.google.co.cr/books?id=r3BIztvVRjcC

23. Al-Razi AMIZ. Kitabul Hawi f'T-Tibb (Rhazes Liber Continens) [Internet]. 1674 [cited 2018 Nov 26]. Available from: https://www.wdl.org/en/item/9715/#contributors=Rāzī%2C+Abū+Bakr+Muḥammad+ibn+Zakarīyā%2C+865%3F-925%3F

24. Bradby M. History of tracheostomy. Nurs Times [Internet]. 1966 Nov 25 [cited 2018 Nov 26];62(47):1548–50. Available from: http://www.ncbi.nlm.nih.gov/pubmed/5332050

25. Haddad FS. Ibn Zuhr and experimental tracheostomy and tracheotomy. J Am Coll Surg [Internet]. 2004 Oct [cited 2018 Nov 26];199(4):665. Available from: http://www.ncbi.nlm.nih.gov/pubmed/15454157

26. Beatrous WP. TRACHEOSTOMY (TRACHEOTOMY). ITS EXPANDED INDICATIONS AND ITS PRESENT STATUS. Laryngoscope [Internet]. 1968 Jan [cited 2018 Nov 26];78(1):3–55. Available from: http://www.ncbi.nlm.nih.gov/pubmed/4865774

27. Khoury M. Altaysir by Ibn Zuhr. Damascus Dar alfikr. 1983;

28. Goodall EW. The story of tracheostomy. Br J Child Dis. 1934;31(167):1934.

29. Gillespie NA. The history of endotracheal anaesthesia. Endotracheal anaesthesia, 2nd edn Univ Wisconsin Press Madison. 1948;67–84.

30. Linhart W. Compendium der Chirurg. Operation Lehre. Vienna; 1877.

31. Stevenson RS, Guthrie D. A history of oto-laryngology. E. & S. Livingstone; 1949.

32. Riva A, Orrù B, Pirino A, Riva FT. Iulius Casserius (1552-1616): The self-made anatomist of Padua's golden age. Anat Rec [Internet]. 2001 Aug 15 [cited 2018 Nov 28];265(4):168–75. Available from: http://doi.wiley.com/10.1002/ar.1151

33. Ernest van Heurn LW, Brink PRG. The history of percutaneous tracheotomy. J Laryngol Otol [Internet]. 1996 Aug 29 [cited 2018 Nov 27];110(08):723–6. Available from: http://www.journals.cambridge.org/abstract_S0022215100134802

34. Habicot N. Sur la Bronchotomie, Vulgarement Dicte Laryngotomie, ou Perforation de Flute au Tuyau du Poulman. Paris: Paris; 1620.

35. Bonetus T. De Respiratione Laesa. In: Sepulchetum Sive Anatomia Practica. Geneva; 1700.

36. Gaukroger MC. Stell and Maran's Head and Neck Surgery. Ann R Coll Surg Engl. 1994;76(5):358.

37. Heister L. A General System of Surgery in Three Parts: Containing the Doctrine and Management... W. Innys... C. Davis... J. Clark... R. Manby... and J. Whiston; 1750.

38. Dionis P. Cours d'opérations de chirurgie: démontrées au Jardin Royal. Chez la Veuve d'Houri; 1777.

39. Home F. An Inquiry Into the Nature, Cause, and Cure of the Croup. By Francis Home. Edinburgh:: printed for A. Kincaid and J. Bell; 1765.

40. Louis A. Second mémoire sur la bronchotomie, oú l'on traite des corps étrangers de la trachée-artère. Men l'Acad Roy Chir. 1759;3:1759.

41. Sharp S. A Treatise on the Operations of Surgery.. J. Brotherton; 1740.

42. Van Swieten S. Commentaria in omnes Aphorismos Hermanni Boerhaave de cognoscendis, et curandis morbis [Internet]. 3rd Editio. typis Jo. Baptiste Pasquali; 1788. 93 p. Available from: https://books.google.co.cr/books?id=7rJMK9Cn2kwC

43. Desault P-J, Bichat X. The Surgical Works, Or, Statement of the Doctrine and Practice of PJ Desault: Surgeon in Chief of the Great Hospital of Humanity at Paris. Vol. 1. Thomas Dobson; 1814.

44. Buchan W. Domestic medicine. Sowler & Russell; 1800.

45. Jafek BW, Stark AK. ENT Secrets, 1-st Edition. Philadelphia, Haul Belfus. 1996;

46. Cheatham ML. The death of George Washington: an end to the controversy? Am Surg [Internet]. 2008 Aug [cited 2018 Nov 28];74(8):770–4. Available from: http://www.ncbi.nlm.nih.gov/pubmed/18705585

47. Crawford T. Disquisitio medica inauguralis de cynanche stridula... apud Balfour, Auld, et Smellie; 1771.

48. Vicq DF. Laryngotomie. Hist la société R médecine Paris Impr Philippe-Denys-Pierres. 1776;

49. de Fourcroy A-F. Deo optimo maximo uni et trino, vigini dei-parae, et S. Lucae... Quaestio medica... De nova laryngotomiae methodo. Quillau; 1779.

50. P AS. Chapter-01 History of Tracheostomy and Evolution of Percutaneous Tracheostomy. In: Sushil PA, editor. Principles and Practice of Percutaneous

Tracheostomy SE - [Internet]. Jaypee Brothers Pvt Ltd; 2010. Available from: http://dx.doi.org/10.5005/jp/books/11377_1

51. Bretonneau P. Des inflammations spéciales du tissu muqueux, et en particulier de la diphthérite ou inflammation pelliculaire... chez Crevot; 1826.

52. Malgaigne JF, Surgeon F. Manual of operative surgery. 1846.

53. Trousseau A. Lectures on clinical medicine. Vol. 2. Lindsay & Blakiston; 1873.

54. Trousseau A. Clinique médicale de l'Hôtel-Dieu de Paris. Librairie J.-B. Baillière et fils.; 1902.

55. Curling TB. A Treatise on Tetanus... JG & F. Rivington; 1836.

56. Conacher ID. Brodie's tracheostomy. J R Soc Med. 1992;85(9):570.

57. Rushman GB, Davies NJH, Atkinson RS. Intubation of the trachea. A short Hist anaesthesia, Butterworth-Heinemann, Oxford. 1996;92–103.

58. Schüller M. Die Tracheotomie, Laryngotomie und Exstirpation des Kehlkopfes. Stuttgart: Ferdinand Enke; 1880.

59. Erichsen JE. The science and art of surgery. Blanchard and Lea; 1854.

60. Conway E. On tracheotomy in croup. Edinburgh Med J, Jan May. 1860;

61. Mushin WW, Rendell-Baker L. Thoracic anesthesia, past and present (reprinted by the Wood Library Museum, 1991). Charles C Thomas, Springfield, Ill. 1953;44.

62. Sykes WS. Essays on the first hundred years of anaesthesia. Surv Anesthesiol. 1960;4(6):595–7.

63. Macewen W. Clinical Observations on the Introduction of Tracheal Tubes by the Mouth, Instead of Performing Tracheotomy or Laryngotomy. Br Med J [Internet]. 1880 Jul 31 [cited 2018 Dec 4];2(1022):163–5. Available from: http://www.ncbi.nlm.nih.gov/pubmed/20749636

64. Jackson C. Tracheotomy. Laryngoscope. 1909;19(4):285–90.

65. Jackson C. High tracheostomy and other errors. The chief causes of chronic

laryngeal stenosis. Surg Gynec Obs. 1921;32:392.

66. Chevalier Jackson demonstrating tracheotomy technique [Internet]. Vimeo; [cited 2018 Dec 4]. Available from: https://vimeo.com/38704374

67. Kelly RE. Anaesthesia by the intratracheal insufflation of ether. Br Med J. 1912;2(2690):112.

68. Burkle CM, Zepeda FA, Bacon DR, Rose SH. A historical perspective on use of the laryngoscope as a tool in anesthesiology. Anesthesiology [Internet]. 2004 Apr [cited 2018 Dec 4];100(4):1003–6. Available from: http://www.ncbi.nlm.nih.gov/pubmed/15087639

69. ROBERTSHAW FL. Low resistance double-lumen endobronchial tubes. Br J Anaesth. 1962;34(8):576–9.

70. Condon HA, Gilchrist E. Stanley Rowbotham: Twentieth century pioneer anaesthetist. Anaesthesia. 1986;41(1):46–52.

71. Morch ET. History of mechanical ventilation. Clin Appl Vent Support Churchill Livingstone, Edinburgh. 1990;1–61.

72. GRIFFITH HAROLD R. MD, JOHNSON G. ENID MD. THE USE OF CURARE IN GENERAL ANESTHESIA. Anesthesiology [Internet]. 1942 Jul 1;3(4):418–20. Available from: http://dx.doi.org/

73. WILSON JL. Acute Anterior Poliomyelitis. N Engl J Med [Internet]. 1932 Apr 28 [cited 2018 Dec 4];206(17):887–93. Available from: http://www.nejm.org/doi/abs/10.1056/NEJM193204282061704

74. Jackson C, Jackson CL. Tracheotomy. Am J Surg [Internet]. 1939 Dec 1 [cited 2018 Dec 4];46(3):519–31. Available from: https://www.sciencedirect.com/science/article/pii/S0002961039903120

75. GALLOWAY TC. TRACHEOTOMY IN BULBAR POLIOMYELITIS. J Am Med Assoc [Internet]. 1943 Dec 25 [cited 2018 Dec 4];123(17):1096. Available from: http://jama.jamanetwork.com/article.aspx?doi=10.1001/jama.1943.02840520012003

76. GALLOWAY TC, SEIFERT MH. BULBAR POLIOMYELITIS. J Am Med Assoc [Internet]. 1949 Sep 3 [cited 2018 Dec 4];141(1):1. Available from: http://jama.jamanetwork.com/article.aspx?doi=10.1001/jama.1949.02910010003001

77. TURNER VC, GALLOWAY TC. TETANUS TREATED AS A RESPIRATORY PROBLEM. Arch Surg [Internet]. 1949 Apr 1 [cited 2018 Dec 4];58(4):478. Available from: http://archsurg.jamanetwork.com/article.aspx?doi=10.1001/archsurg.1949.01240030486007

78. Simo R. Tracheostomy and the Spanish Civil War. J R Soc Med [Internet]. 2002 Jun [cited 2018 Dec 4];95(6):323. Available from: http://www.ncbi.nlm.nih.gov/pubmed/12042390

79. Booth JB. Tracheostomy and tracheal intubation in military history. J R Soc Med [Internet]. 2000 Jul [cited 2018 Dec 4];93(7):380–3. Available from: http://www.ncbi.nlm.nih.gov/pubmed/10928031

80. CARTER BN, GIUSEFFI J. Tracheotomy a useful procedure in thoracic surgery with particular reference to its employment in crushing injuries of the thorax. J Thorac Surg [Internet]. 1951 May [cited 2018 Dec 4];21(5):495–505. Available from: http://www.ncbi.nlm.nih.gov/pubmed/14841785

81. MOTLEY HL, LANG LP, GORDON B. Use of intermittent positive pressure breathing combined with nebulization in pulmonary disease. Am J Med [Internet]. 1948 Dec [cited 2018 Dec 4];5(6):853–6. Available from: http://www.ncbi.nlm.nih.gov/pubmed/18100395

82. Pincock S. Bjørn Aage Ibsen. Lancet [Internet]. 2007 Nov 3 [cited 2018 Dec 4];370(9598):1538. Available from: http://linkinghub.elsevier.com/retrieve/pii/S014067360761650X

83. ENGSTROM CG. Treatment of severe cases of respiratory paralysis by the Engström universal respirator. Br Med J [Internet]. 1954 Sep 18 [cited 2018 Dec 4];2(4889):666–9. Available from: http://www.ncbi.nlm.nih.gov/pubmed/13190223

84. LASSEN HCA. A preliminary report on the 1952 epidemic of poliomyelitis in Copenhagen with special reference to the treatment of acute respiratory insufficiency. Lancet (London, England) [Internet]. 1953 Jan 3 [cited 2018 Dec 4];1(6749):37–41. Available from: http://www.ncbi.nlm.nih.gov/pubmed/13011944

85. VON LEDEN H. Newer indications for tracheotomy. Trans Am Acad Ophthalmol Otolaryngol [Internet]. [cited 2018 Dec 4];56(1):52–65. Available from: http://www.ncbi.nlm.nih.gov/pubmed/14913558

86. Head JM. Tracheostomy in the Management of Respiratory Problems. N Engl J Med [Internet]. 1961 Mar 23 [cited 2018 Dec 4];264(12):587–91. Available from: http://www.nejm.org/doi/abs/10.1056/NEJM196103232641203

87. SELDINGER SI. Catheter replacement of the needle in percutaneous arteriography; a new technique. Acta radiol [Internet]. 1953 May [cited 2018 Dec 6];39(5):368–76. Available from: http://www.ncbi.nlm.nih.gov/pubmed/13057644

88. Shelden CH, Pudenz RH, Freshwater DB, Crue BL. A New Method for Tracheotomy. J Neurosurg [Internet]. 1955 Jul [cited 2018 Dec 4];12(4):428–35. Available from: http://www.ncbi.nlm.nih.gov/pubmed/14392499

89. NORLANDER OP, BJORK VO, CRAFOORD C, FRIBERG O, HOLMDAHL M, SWENSSON A, et al. Controlled ventilation in medical practice. Anaesthesia [Internet]. 1961 Jul [cited 2018 Dec 4];16:285–307. Available from: http://www.ncbi.nlm.nih.gov/pubmed/13729559

90. Baicus A. History of polio vaccination. World J Virol [Internet]. 2012 Aug 12 [cited 2018 Dec 4];1(4):108–14. Available from: http://www.ncbi.nlm.nih.gov/pubmed/24175215

91. Meade JW. Tracheotomy — Its Complications and Their Management. N Engl J Med [Internet]. 1961 Sep 14 [cited 2018 Dec 4];265(11):519–23. Available from: http://www.ncbi.nlm.nih.gov/pubmed/13768773

92. BRANDSTATER B. PROLONGED INTUBATION: AN ALTERNATIVE TO

TRACHEOSTOMY IN INFANTS. Surv Anesthesiol [Internet]. 1964;8(4). Available from: https://journals.lww.com/surveyanesthesiology/Fulltext/1964/08000/PROLONGED_INTUBATION__AN_ALTERNATIVE_TO.40.aspx

93. McClelland RM. Complications of tracheostomy. Br Med J [Internet]. 1965 Sep 4 [cited 2018 Dec 4];2(5461):567–9. Available from: http://www.ncbi.nlm.nih.gov/pubmed/5826902

94. Stocks J. Excerpta Medica International Congress Series N° 200. 1970. 447 p.

95. Goldenberg D, Ari EG, Golz A, Danino J, Netzer A, Joachims HZ. Tracheotomy complications: a retrospective study of 1130 cases. Otolaryngol Head Neck Surg [Internet]. 2000 Oct [cited 2018 Dec 6];123(4):495–500. Available from: http://journals.sagepub.com/doi/10.1067/mhn.2000.105714

96. Heffner JE, Miller KS, Sahn SA. Tracheostomy in the intensive care unit. Part 2: Complications. Chest [Internet]. 1986 Sep [cited 2018 Dec 6];90(3):430–6. Available from: http://www.ncbi.nlm.nih.gov/pubmed/3527584

97. Ikeda S, Yanai N, Ishikawa S. Flexible bronchofiberscope. Keio J Med [Internet]. 1968 Mar [cited 2018 Dec 6];17(1):1–16. Available from: http://www.ncbi.nlm.nih.gov/pubmed/5674435

98. Toy FJ, Weinstein JD. A percutaneous tracheostomy device. Surgery [Internet]. 1969 Feb [cited 2018 Dec 4];65(2):384–9. Available from: http://www.ncbi.nlm.nih.gov/pubmed/5765359

99. Toye FJ, Weinstein JD. Clinical experience with percutaneous tracheostomy and cricothyroidotomy in 100 patients. J Trauma [Internet]. 1986 Nov [cited 2018 Dec 6];26(11):1034–40. Available from: http://www.ncbi.nlm.nih.gov/pubmed/3783779

100. Ciaglia P, Firsching R, Syniec C. Elective percutaneous dilatational tracheostomy: A new simple bedside procedure; preliminary report. Chest [Internet]. 1985;87(6):715–9. Available from: http://dx.doi.org/10.1378/chest.87.6.715

101. Cook Medical. How the first percutaneous dilational tracheostomy changed the standard of care | Critical Care [Internet]. 2018. [cited 2018 Dec 7]. Available from: https://www.cookmedical.com/critical-care/how-the-first-percutaneous-dilational-tracheostomy-changed-the-standard-of-care/

102. Schachner A, Ovil Y, Sidi J, Rogev M, Heilbronn Y, Levy MJ. Percutaneous tracheostomy--a new method. Crit Care Med [Internet]. 1989 Oct [cited 2018 Dec 6];17(10):1052–6. Available from: http://www.ncbi.nlm.nih.gov/pubmed/2791567

103. Griggs WM, Worthley LI, Gilligan JE, Thomas PD, Myburg JA. A simple percutaneous tracheostomy technique. Surg Gynecol Obstet [Internet]. 1990 Jun [cited 2018 Dec 6];170(6):543–5. Available from: http://www.ncbi.nlm.nih.gov/pubmed/2343371

104. Gullo A, editor. Anaesthesia, Pain, Intensive Care and Emergency Medicine — A.P.I.C.E. Milano: Springer Milan; 1993.

105. Fantoni A, Ripamonti D. A non-derivative, non-surgical tracheostomy: the translaryngeal method. Intensive Care Med [Internet]. 1997 Apr [cited 2018 Dec 6];23(4):386–92. Available from: http://www.ncbi.nlm.nih.gov/pubmed/9142576

106. Byhahn C, Lischke V, Halbig S, Scheifler G, Westphal K. Ciaglia Blue Rhino: Ein weiterentwickeltes Verfahren der perkutanen Dilatationstracheotomie. Anaesthesist [Internet]. 2000 Mar 17 [cited 2018 Dec 6];49(3):202–6. Available from: http://www.ncbi.nlm.nih.gov/pubmed/10788989

107. Frova G, Quintel M. A new simple method for percutaneous tracheostomy: controlled rotating dilation. Intensive Care Med [Internet]. 2002 Mar 9 [cited 2018 Dec 6];28(3):299–303. Available from: http://link.springer.com/10.1007/s00134-002-1218-5

108. Zgoda MA, Berger R. Balloon-Facilitated Percutaneous Dilational Tracheostomy Tube Placement. Chest [Internet]. 2005 Nov [cited 2018 Dec 6];128(5):3688–90. Available from:

http://www.ncbi.nlm.nih.gov/pubmed/16304334

109. Ambesh SP, Tripathi M, Pandey CK, Pant KC, Singh PK. Clinical evaluation of the 'T-Dagger ™ ': a new bedside percutaneous dilational tracheostomy device. Anaesthesia [Internet]. 2005 Jul [cited 2018 Dec 6];60(7):708–11. Available from: http://www.ncbi.nlm.nih.gov/pubmed/15960723

110. Margolin G, Ullman J, Karling J. A New Technique for Percutaneous Tracheotomy. Otolaryngol Neck Surg [Internet]. 2017 May [cited 2018 Dec 10];156(5):966–8. Available from: http://www.ncbi.nlm.nih.gov/pubmed/28457216

111. Gan A, Cohen A, Tan L. Augmented Reality-Assisted Percutaneous Dilatational Tracheostomy in Critically Ill Patients With Chronic Respiratory Disease. J Intensive Care Med [Internet]. 2018 Aug 5 [cited 2018 Nov 14];088506661879195. Available from: http://www.ncbi.nlm.nih.gov/pubmed/30079789

112. Drake RL, Vogl AW, Mitchell AMW. Gray. Anatomía para estudiantes + StudentConsult [Internet]. Elsevier Health Sciences Spain; 2015. Available from: https://books.google.co.cr/books?id=NWPeBgAAQBAJ

113. Martini FH. Anatomía Humana. 6ª. Edición. 2009. Editorial Pearson. ISBN 978-847-829-099-4;

114. Ellis H. Applied anatomy of cricothyrotomy and tracheostomy. Br J Hosp Med [Internet]. 2009 Oct [cited 2018 Nov 14];70(Sup10):M148–9. Available from: http://www.ncbi.nlm.nih.gov/pubmed/19966717

115. Epstein SK. Anatomy and physiology of tracheostomy. Respir Care [Internet]. 2005 Apr [cited 2018 Nov 14];50(4):476–82. Available from: http://www.ncbi.nlm.nih.gov/pubmed/15807905

116. García-Porrero JA, Hurlé JM, Padilla GB. Anatomía humana. McGraw-Hill/Interamericana de España; 2005.

117. De Farias TP. Tracheostomy: A Surgical Guide. Springer; 2018. 441 p.

118. Pró EA. Anatomía clínica. Panamericana; 2014.

119. Raimondi N, Vial MR, Calleja J, Quintero A, Cortés Alban A, Celis E, et al. Guías basadas en la evidencia para el uso de traqueostomía en el paciente crítico. Med Intensiva [Internet]. 2017 Mar;41(2):94–115. Available from: https://linkinghub.elsevier.com/retrieve/pii/S0883944116305020

120. Heffner JE, Miller KS, Sahn SA. Tracheostomy in the intensive care unit. Part 1: Indications, technique, management. Chest [Internet]. 1986 Aug [cited 2018 Dec 6];90(2):269–74. Available from: http://www.ncbi.nlm.nih.gov/pubmed/3731901

121. Bair AE, Panacek EA, Wisner DH, Bales R, Sakles JC. Cricothyrotomy: a 5-year experience at one institution. J Emerg Med [Internet]. 2003 Feb [cited 2018 Dec 14];24(2):151–6. Available from: http://www.ncbi.nlm.nih.gov/pubmed/12609644

122. Pelosi P, Severgnini P. Tracheostomy must be individualized! Crit Care [Internet]. 2004 Oct [cited 2018 Dec 14];8(5):322–4. Available from: http://www.ncbi.nlm.nih.gov/pubmed/15469591

123. Nun A Ben, Altman E, Best LA. Extended Indications for Percutaneous Tracheostomy. Ann Thorac Surg [Internet]. 2005 Oct [cited 2018 Dec 14];80(4):1276–9. Available from: http://www.ncbi.nlm.nih.gov/pubmed/16181854

124. Huang C-S, Chen P-T, Cheng S-H, Chen C-K, Hsu P-K, Hsieh C-C, et al. Relative contraindications for percutaneous tracheostomy: from the surgeons' perspective. Surg Today [Internet]. 2014 Jan 30 [cited 2018 Dec 14];44(1):107–14. Available from: http://www.ncbi.nlm.nih.gov/pubmed/23361594

125. Añón JM, Araujo JB, Escuela MP, González-Higueras E. Traqueotomía percutánea en el paciente ventilado. Med Intensiva [Internet]. 2014 Apr 1 [cited 2018 Nov 15];38(3):181–93. Available from: https://linkinghub.elsevier.com/retrieve/pii/S0210569112003543

126. Meyer M, Critchlow J, Mansharamani N, Angel LF, Garland R, Ernst A. Repeat

bedside percutaneous dilational tracheostomy is a safe procedure. Crit Care Med [Internet]. 2002 May [cited 2018 Dec 14];30(5):986–8. Available from: http://www.ncbi.nlm.nih.gov/pubmed/12006792

127. Kluge S, Meyer A, Kühnelt P, Baumann HJ, Kreymann G. Percutaneous Tracheostomy Is Safe in Patients With Severe Thrombocytopenia. Chest [Internet]. 2004 Aug [cited 2018 Dec 14];126(2):547–51. Available from: http://www.ncbi.nlm.nih.gov/pubmed/15302743

128. Vukmir RB. Airway Management in the Critically ill. Parthenon; 2001.

129. Hagberg CA, Artime CA, Aziz MF. Benumof and Hagberg's Airway Management. Elsevier; 2017. 1168 p.

130. Durbin CG. Techniques for performing tracheostomy. Respir Care [Internet]. 2005 Apr [cited 2018 Nov 15];50(4):488–96. Available from: http://www.ncbi.nlm.nih.gov/pubmed/15807911

131. Durbin CG. Tracheostomy: Why, When, and How? Respir Care [Internet]. 2010 Aug [cited 2018 Nov 15];55(8):1056–68. Available from: http://www.ncbi.nlm.nih.gov/pubmed/20667153

132. Freeman BD, Isabella K, Cobb JP, Boyle WA, Schmieg RE, Kolleff MH, et al. A prospective, randomized study comparing percutaneous with surgical tracheostomy in critically ill patients. Crit Care Med [Internet]. 2001 May [cited 2018 Dec 16];29(5):926–30. Available from: http://www.ncbi.nlm.nih.gov/pubmed/11378598

133. Freeman BD, Isabella K, Lin N, Buchman TG. A Meta-analysis of Prospective Trials Comparing Percutaneous and Surgical Tracheostomy in Critically Ill Patients. Chest [Internet]. 2000 Nov 1 [cited 2018 Dec 16];118(5):1412–8. Available from: http://linkinghub.elsevier.com/retrieve/pii/S0012369215512178

134. Griffiths J, Barber VS, Morgan L, Young JD. Systematic review and meta-analysis of studies of the timing of tracheostomy in adult patients undergoing artificial ventilation. BMJ [Internet]. 2005 May 28 [cited 2018 Dec

16];330(7502):1243. Available from: http://www.ncbi.nlm.nih.gov/pubmed/15901643

135. Mallick A, Bodenham AR. Tracheostomy in critically ill patients. Eur J Anaesthesiol [Internet]. 2010 Jun [cited 2018 Nov 14];27(8):1. Available from: http://www.ncbi.nlm.nih.gov/pubmed/20523214

136. Moe KS, Schmid S, Stoeckli SJ, Weymuller EA. Percutaneous Tracheostomy: A Comprehensive Evaluation. Ann Otol Rhinol Laryngol [Internet]. 1999 Apr 28 [cited 2018 Dec 16];108(4):384–91. Available from: http://journals.sagepub.com/doi/10.1177/000348949910800412

137. Ben-Nun A, Altman E, Best L-AE. Emergency percutaneous tracheostomy in trauma patients: an early experience. Ann Thorac Surg [Internet]. 2004 Mar [cited 2018 Dec 16];77(3):1045–7. Available from: http://www.ncbi.nlm.nih.gov/pubmed/14992924

138. Frerk C, Mitchell VS, McNarry AF, Mendonca C, Bhagrath R, Patel A, et al. Difficult Airway Society 2015 guidelines for management of unanticipated difficult intubation in adults. Br J Anaesth [Internet]. 2015 Dec 1 [cited 2018 Dec 16];115(6):827–48. Available from: https://linkinghub.elsevier.com/retrieve/pii/S0007091217314319

139. Maxwell BG, Ganaway T, Lighthall GK. Percutaneous Tracheostomy at the Bedside. J Intensive Care Med [Internet]. 2014 Mar 15 [cited 2018 Nov 14];29(2):110–5. Available from: http://www.ncbi.nlm.nih.gov/pubmed/23753248

140. Ernst A, Critchlow J. Percutaneous tracheostomy—special considerations. Clin Chest Med [Internet]. 2003 Sep 1 [cited 2018 Nov 14];24(3):409–12. Available from: https://www.sciencedirect.com/science/article/pii/S0272523103000455

141. Cools-Lartigue J, Aboalsaud A, Gill H, Ferri L. Evolution of Percutaneous Dilatational Tracheostomy—A Review of Current Techniques and Their Pitfalls. World J Surg [Internet]. 2013 Jul 10 [cited 2018 Nov 15];37(7):1633–46. Available from: http://www.ncbi.nlm.nih.gov/pubmed/23571862

142. Romero CM, Cornejo R, Tobar E, Gálvez R, Luengo C, Estuardo N, et al. Fiber optic bronchoscopy-assisted percutaneous tracheostomy: a decade of experience at a university hospital. Rev Bras Ter Intensiva [Internet]. 2015 [cited 2018 Nov 14];27(2):119–24. Available from: http://www.ncbi.nlm.nih.gov/pubmed/26340151

143. Shen G, Yin H, Cao Y, Zhang M, Wu J, Jiang X, et al. Percutaneous dilatational tracheostomy versus fibre optic bronchoscopy-guided percutaneous dilatational tracheostomy in critically ill patients: a randomised controlled trial. Irish J Med Sci (1971 -) [Internet]. 2018 Aug 11 [cited 2018 Nov 14]; Available from: http://www.ncbi.nlm.nih.gov/pubmed/30099716

144. Pattnaik S, Ray B, Sinha S. Griggs percutaneous tracheostomy without bronchoscopic guidance is a safe method: A case series of 300 patients in a tertiary care Intensive Care Unit. Indian J Crit Care Med [Internet]. 2014 Dec [cited 2018 Nov 14];18(12):778. Available from: http://www.ncbi.nlm.nih.gov/pubmed/25538411

145. Sarıtaş A, Kurnaz MM. Comparison of Bronchoscopy-Guided and Real-Time Ultrasound-Guided Percutaneous Dilatational Tracheostomy: Safety, Complications, and Effectiveness in Critically Ill Patients. J Intensive Care Med [Internet]. 2017 Apr 27 [cited 2018 Nov 14];088506661770564. Available from: http://journals.sagepub.com/doi/10.1177/0885066617705641

146. Easterday TS, Moore JW, Redden MH, Feliciano D V, Henderson VJ, Humphries T, et al. Percutaneous Tracheostomy under Bronchoscopic Visualization Does Not Affect Short-Term or Long-Term Complications. Am Surg [Internet]. 2017 Jul 1 [cited 2018 Nov 14];83(7):696–8. Available from: http://www.ncbi.nlm.nih.gov/pubmed/28738937

147. Trouillet J-L, Collange O, Belafia F, Blot F, Capellier G, Cesareo E, et al. Tracheotomy in the intensive care unit: Guidelines from a French expert panel: The French Intensive Care Society and the French Society of Anaesthesia and Intensive Care Medicine. Anaesth Crit Care Pain Med [Internet]. 2018 Jun;37(3):281–94. Available from: https://doi.org/10.1186/s13613-018-0381-y

148. Angotti LM, Casey C, Ata A, Sueda S, Ettekal Y, Lee C, et al. New Protocol Avoiding Tube Feed Interruptions in Critically Ill Patients Requiring Tracheostomy. Am Surg [Internet]. 2018 Jun 1 [cited 2018 Nov 14];84(6):983–6. Available from: http://www.ncbi.nlm.nih.gov/pubmed/29981635

149. Lim SY, Kwack WG, Kim Y, Lee YJ, Park JS, Yoon H Il, et al. Comparison of outcomes between vertical and transverse skin incisions in percutaneous tracheostomy for critically ill patients: a retrospective cohort study. Crit Care [Internet]. 2018 Dec 30 [cited 2018 Nov 14];22(1):246. Available from: http://www.ncbi.nlm.nih.gov/pubmed/30268131

150. Halum SL, Ting JY, Plowman EK, Belafsky PC, Harbarger CF, Postma GN, et al. A multi-institutional analysis of tracheotomy complications. Laryngoscope [Internet]. 2012 Jan [cited 2018 Dec 17];122(1):38–45. Available from: http://www.ncbi.nlm.nih.gov/pubmed/22183627

151. Beiderlinden M, Karl Walz M, Sander A, Groeben H, Peters J. Complications of bronchoscopically guided percutaneous dilational tracheostomy: beyond the learning curve. Intensive Care Med [Internet]. 2002 Jan 29 [cited 2018 Dec 17];28(1):59–62. Available from: http://www.ncbi.nlm.nih.gov/pubmed/11819001

152. Rashid AO, Islam S. Percutaneous tracheostomy: a comprehensive review. J Thorac Dis [Internet]. 2017 Sep;9(S10):S1128–38. Available from: http://jtd.amegroups.com/article/view/15647/12556

153. Anon JM, Escuela MP, Gomez V, Moreno A, Lopez J, Diaz R, et al. Percutaneous tracheostomy: Ciaglia Blue Rhino versus Griggs' Guide Wire Dilating Forceps. A prospective randomized trial. Acta Anaesthesiol Scand [Internet]. 2004 Apr 1 [cited 2018 Dec 17];48(4):451–6. Available from: http://doi.wiley.com/10.1111/j.1399-6576.2004.0313.x

154. Byhahn C, Westphal K, Meininger D, Gürke B, Kessler P, Lischke V. Single-dilator percutaneous tracheostomy: a comparison of PercuTwist and Ciaglia Blue Rhino techniques. Intensive Care Med [Internet]. 2002 Sep 23 [cited 2018 Dec 17];28(9):1262–6. Available from: http://link.springer.com/10.1007/s00134-002-

1405-4

155. Westphal K, Byhahn C, Wilke HJ, Lischke V. Percutaneous tracheostomy: a clinical comparison of dilatational (Ciaglia) and translaryngeal (Fantoni) techniques. Anesth Analg [Internet]. 1999 Oct [cited 2018 Dec 17];89(4):938–43. Available from: http://www.ncbi.nlm.nih.gov/pubmed/10512268

156. Byhahn C, Wilke H-J, Halbig S, Lischke V, Westphal K. Percutaneous Tracheostomy: Ciaglia Blue Rhino Versus the Basic Ciaglia Technique of Percutaneous Dilational Tracheostomy. Anesth Analg [Internet]. 2000 Oct [cited 2018 Dec 17];91(4):882–6. Available from: https://insights-ovid-com.ezproxy.sibdi.ucr.ac.cr/crossref?an=00000539-200010000-00021

157. Divisi D, Altamura G, Di Tommaso S, Di Leonardo G, Rosa E, De Sanctis C, et al. Fantoni translaryngeal tracheostomy versus ciaglia blue rhino percutaneous tracheostomy: A retrospective comparison. Surg Today [Internet]. 2009 May 30 [cited 2018 Dec 17];39(5):387–92. Available from: http://link.springer.com/10.1007/s00595-008-3899-z

158. Fikkers BG, Staatsen M, Lardenoije SGGF, van den Hoogen FJA, van der Hoeven JG. Comparison of two percutaneous tracheostomy techniques, guide wire dilating forceps and Ciaglia Blue Rhino: a sequential cohort study. Crit Care [Internet]. 2004 Oct [cited 2018 Dec 17];8(5):R299-305. Available from: http://www.ncbi.nlm.nih.gov/pubmed/15469572

159. Patel PB, Ferguson C, Patel A. A comparison of two single dilator percutaneous tracheostomy sets: the Blue Rhinotm and the Ultraperctm. Anaesthesia [Internet]. 2006 Feb 1 [cited 2018 Dec 17];61(2):182–6. Available from: http://doi.wiley.com/10.1111/j.1365-2044.2005.04468.x

160. Cianchi G, Zagli G, Bonizzoli M, Batacchi S, Cammelli R, Biondi S, et al. Comparison between single-step and balloon dilatational tracheostomy in intensive care unit: a single-centre, randomized controlled study. Br J Anaesth [Internet]. 2010;104(6):728–32. Available from: http://www.sciencedirect.com/science/article/pii/S0007091217335912

161. Kaiser E, Cantais E, Goutorbe P, Salinier L, Palmier B. Prospective randomized comparison of progressive dilational vs forceps dilational percutaneous tracheostomy. Anaesth Intensive Care [Internet]. 2006 Feb [cited 2018 Dec 18];34(1):51–4. Available from: http://www.ncbi.nlm.nih.gov/pubmed/16494150

162. Cattano D, Abramson S, Buzzigoli S, Zoppi C, Melai E, Giunta F, et al. The Use of the Laryngeal Mask Airway During Guidewire Dilating Forceps Tracheostomy. Anesth Analg [Internet]. 2006 [cited 2018 Dec 18];103:453–60. Available from: https://insights-ovid-com.ezproxy.sibdi.ucr.ac.cr/crossref?an=00000539-200608000-00034

163. Westphal K, Maeser D, Scheifler G, Lischke V, Byhahn C. PercuTwist: a new single-dilator technique for percutaneous tracheostomy. Anesth Analg [Internet]. 2003 Jan [cited 2018 Dec 18];96(1):229–32, table of contents. Available from: http://www.ncbi.nlm.nih.gov/pubmed/12505957

164. Dulguerov P, Gysin C, Perneger T V, Chevrolet JC. Percutaneous or surgical tracheostomy: a meta-analysis. Crit Care Med [Internet]. 1999 Aug [cited 2019 Jan 3];27(8):1617–25. Available from: http://www.ncbi.nlm.nih.gov/pubmed/10470774

165. Delaney A, Bagshaw SM, Nalos M. Percutaneous dilatational tracheostomy versus surgical tracheostomy in critically ill patients: a systematic review and meta-analysis. Crit Care [Internet]. 2006 [cited 2019 Jan 3];10(2):R55. Available from: http://www.ncbi.nlm.nih.gov/pubmed/16606435

166. Higgins KM, Punthakee X. Meta-analysis comparison of open versus percutaneous tracheostomy. Laryngoscope [Internet]. 2007 Mar [cited 2019 Jan 3];117(3):447–54. Available from: http://doi.wiley.com/10.1097/01.mlg.0000251585.31778.c9

167. Putensen C, Theuerkauf N, Guenther U, Vargas M, Pelosi P. Percutaneous and surgical tracheostomy in critically ill adult patients: a meta-analysis. Crit Care [Internet]. 2014 Dec 19 [cited 2019 Jan 3];18(6):544. Available from: http://ccforum.biomedcentral.com/articles/10.1186/s13054-014-0544-7

168. Silvester W, Goldsmith D, Uchino S, Bellomo R, Knight S, Seevanayagam S, et al. Percutaneous versus surgical tracheostomy: A randomized controlled study with long-term follow-up. Crit Care Med [Internet]. 2006 Aug [cited 2019 Jan 3];34(8):2145–52. Available from: https://insights.ovid.com/crossref?an=00003246-200608000-00018

169. Nates JL, Cooper DJ, Myles PS, Scheinkestel CD, Tuxen D V. Percutaneous tracheostomy in critically ill patients: a prospective, randomized comparison of two techniques. Crit Care Med [Internet]. 2000 Nov [cited 2019 Jan 3];28(11):3734–9. Available from: http://www.ncbi.nlm.nih.gov/pubmed/11098982

170. Van Heurn LW, Mastboom WB, Scheeren CI, Brink PR, Ramsay G. Comparative clinical trial of progressive dilatational and forceps dilatational tracheostomy. Intensive Care Med [Internet]. 2001 Jan [cited 2019 Jan 3];27(1):292–5. Available from: http://www.ncbi.nlm.nih.gov/pubmed/11280651

171. Johnson JL, Cheatham ML, Sagraves SG, Block EF, Nelson LD. Percutaneous dilational tracheostomy: a comparison of single- versus multiple-dilator techniques. Crit Care Med [Internet]. 2001 Jun [cited 2019 Jan 3];29(6):1251–4. Available from: http://www.ncbi.nlm.nih.gov/pubmed/11395616

172. Cantais E, Kaiser E, Le-Goff Y, Palmier B. Percutaneous tracheostomy: prospective comparison of the translaryngeal technique versus the forceps-dilational technique in 100 critically ill adults. Crit Care Med [Internet]. 2002 Apr [cited 2019 Jan 3];30(4):815–9. Available from: http://www.ncbi.nlm.nih.gov/pubmed/11940751

173. Ambesh SP, Pandey CK, Srivastava S, Agarwal A, Singh DK. Percutaneous tracheostomy with single dilatation technique: a prospective, randomized comparison of Ciaglia blue rhino versus Griggs' guidewire dilating forceps. Anesth Analg [Internet]. 2002 Dec [cited 2019 Jan 3];95(6):1739–45, table of contents. Available from: http://www.ncbi.nlm.nih.gov/pubmed/12456450

174. Karvandian K, Yousefian M, Khan ZH, Baigmohammadi T, Shabani S. Comparative clinical trial between Ciaglia and Griggs techniques during

tracheostomy performed in patients admitted to intensive care unit. Acta Med Iran [Internet]. 2012 [cited 2019 Jan 3];50(8):525–9. Available from: http://www.ncbi.nlm.nih.gov/pubmed/23109023

175. Kumar M, Trikha A, Chandralekha. Percutaneous dilatational tracheostomy: Griggs guide wire dilating forceps technique versus ULTRA-perc single-stage dilator - A prospective randomized study. Indian J Crit Care Med [Internet]. 2012 Apr [cited 2019 Jan 3];16(2):87–92. Available from: http://www.ncbi.nlm.nih.gov/pubmed/22988363

176. Montcriol A, Bordes J, Asencio Y, Prunet B, Lacroix G, Meaudre E. Bedside percutaneous tracheostomy: a prospective randomised comparison of PercuTwist versus Griggs' forceps dilational tracheostomy. Anaesth Intensive Care [Internet]. 2011 Mar [cited 2019 Jan 3];39(2):209–16. Available from: http://www.ncbi.nlm.nih.gov/pubmed/21485668

177. Yurtseven N, Aydemir B, Karaca P, Aksoy T, Komurcu G, Kurt M, et al. PercuTwist. Eur J Anaesthesiol [Internet]. 2007 Jun [cited 2019 Jan 3];24(6):492–7. Available from: https://insights.ovid.com/crossref?an=00003643-200706000-00004

178. CABRINI L, MONTI G, LANDONI G, BIONDI-ZOCCAI G, BOROLI F, MAMO D, et al. Percutaneous tracheostomy, a systematic review. Acta Anaesthesiol Scand [Internet]. 2012 Mar [cited 2018 Nov 14];56(3):270–81. Available from: http://www.ncbi.nlm.nih.gov/pubmed/22188176

179. Sanabria A. Which Percutaneous Tracheostomy Method Is Better? A Systematic Review. Respir Care [Internet]. 2014 Nov 1 [cited 2018 Nov 14];59(11):1660–70. Available from: http://www.ncbi.nlm.nih.gov/pubmed/25185145